

OCT-ANGIOGRAPHIE

PRATIQUE

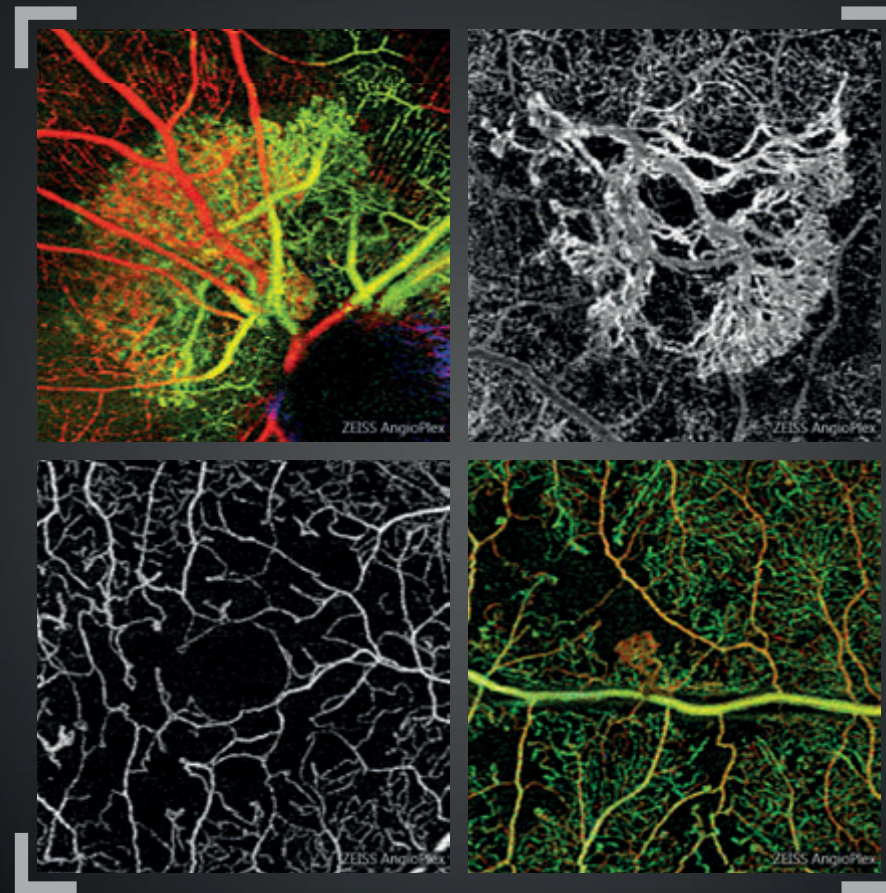
Néovascularisations, œdèmes,
ischémies et dégénérescences

Dr Sylvia Nghiêm-Bufferet
Sandrine Ayrault
Dr Corinne Delahaye-Mazza

et

Dr Typhaine Grenet
Dr Gabriel Quentel
Dr Franck Fajnkuchen
Pr Salomon Yves Cohen

Préface du Pr Eric Souied



OCT-ANGIOGRAPHIE

PRATIQUE

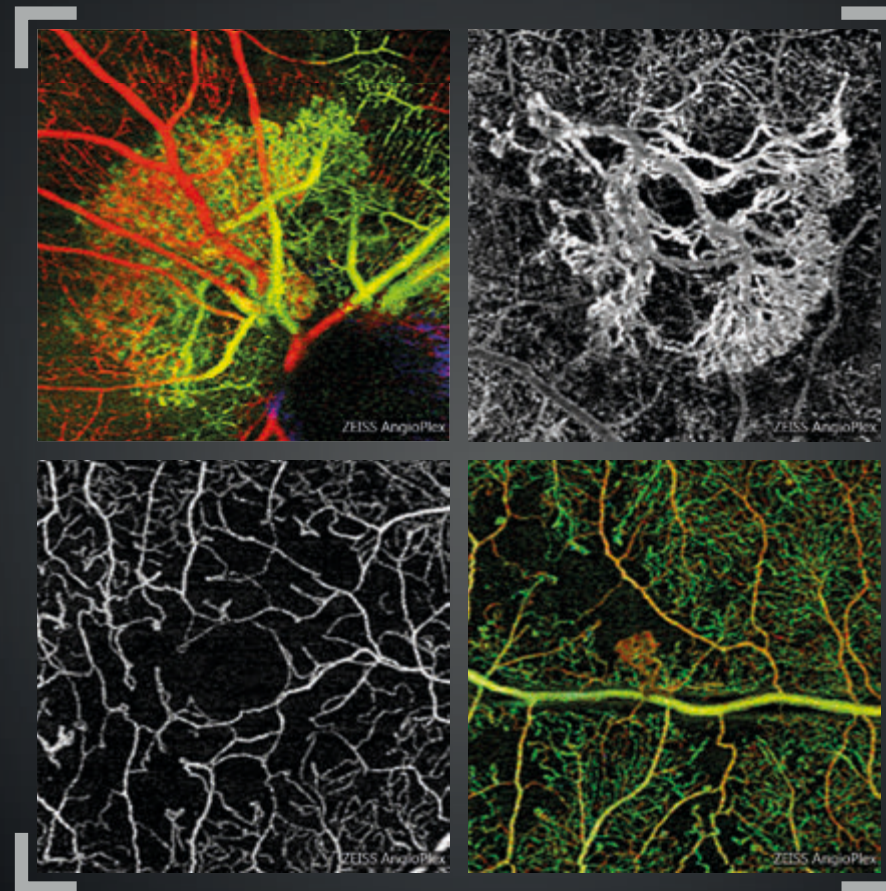
Néovascularisations, œdèmes,
ischémies et dégénérescences

Dr Sylvia Nghiêm-Bufferet
Sandrine Ayrault
Dr Corinne Delahaye-Mazza

et

Dr Typhaine Grenet
Dr Gabriel Quentel
Dr Franck Fajnkuchen
Pr Salomon Yves Cohen

Préface du Pr Eric Souied



Collection Librairie Médicale Théa



Laboratoires Théa
12 Rue Louis Blériot - Z.I. du Brézet
63017 Clermont-Ferrand cedex 2 - France
Tél : 04 73 98 14 36 - Fax : 04 73 98 14 38
www.laboratoires-thea.com



Carl Zeiss Meditec France SAS
100 Route de Versailles
78160 Marly-le-Roi - France
Tél : 01 34 80 21 00 - Fax : 01 34 80 20 35
www.zeiss.fr/med

Collection Librairie Médicale Théa



Laboratoires Théa
12 Rue Louis Blériot - Z.I. du Brézet
63017 Clermont-Ferrand cedex 2 - France
Tél : 04 73 98 14 36 - Fax : 04 73 98 14 38
www.laboratoires-thea.com



Carl Zeiss Meditec France SAS
100 Route de Versailles
78160 Marly-le-Roi - France
Tél : 01 34 80 21 00 - Fax : 01 34 80 20 35
www.zeiss.fr/med

OCT-ANGIOGRAPHIE

PRATIQUE

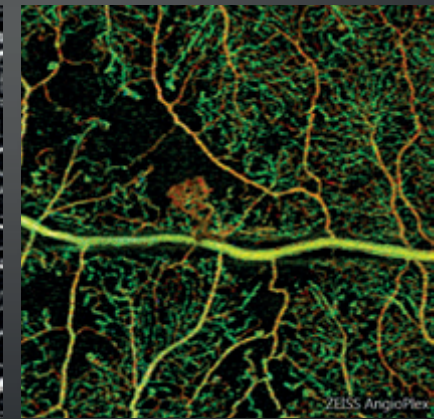
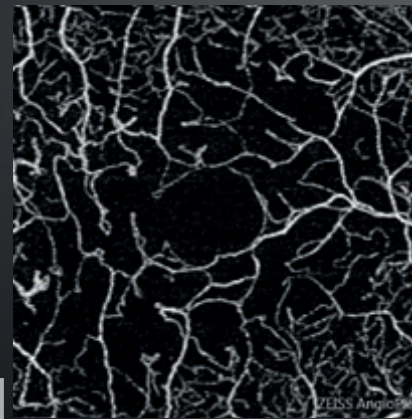
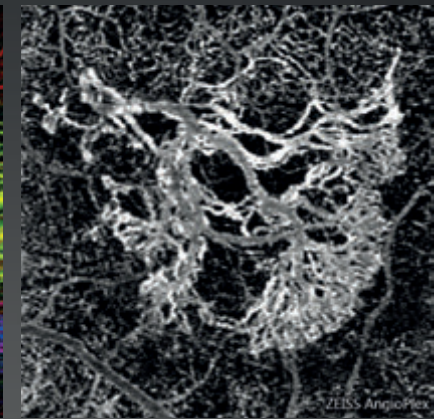
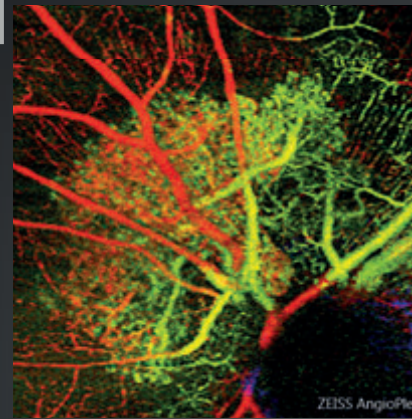
Néovascularisations, œdèmes,
ischémies et dégénérescences

Dr Sylvia Nghiêm-Buffet
Sandrine Ayrault
Dr Corinne Delahaye-Mazza

et

Dr Typhaine Grenet
Dr Gabriel Quantel
Dr Franck Fajnkuchen
Pr Salomon Yves Cohen

Préface du Pr Eric Souied



ÉDITION

ÉDITÉ PAR :

Carl Zeiss Meditec France SAS

100 Route de Versailles - France
78160 Marly-le-Roi
Tél : 01 34 80 21 00

Laboratoires Théa

12 Rue Louis Blériot - Z.I. du Brézet
63017 Clermont-Ferrand cedex 2 - France
Tél : 04 73 98 14 36

Le contenu de cet ouvrage présente le point de vue des auteurs et ne reflète pas nécessairement les opinions des Laboratoires Théa et de la société Carl Zeiss - Meditec France SAS.

Conception - Réalisation : Elwood.

Tous droits de traduction, d'adaptation et de reproduction par tous procédés, réservés pour tous pays.

Toute reproduction ou représentation intégrale ou partielle, par quelque procédé que ce soit, des pages publiées dans le présent ouvrage, faite sans autorisation préalable et écrite de l'éditeur est interdite et illicite et constitue une contrefaçon. Seules sont autorisées, d'une part les reproductions strictement réservées à l'usage privé du copiste et non destinées à une utilisation collective, et d'autre part les analyses courtes et citations justifiées par le caractère scientifique ou d'information de l'œuvre dans laquelle elles sont incorporées (Loi du 11 mars 1957 art. 40 et 41. Et Code Pénal art. 425).

PRÉFACE

La possibilité de visualiser simultanément les circulations rétiniennes et choroïdiennes sans l'injection d'aucun produit de contraste ressemblait hier à un véritable rêve pour les rétiniologues. L'OCT-Angiographie s'impose aujourd'hui comme une évidence. Cette méthode totalement inoffensive peut être répétée autant que nécessaire chez tous les patients. De nombreuses pathologies menaçant la vision centrale s'accompagnent d'un développement de vaisseaux anormaux ou d'un œdème intra rétinien ou d'une insuffisance circulatoire. L'acquisition rapide d'images fiables permettant de porter un diagnostic certain présente désormais des avantages considérables sur l'imagerie traditionnelle.

Qu'est-ce que l'OCT-Angiographie ? Elle repose sur la technique d'OCT en face qui permet une reconstitution dans un plan horizontal de nombreuses coupes réalisées dans un plan vertical. Son principe est, schématiquement, de ne mettre en évidence que les modifications survenues entre un temps t1 et un temps t2, c'est-à-dire ne mettre en évidence que les mouvements circulatoires tout en supprimant tous les éléments fixes de l'image. Il apparaît d'emblée que ce n'est pas la paroi des vaisseaux que nous visualisons mais bien le flux qui circule à l'intérieur. Cette technique comprend donc des limites. Par exemple, un flux trop rapide ou au contraire trop lent pourra ne pas être détecté par l'appareil, en fonction de la fenêtre d'analyse temporelle générée par le logiciel utilisé. De même, les éléments classiques de la sémiologie angiographique traditionnelle comme l'imprégnation ou l'accumulation du colorant dans un espace clos, *staining ou pooling*, vont disparaître. La diffusion angiographique (*leakage*) à laquelle nous accordions tant d'importance est également absente des images d'OCT-Angiographie. Nous n'en sommes qu'aux débuts de l'OCT-Angiographie et d'autres limites actuelles de la machine pourront probablement être dépassées dans le futur. C'est le cas du champ d'analyse limité. D'ores et déjà, l'analyse 6x6 millimètres est venue compléter l'analyse 3x3 millimètres. Des images 12x12 seront bientôt disponibles permettant d'élargir le champ d'analyse. On peut donc concevoir dans un futur proche un appareil susceptible de réaliser un montage automatique du pôle postérieur et de la moyenne périphérie qui lui est adjacente.

D'autres limites de la méthode viennent de l'existence d'artéfacts, liés aux mouvements oculaires (déjà nettement diminués par rapport aux premières versions disponibles), liés à la superposition d'images venant de plans différents (artéfacts de projection, ici encore en cours de disparition grâce aux progrès des logiciels). D'autres artéfacts sont quant à eux liés aux propriétés intrinsèques de l'œil ou à la pathologie oculaire. C'est le cas de l'existence de troubles des milieux sévères ou d'opacités intra vitréennes qui vont atténuer le signal quel que soit l'appareil utilisé. Des éléments très réfléchifs du fond d'œil peuvent également présenter suffisamment de décorrélation entre un instant t1 et un instant t2 pour provoquer l'apparition de faux positifs. Un apprentissage est donc nécessaire pour analyser les images obtenues, même si leur acquisition est de plus en plus aisée avec les nouvelles versions des machines et logiciels. La place de l'OCT-Angiographie dans la surveillance des thérapies actuellement disponibles en pathologie rétinienne sera également affinée dans le futur.

D'ores et déjà, c'est l'ensemble de la pathologie du fond d'œil qui peut être exploré par cette méthode et qui donne déjà lieu à une littérature relativement abondante. L'ouvrage présenté ici permet aux lecteurs de se familiariser avec les images les plus typiques obtenues dans les problématiques les plus fréquentes rencontrées en pathologie rétinienne : néovascularisations, œdèmes, ischémies. Cependant, d'autres chapitres sont consacrés aux pathologies plus rares. Une bibliographie commentée complète utilement l'ouvrage. C'est donc un ensemble très complet que le lecteur va découvrir. Cet ouvrage qui confirme, si besoin était, les talents d'enseignement de l'équipe du CIL, va sans aucun doute devenir l'une des références pour l'analyse de cette nouvelle sémiologie passionnante.

Professeur Eric Souied

LES AUTEURS



Sylvia Nghiêm-Buffet
*AIHP-ACCA,
Praticien Hospitalier
à l'Hôpital Avicenne Bobigny*



Corinne Delahaye-Mazza
*Ancien Praticien-Attaché
des Hôpitaux de Paris*



Sandrine Ayrault
Orthoptiste



Typhaine Grenet
*AIHP-ACCA
Praticien Attaché
à l'Hôpital Avicenne Bobigny*



Franck Fajnkuchen
*AIHP-ACCA,
Praticien Hospitalier
à l'Hôpital Avicenne Bobigny*



Salomon Yves Cohen
*AIHP-ACCA,
Professeur Associé
Université Paris-Est Créteil*



Gabriel Quentel
*Ancien Praticien Hospitalier,
Clinique Universitaire Créteil*

Centre ophtalmologique d'Imagerie et de Laser Paris

TABLE DES MATIÈRES

Préface	6
Présentation des auteurs	8
CHAPITRE I : Technique et généralités sur l'OCT-Angiographie	13
CHAPITRE II : Néovascularisations choroïdiennes	17
DMLA, Néovaisseaux visibles (ou de type 2)	18
DMLA, Néovaisseaux occultes (ou de type 1)	24
DMLA, Anastomoses rétino-choroïdiennes (ou de type 3)	30
DMLA, Décollement de l'épithélium pigmentaire	34
DMLA, Fibrose sous-rétinienne	36
Vasculopathie polypoïdale	38
Suivi des néovaisseaux traités	42
Myopie forte	48
Choroïdite multifocale	52
CHAPITRE III : Œdèmes	57
Œdème diabétique focal	58
Œdème diabétique diffus	60
Occlusion de la veine centrale de la rétine	62
Occlusion de branche veineuse œdémateuse	68

CHAPITRE IV : Ischémies	71
Occlusion de l'artère centrale de la rétine	72
Occlusion de branche veineuse rétinienne	74
Rétinopathie diabétique proliférante	76
Maculopathie diabétique ischémique	82
CHAPITRE V : Dégénérescences et Atrophies	85
DMLA atrophique	86
Maladie de Stargardt	90
Dystrophie pseudo-vitelliforme	92
Dépôts de matériels compliqués de néovascularisation choroïdienne	94
Intoxication aux anti-paludéens de synthèse	96
CHAPITRE VI : Divers	99
Chorio-rétinopathie séreuse centrale	100
Membrane épi-rétinienne maculaire	108
Angiome rétinien	110
Maladie de Coats	112
Nævus choroïdien	114
Photo-traumatisme	118
Télangiectasies maculaires de type 2	120
Bibliographie choisie et commentée	122
Remerciements	138

CHAPITRE 1

TECHNIQUE ET GÉNÉRALITÉS SUR L'OCT-ANGIOGRAPHIE

La capacité de l'OCT (Optical Coherence Tomography pour tomographie à cohérence optique) à fournir une visualisation de haute résolution, de haute sensibilité et en profondeur des microstructures de la rétine et de l'œil, de manière non invasive et sans contact, a été un facteur clé de son succès depuis son émergence dans les années 1990. Sans aucun doute, l'OCT s'est avérée être une rupture technologique en ophtalmologie car elle peut fournir des informations cliniquement utiles sans précédent pour aider le diagnostic et le traitement des maladies oculaires.

Au cours de ces quinze dernières années, la technologie OCT a beaucoup progressé avec une amélioration continue dans le matériel, la facilité d'utilisation, les fonctionnalités, les capacités d'analyse des données, apportant une aide au diagnostic et au suivi des patients. La technologie « Spectral Domain » (SD-OCT) a été rapidement adoptée dans les applications d'imagerie ophtalmologique, tant pour des utilisations à des fins cliniques que de recherche. Contrairement aux techniques d'imagerie cliniques telles que l'angiographie FA (de fluorescence) et ICGA (vert d'indocyanine), l'utilisation en clinique de l'OCT, proposant une approche non-invasive qui permet une évaluation rapide et à haute résolution des microstructures de la rétine, n'a cessé d'augmenter.

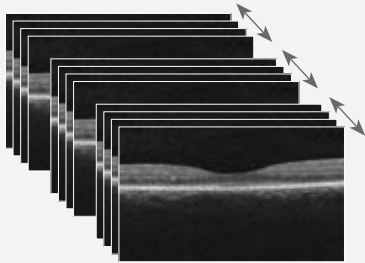
L'OCT-Angiographie est une nouvelle méthode diagnostique non invasive grâce à laquelle les structures vasculaires de la rétine et de la choroïde peuvent être visualisées en trois dimensions sans nécessiter l'injection d'un produit de contraste. Au moyen de logiciels d'acquisition et de matériels plus avancés, l'OCT-Angiographie permet d'imager le flux vasculaire rétinien.

L'OCT-Angiographie repose généralement sur le principe de détection des mouvements des particules diffractantes telles que les globules rouges dans les OCT B-scans séquentiels effectués à plusieurs reprises au même endroit de la rétine, et par conséquent la présence de vaisseaux sanguins. L'OCT-Angiographie requiert des vitesses d'imagerie plus élevées que la plupart des appareils actuellement disponibles ne peuvent fournir, pour un volume suffisamment dense.

La méthode s'appuie sur les différences entre les B-scans pour générer un contraste associé au mouvement, en particulier au mouvement des érythrocytes dans le système vasculaire.

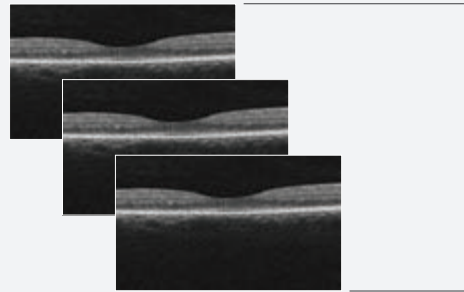
Pour générer l'image de la microvascularisation rétinienne, chaque B-scan du motif d'examen est répété plusieurs fois consécutivement. Les comparaisons de contraste sur les B-scans consécutifs au même endroit révèlent certaines zones avec un changement de contraste au fil du temps et certaines zones avec un contraste constant. Le changement de contraste temporel dans un emplacement spécifique est attribué au mouvement des érythrocytes. Il indique donc l'emplacement de vaisseaux.

Acquisition

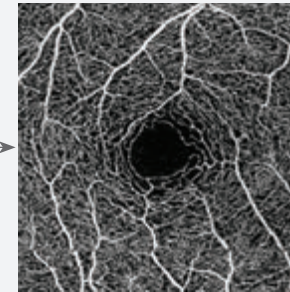


B-scans séquentiels par OCT
Les examens séquentiels par OCT sont acquis jusqu'à quatre fois au même endroit en un seul examen.

Traitement des données

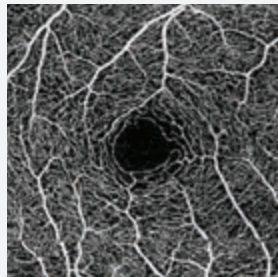


OCT B-scan de la circulation sanguine
Chaque groupe d'OCT B-scan génère un scan de la circulation sanguine.



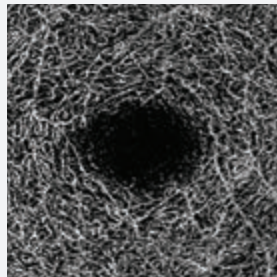
Carte OCT-Angiographie
Ces cartes sont une reconstitution de la microvascularisation de la rétine et de la choroïde.

Rétine superficielle




Couche rétinienne superficielle (carte pré-établie de la vascularisation entre la MLI⁽¹⁾ et la CPI⁽²⁾).

Rétine profonde

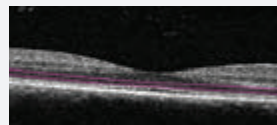
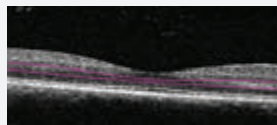
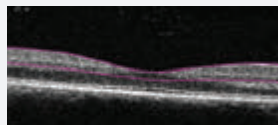


Couche rétinienne profonde (carte pré-établie de la vascularisation entre la CPI⁽²⁾ et la CPE⁽³⁾).

Zone avasculaire



Zone avasculaire de la rétine (carte pré-établie de la vascularisation entre la CPE⁽³⁾ et l'EPR⁽⁴⁾).



Les cartes Angiographiques OCT sont une représentation 2D de la vascularisation rétinienne sur une certaine région d'intérêt. L'interface d'analyse offre des cartes 2D de la représentation de la microvascularisation, selon différents profils de segmentation anatomiquement intéressants.

- 1) MLI : Membrane Limitante Interne
- 2) CPI : Couche Plexiforme Interne
- 3) CPE : Couche Plexiforme Externe
- 4) EPR : Epithélium Pigmentaire Rétinien

CHAPITRE 2

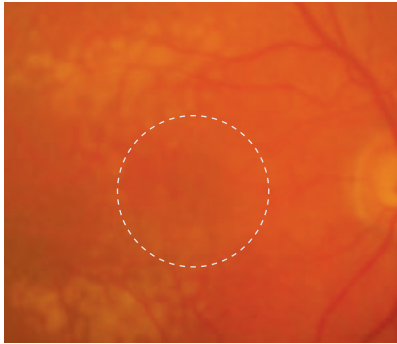
NÉOVASCULARISATIONS CHOROÏDIENNES

L'OCT-Angiographie est un outil extraordinaire pour visualiser la vascularisation choroïdienne anormale. De plus, l'examen renseigne sur le plan dans lequel ces néovaisseaux se développent. Dans la dégénérescence maculaire liée à l'âge, les néovaisseaux de type 1 et de type 2 donnent lieu à des images beaucoup plus spectaculaires que les néovascularisations de type 3 (anastomoses rétino-choroïdiennes). Il faut se rappeler que ces anastomoses se développent souvent dans un plan perpendiculaire à celui de l'épithélium pigmentaire, ce qui peut expliquer leur moins bonne visualisation dans une représentation « en face ».

Cependant, l'ophtalmologiste doit se rappeler que la visualisation d'un lacis néovasculaire n'est pas toujours synonyme d'activité néovasculaire. En effet, des néovaisseaux peuvent être présents mais inactifs soit de façon spontanée (néovascularisation occulte quiescente) soit après traitement adapté. C'est ainsi que l'analyse de l'OCT-Angiographie doit toujours comporter une analyse OCT plus conventionnelle avec des coupes transversales (B-scan). La comparaison des deux examens permet donc d'apprécier la localisation anatomique des néovaisseaux et également leur activité, matérialisée par les manifestations exsudatives.

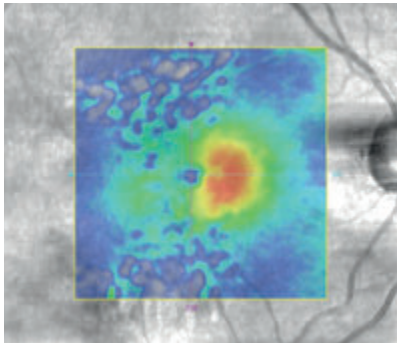
L'évolution sous traitement est encore l'objet d'études intenses. En effet, si la morphologie des néovaisseaux semble se modifier sous traitement anti-VEGF, il apparaît difficile de proposer des retraitements sur la base de modification anatomique de la structure néovasculaire, en l'absence de manifestation exsudative. Seules de futures études prospectives, comparant l'évolution des images en OCT-Angiographie par rapport à l'imagerie conventionnelle, permettront de réellement préciser la place de ce nouvel instrument dans la prise en charge thérapeutique de la néovascularisation choroïdienne.

NÉOVAISSEAUX CHOROÏDIENS DE TYPE 2, VISIBLES OU CLASSIQUES OBSERVÉS CHEZ UNE PATIENTE DE 91 ANS



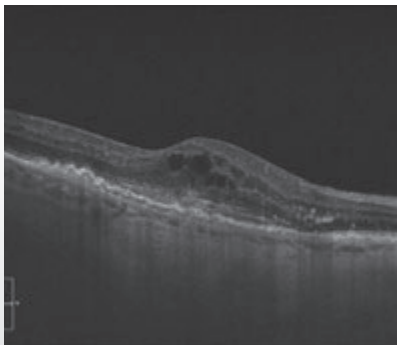
Cliché en couleur montrant des drusen du pôle postérieur.

Il n'y a pas d'hémorragie. On distingue une petite lésion grisâtre discrètement décentrée en nasal par rapport à la fovéola.



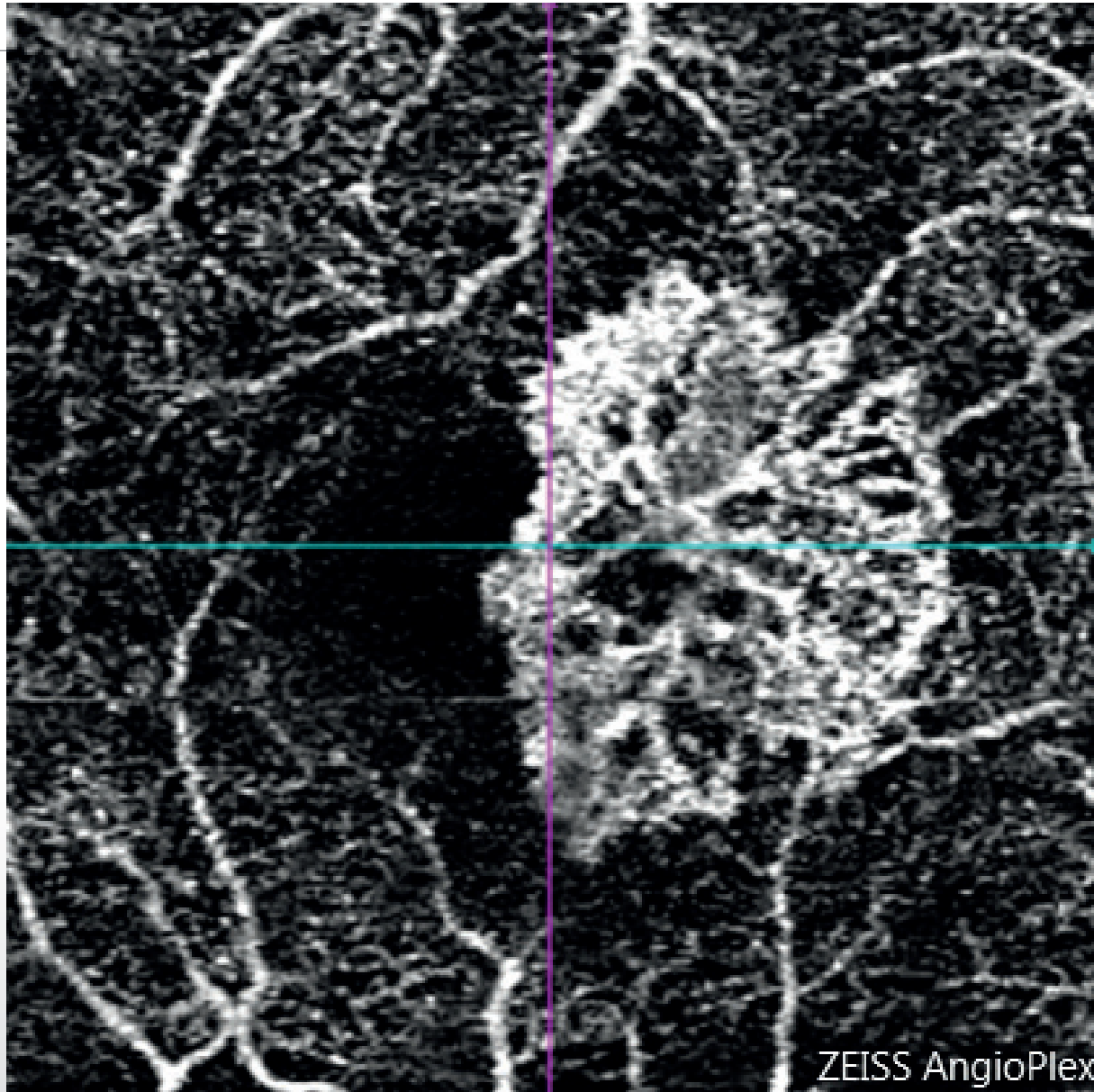
La cartographie de l'OCT confirme l'existence d'un épaissement rétinien anormal.

On note une grande hétérogénéité de l'image en pseudo couleur correspondant à la présence des drusen.



Coupe OCT horizontale passant par la lésion :

œdème intra rétinien associé à une lésion hyper-réfléctive sous-rétinienne.



┌
**OCT-Angiographie réalisée
au-dessus du plan de
l'épithélium pigmentaire :**

le lacis néovasculaire est
parfaitement analysé.
On observe des anastomoses
périphériques correspondant
à la bordure externe de la
lésion.

Dans le cas présent, chez
une patiente très âgée :
l'OCT-Angiographie a
permis d'éviter le recours à
l'angiographie à la fluorescéine.

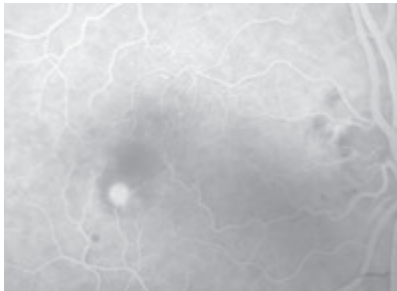
└

NÉOVAISSEAUX CHOROÏDIENS DE TYPE 2, VISIBLES OU CLASSIQUES




Cliché couleur :

pas d'hémorragie du fond d'œil mais une zone grisâtre para-centrale.



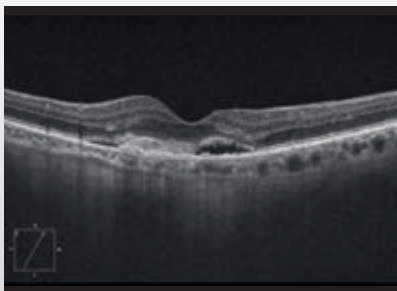
Angiographie à la fluorescéine :

lésion hyper-fluorescente arrondie, bien délimitée au temps précoce.



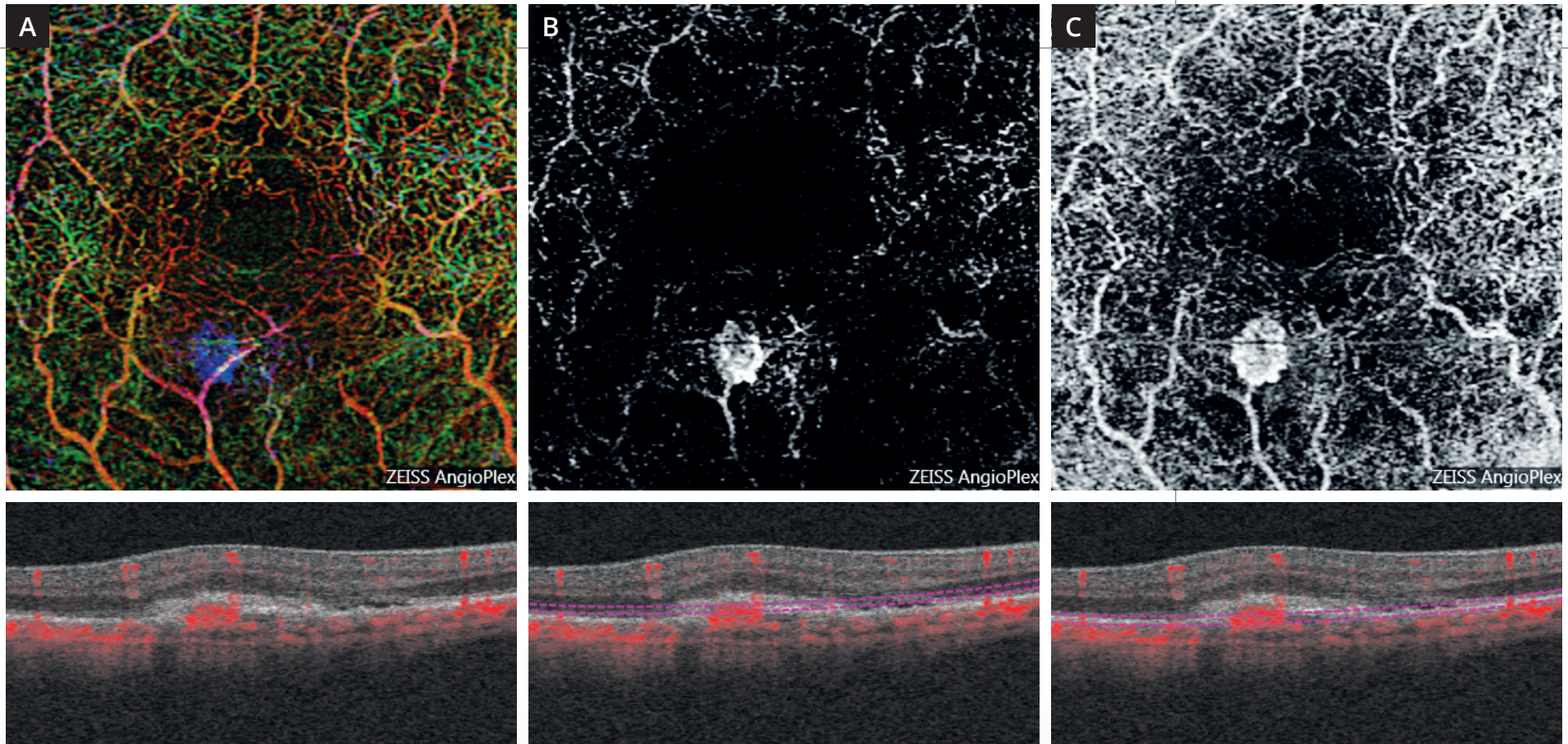
Angiographie à la fluorescéine :

on observe au temps tardif une diffusion du colorant.



Coupe OCT passant par la lésion :

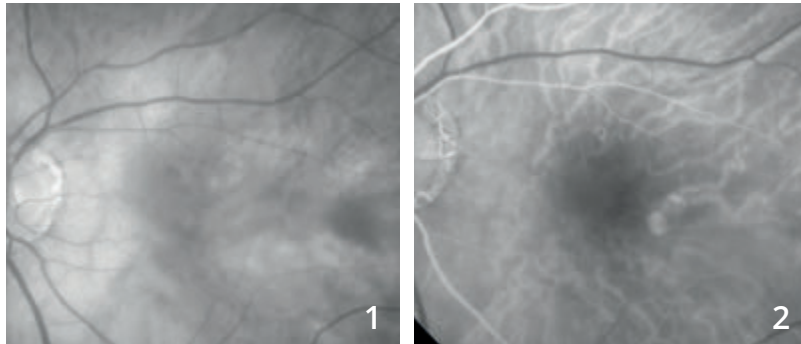lésion hyper-réfléctive sous-rétinienne située au-dessus du plan de l'épithélium pigmentaire associée à des manifestations exsudatives : décollement séreux rétinien et œdème intra-rétinien.



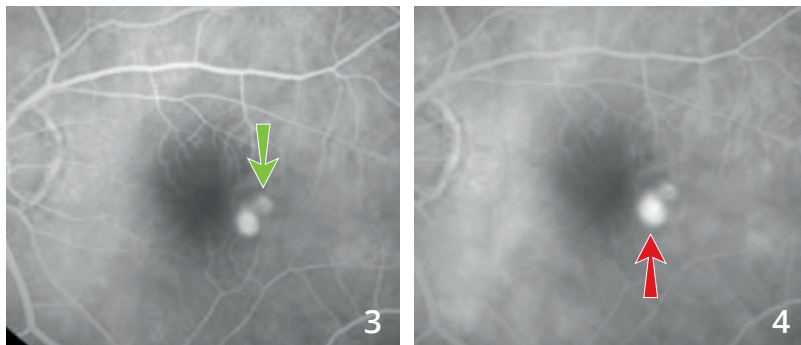
OCT-Angiographie : cartes angioplex

- A** - Superposition des coupes « analyse multi-étagée » : La représentation en couleur attribuée à chaque couche permet de visualiser le néovaisseau sous la forme d'un lacis néovasculaire apparaissant avec une couleur différente, bleue, permettant de visualiser le fait que le néovaisseau se situe dans une couche normalement avasculaire.
- B** - Coupe réalisée au-dessus de l'épithélium pigmentaire dans une zone théoriquement avasculaire : image du néovaisseau qui apparaît comme une lésion arrondie à bord net.
- C** - Coupe passant au-dessous du plan de l'épithélium pigmentaire : on note à ce niveau la superposition du néovaisseau et des réseaux vasculaires rétiniens. Ceci est dû à l'artéfact de projection donnant une image en miroir des flux vasculaires rétiniens et du néovaisseau.

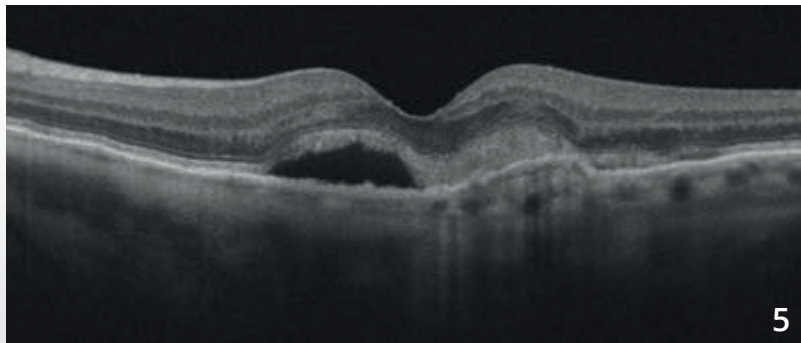
RÉCIDIVE DE NÉOVAISSEAUX CHOROÏDIENS DE TYPE 2, VISIBLES OU CLASSIQUES



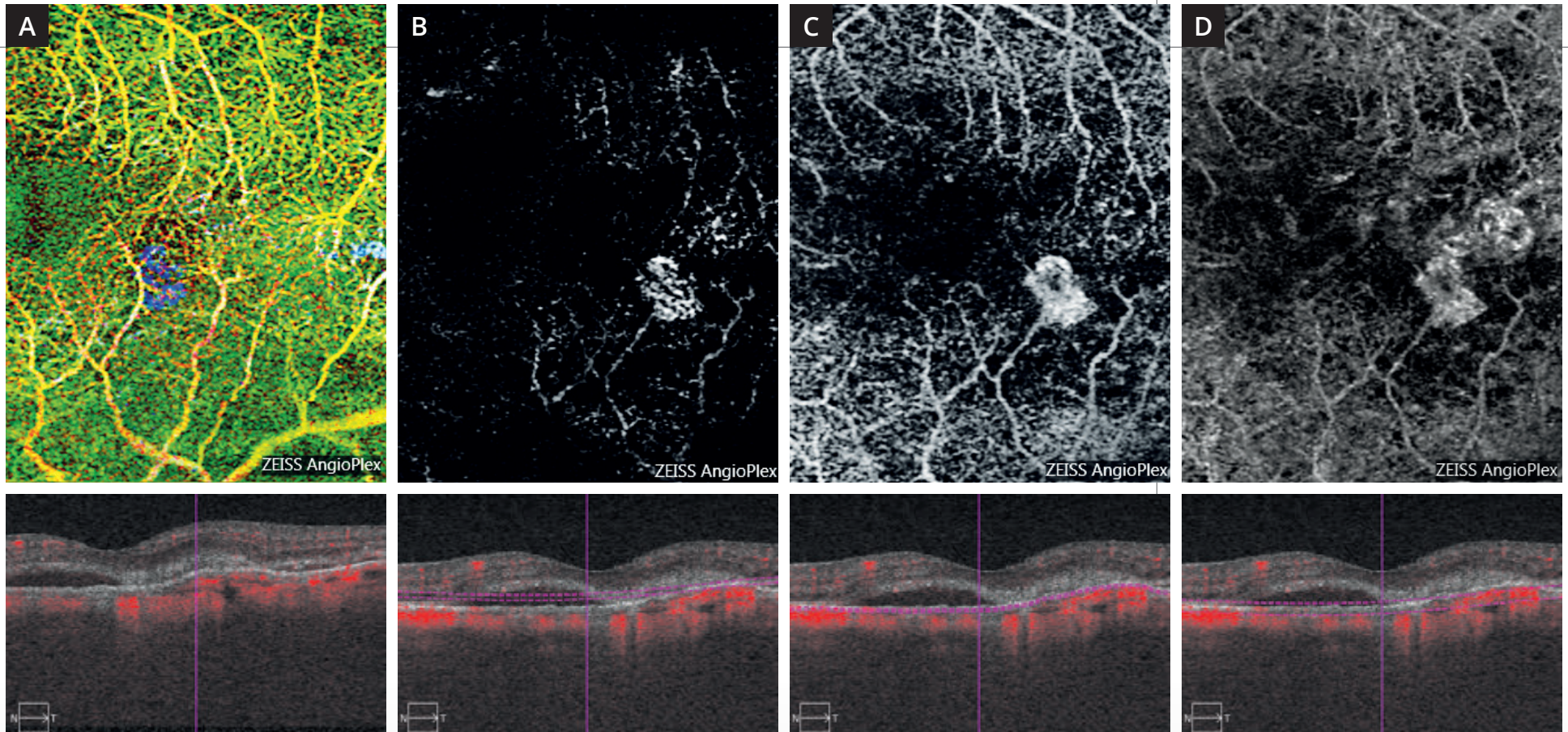
Cliché en lumière verte (1) ne montrant pas d'anomalie ni d'œdème évident du pôle postérieur.



Séquence angiographique (2,3,4) : coexistence de deux lésions hyper-fluorescentes à la partie temporale de la macula. La lésion supérieure correspond à un néovaisseau choroïdien de type 2 cicatriciel traité antérieurement par anti-VEGF (flèche verte). On note une diffusion au niveau de la lésion inférieure correspondant à la récurrence néovasculaire (flèche rouge).



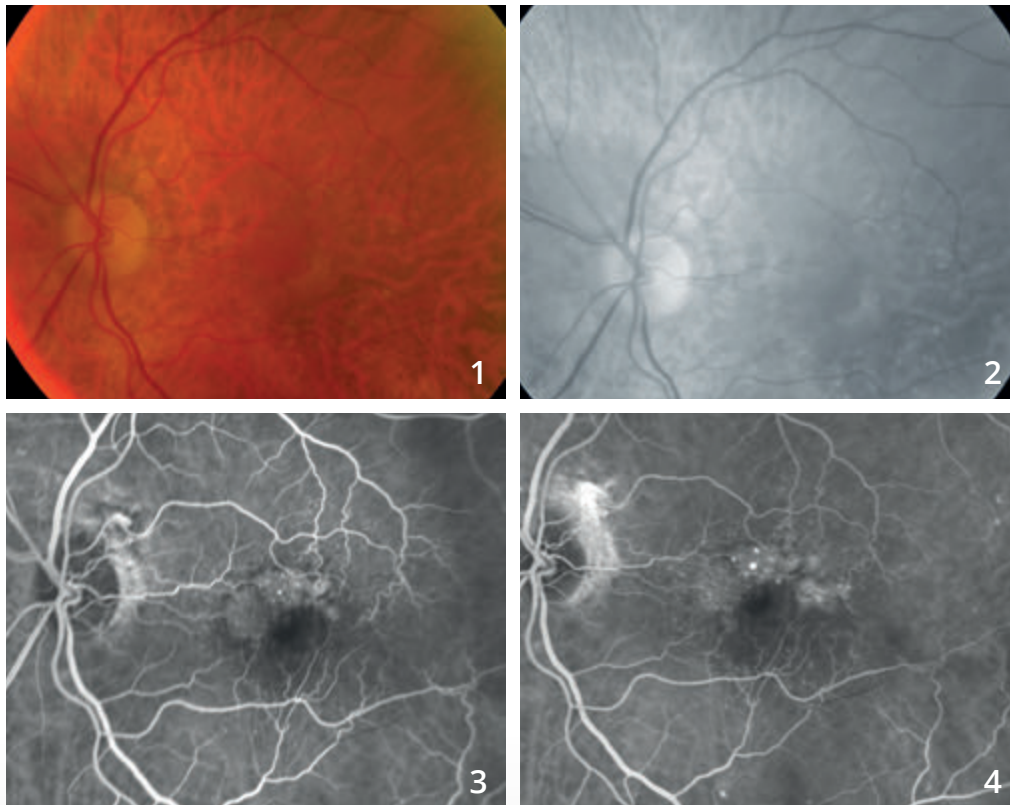
Coupe OCT (5) passant par la lésion montrant un décollement séreux rétinien et une lésion hyper-réfléctive sous-rétinienne.



OCT-Angiographie réalisée à différents niveaux.

- A** - La superposition en pseudo couleur de l'ensemble des coupes réalisées met en évidence la récurrence néovasculaire sous la forme d'une lésion « bleue » se détachant par rapport aux autres plans vasculaires.
- B** - La coupe réalisée au niveau de la rétine profonde, théoriquement avasculaire, montre le néovaisseau sous la forme d'une lésion ovale.
- C** - La coupe réalisée un peu plus bas au niveau du plan de l'épithélium pigmentaire montre mieux le néovaisseau qui est associé à la projection anormale des vaisseaux rétiniens.
- D** - La coupe réalisée au niveau du plan choroïdien montre de plus, l'image du néovaisseau choroïdien ancien cicatriciel. À ce niveau, la distinction entre la cicatrice ancienne et la récurrence n'est plus réellement évidente.

NÉOVASCULARISATION CHOROÏDIENNE DE TYPE 1 OU OCCULTE

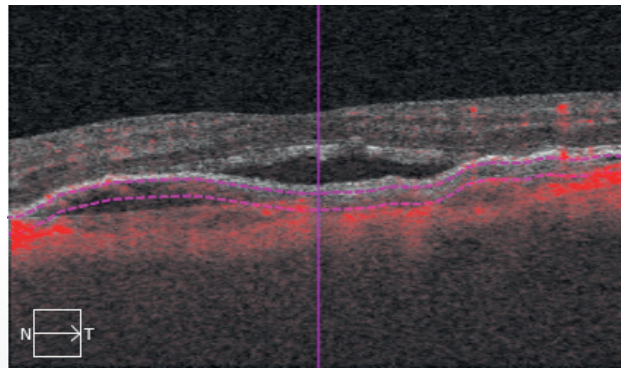
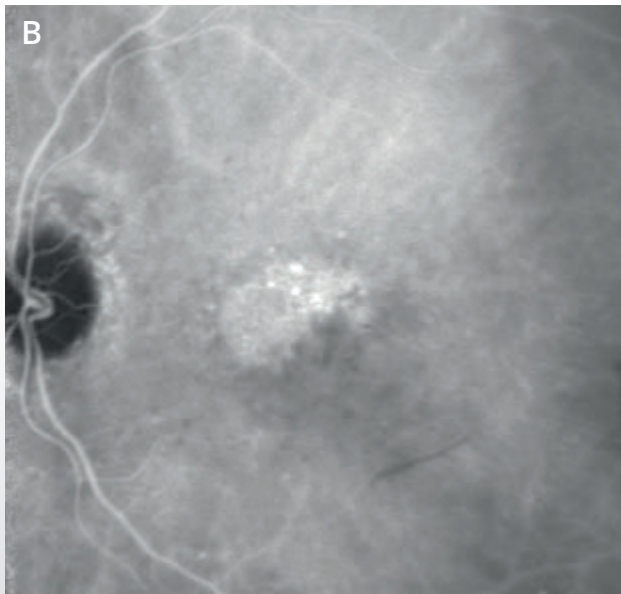
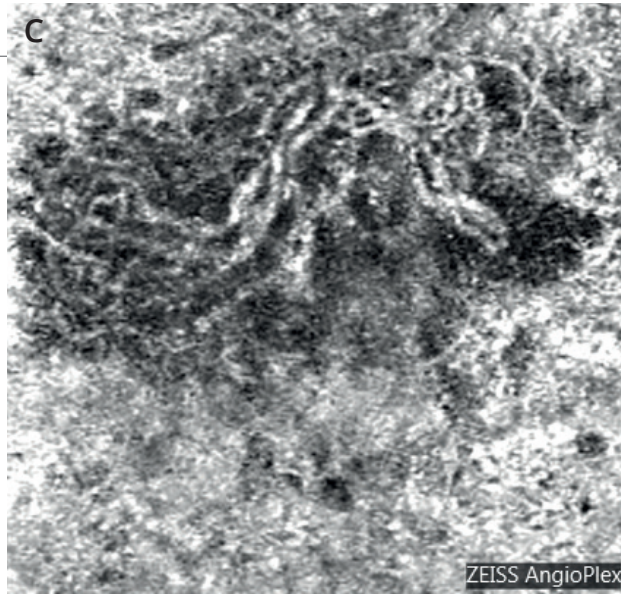
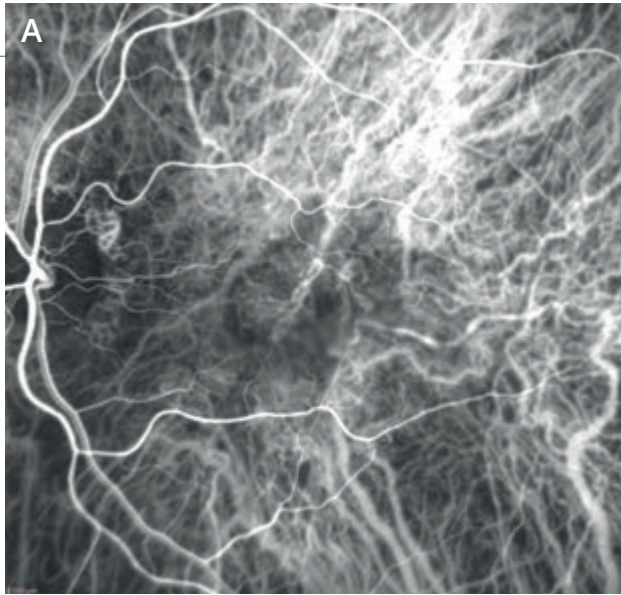


Cliché en couleur (1) : petite modification du reflet maculaire.

Cliché en lumière verte (2) : aspect un peu blanchâtre de la macula à sa périphérie.

Angiographie à la fluorescéine :

fluorescence inhomogène supéro-maculaire (3) et diffusion tardive modérée du colorant avec *pin points* (4).



Angiographie au vert d'indocyanine (A et B) :

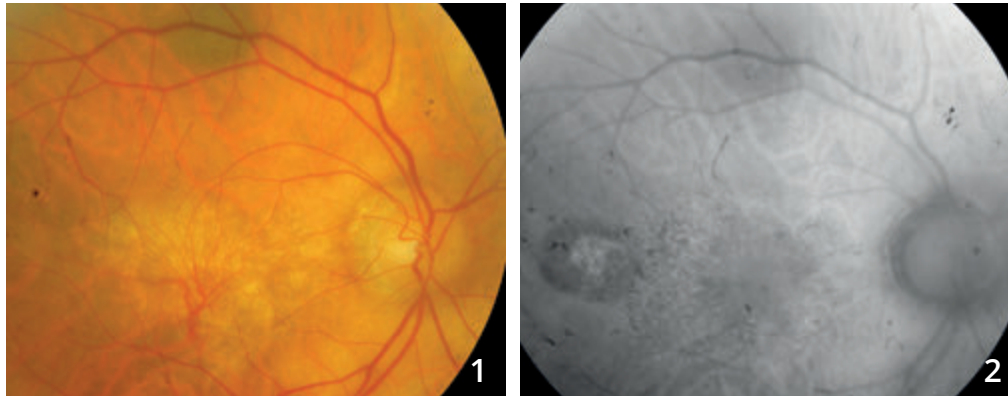
on observe au temps précoce des ramifications vasculaires anormales prédominant à la partie nasale de la macula (A) ; au temps tardif, l'examen montre une plaque de néovaisseaux (B).

OCT-Angiographie (C) : coupe 3 mm passant par la choroïde. Le lacis néovasculaire est bien individualisé. Il est en position rétro-fovéolaire.

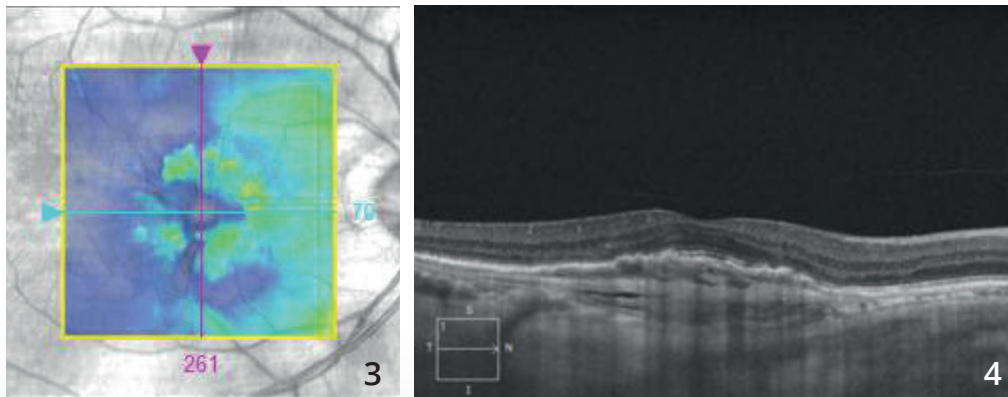
Noter une image sombre autour du lacis. La signification de ce halo sombre péri-lésionnel est discutée. Il pourrait correspondre à un « vol » vasculaire au niveau des vaisseaux choroïdiens normaux qui entourent le néovaisseau.



NÉOVASCULARISATION CHOROÏDIENNE DE TYPE 1 OCCULTE ANCIENNEMENT TRAITÉE PAR THÉRAPIE PHOTODYNAMIQUE

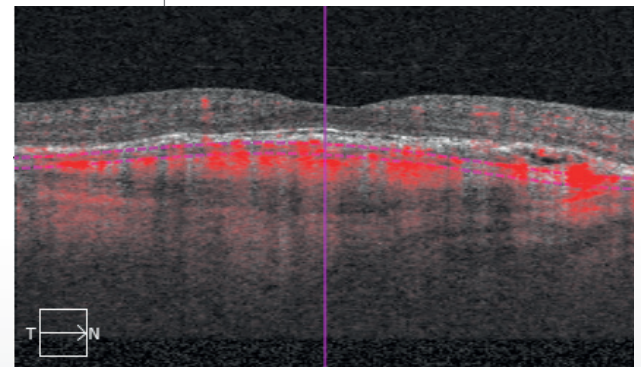
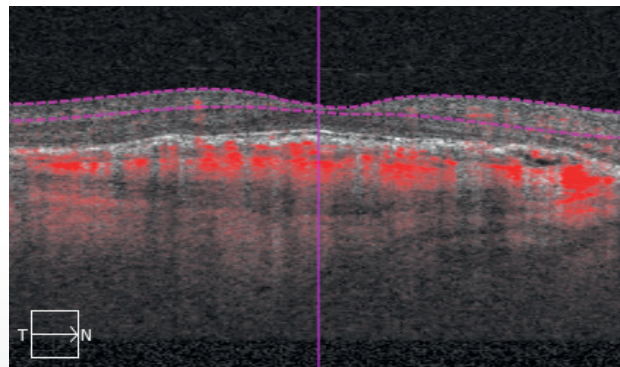
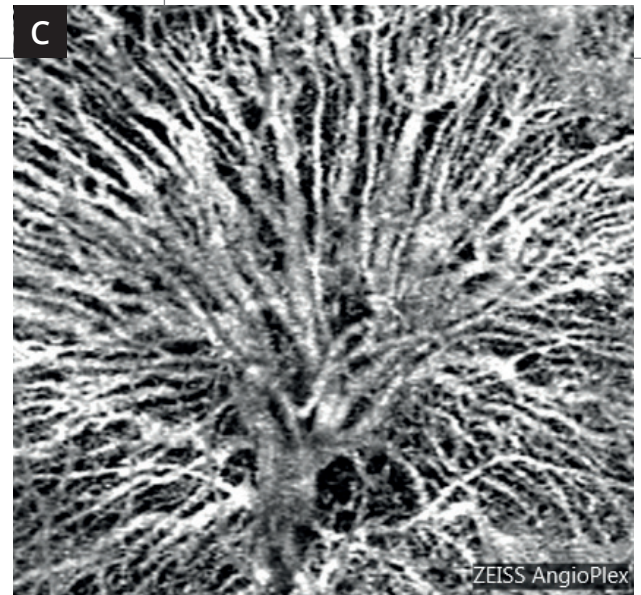
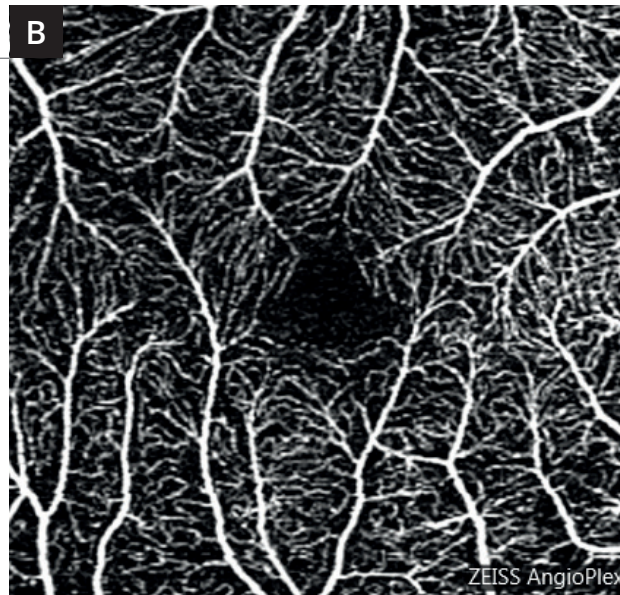
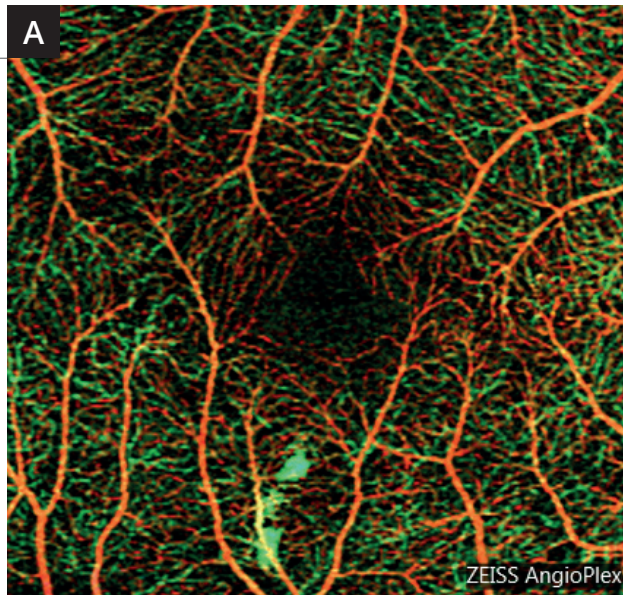


Cliché en couleur (1) montrant des ramifications vasculaires se détachant sur un fond blanchâtre. On note un certain degré **d'atrophie de l'épithélium pigmentaire** en autofluorescence (2).



Cartographie de l'OCT (3) ne montrant pas d'exsudation intra-rétinienne.

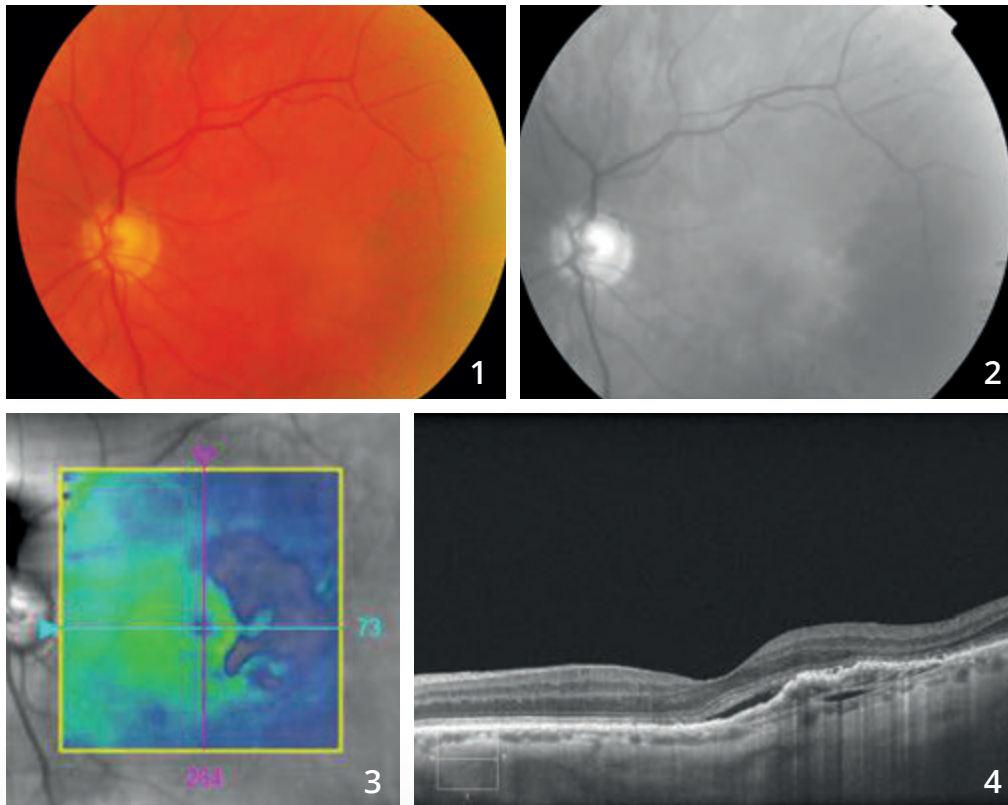
La coupe B-scan horizontale (4) montre un décollement de l'épithélium pigmentaire fibro-vasculaire.



OCT-Angiographie :

La carte Angioplex ne montre pas d'anomalie majeure (A). Les coupes passant en rétine superficielle sont également satisfaisantes (B). La coupe passant au niveau de la choroïde montre des ramifications vasculaires assez spectaculaires correspondant au « squelette du néovaisseau » qui a été traité par thérapie photodynamique (C).

NÉOVAISSEAUX CHOROÏDIENS DE TYPE 1 OU OCCULTES

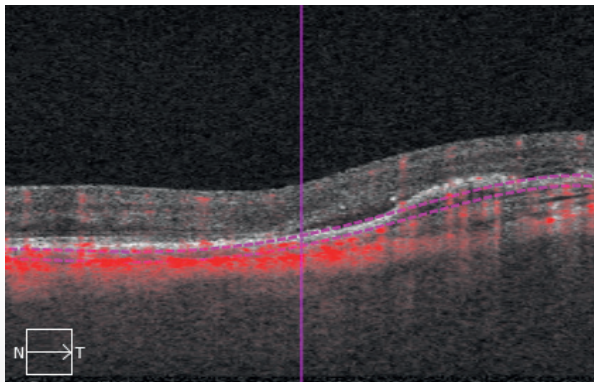
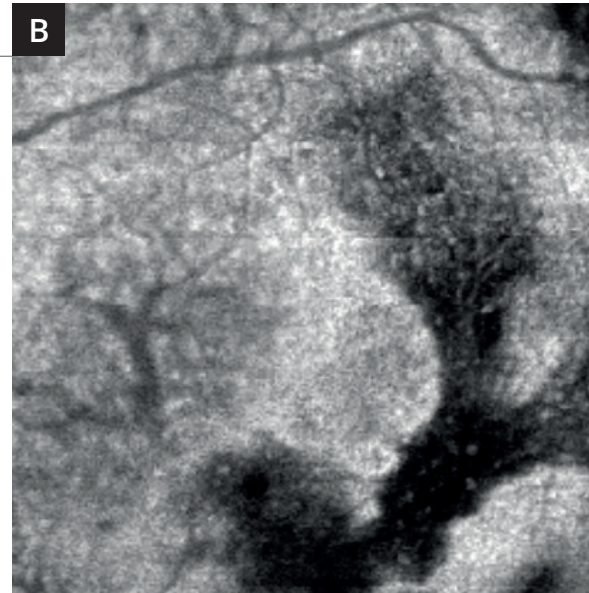
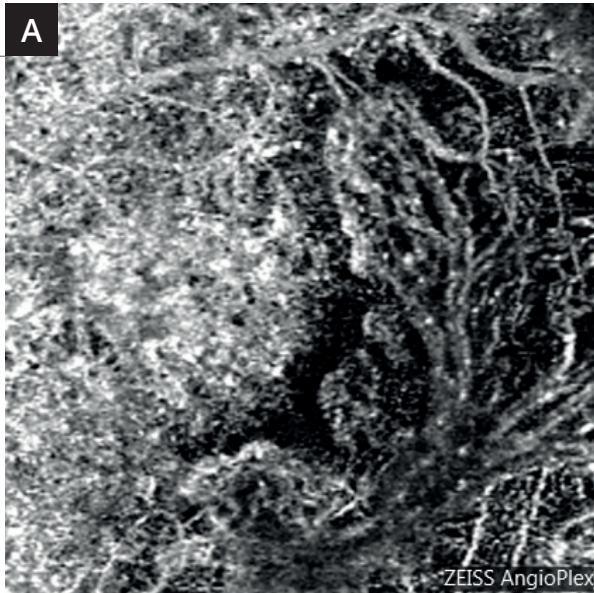


Rétinographie en couleur (1) : aspect grisâtre de la région temporo-maculaire.

Cliché anérythre (2) : cet aspect grisâtre est plus apparent.

OCT :

- **La cartographie (3)** montre un amincissement relatif de la rétine sensorielle à la partie temporale de la macula.
- **Le B-scan horizontal correspondant (4)** montre un soulèvement inhomogène de l'épithélium pigmentaire avec hyper-réflexivité sous l'épithélium pigmentaire. On note un discret décollement séreux rétinien central.

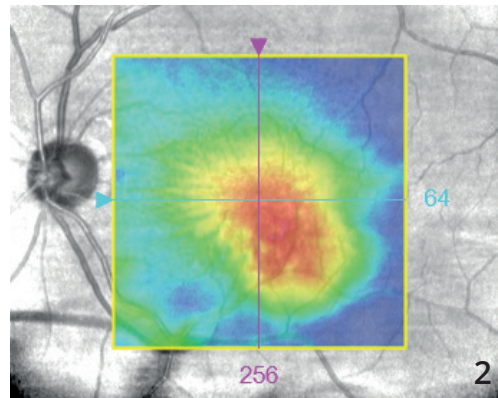
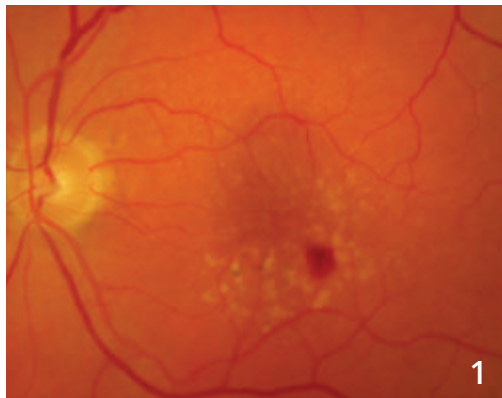


A - L'OCT-Angiographie
(coupe passant sous l'épithélium pigmentaire) met en évidence la ramification néovasculaire anormale.

B - L'OCT en face donne une image inhomogène correspondant sans doute à l'hétérogénéité du tissu analysé dans le plan sélectionné.

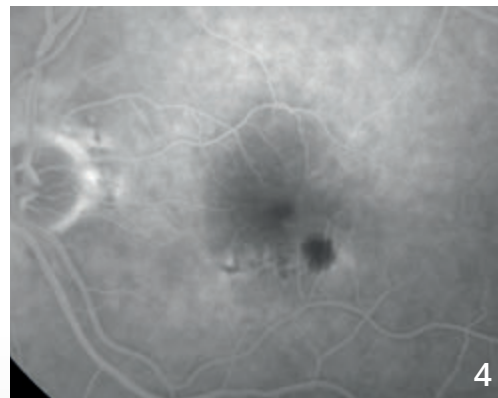
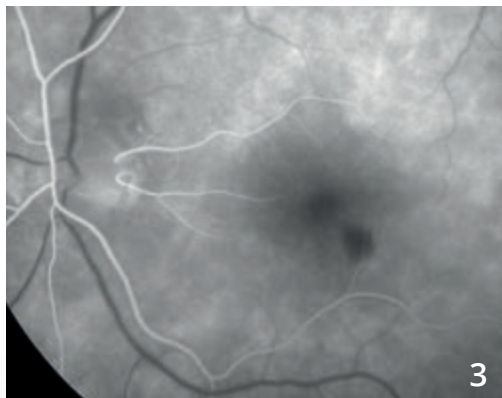


ANASTOMOSE RÉTINO-CHOROÏDIENNE

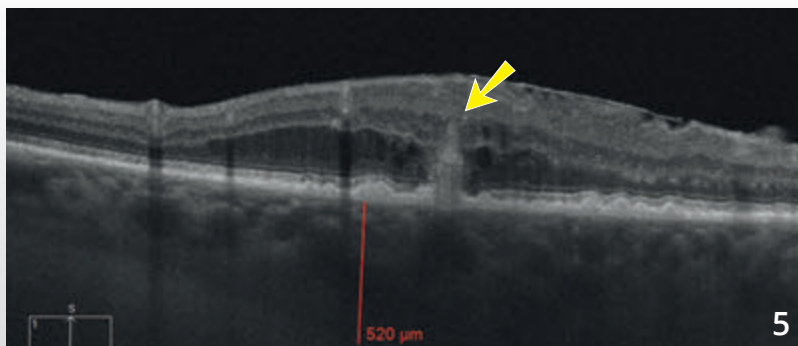


Cliché couleur (1) montrant une hémorragie située au voisinage de petits drusen du pôle postérieur. L'hémorragie est décentrée en temporal inférieur par rapport à la macula.

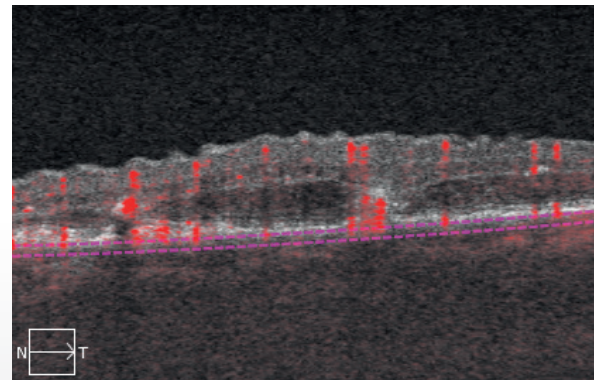
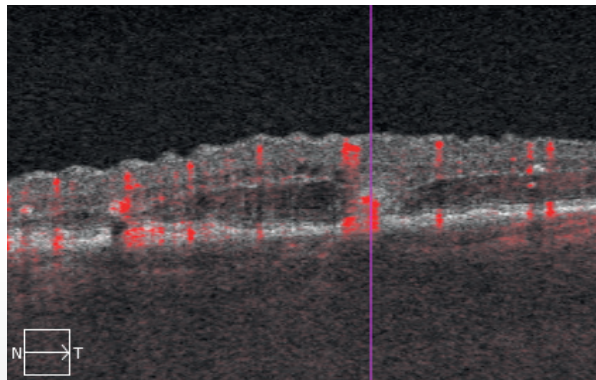
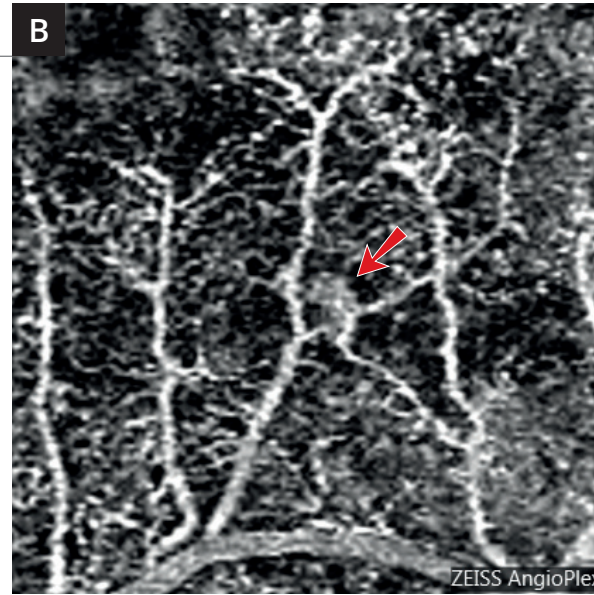
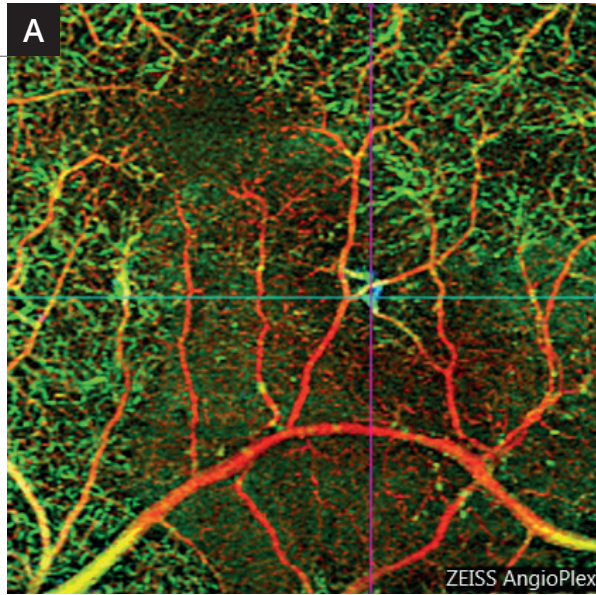
La cartographie maculaire (2) montre un épaissement maculaire également décentré en temporal.



Séquence angiographique (3,4) : fluorescence inhomogène autour de la zone hémorragique.



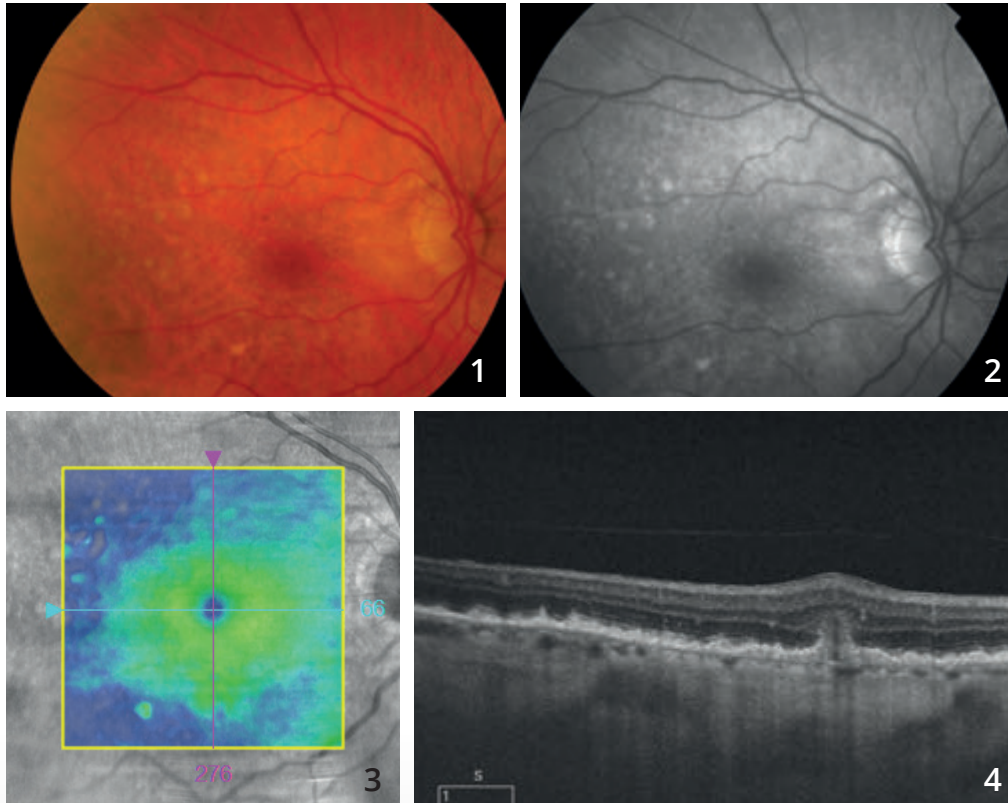
L'OCT-B-scan (5) retrouve l'imagerie typique des anastomoses avec lésion hyper-réfléctive sous-rétinienne profonde faisant la jonction entre l'épithélium pigmentaire et la rétine sensorielle (flèche jaune). On note un certain degré d'œdème de voisinage.



A - OCT-Angiographie
« analyse multi-étagée »
3 mm : la représentation en couleur attribuée à chaque couche permet de visualiser l'anastomose rétino-choroïdienne qui apparaît en couleur bleue et de bien la localiser dans la macula.

B - OCT-Angiographie coupe
3 mm en grossissement : la petite zone d'anastomose apparaît sous la forme d'un petit peloton très localisé (flèche rouge).

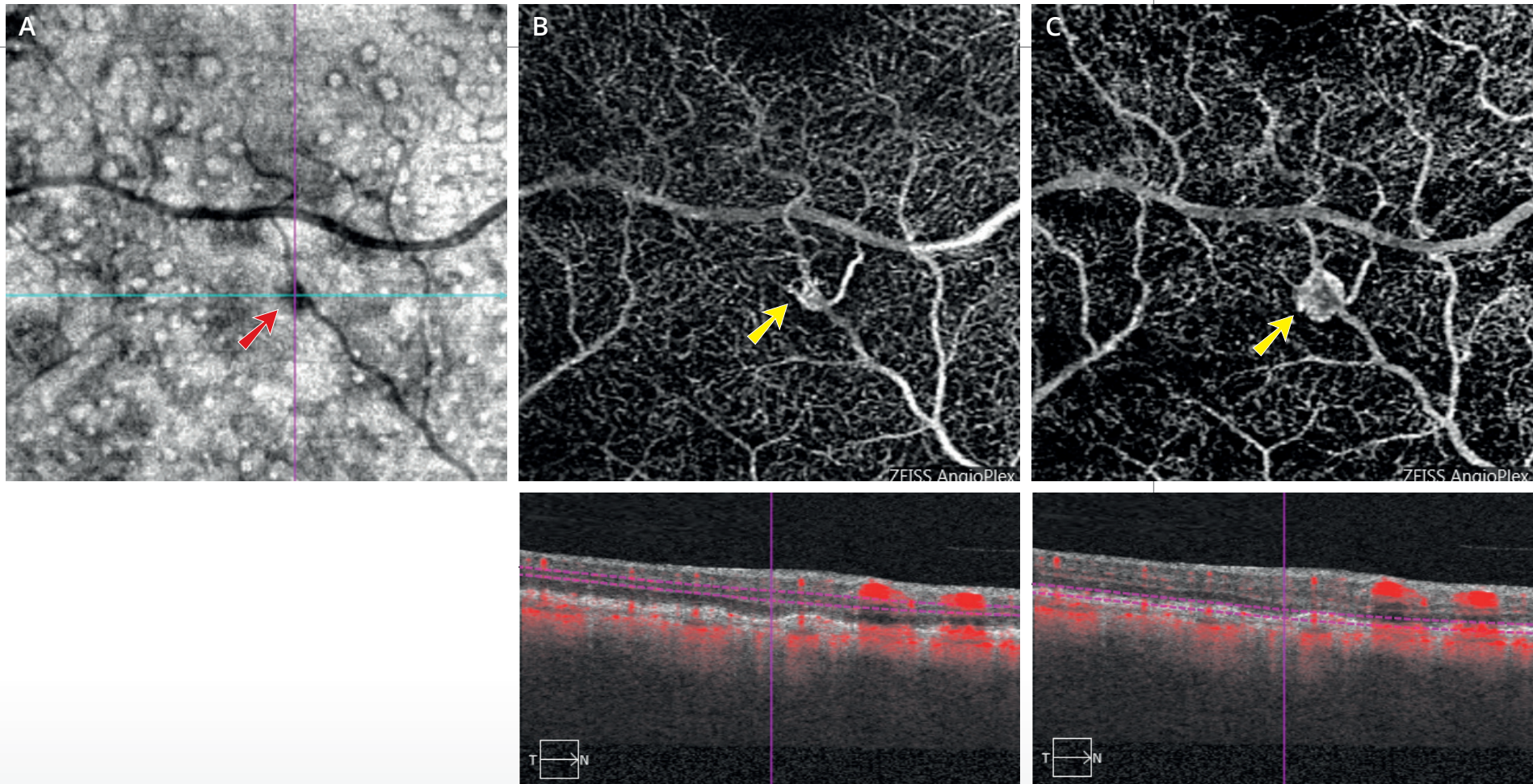
ANASTOMOSE RÉTINO-CHOROÏDIENNE



Cliché couleur (1) montrant de nombreux drusen du pôle postérieur.

Cliché anérythre (2) : cet aspect grisâtre est plus apparent.

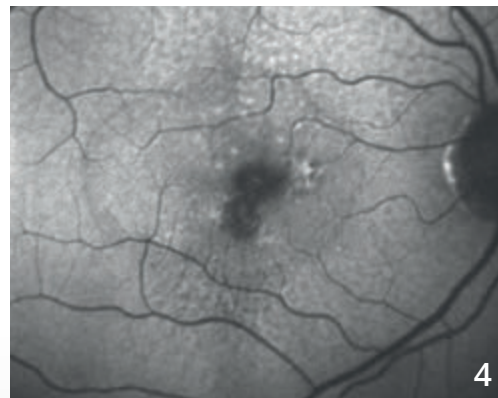
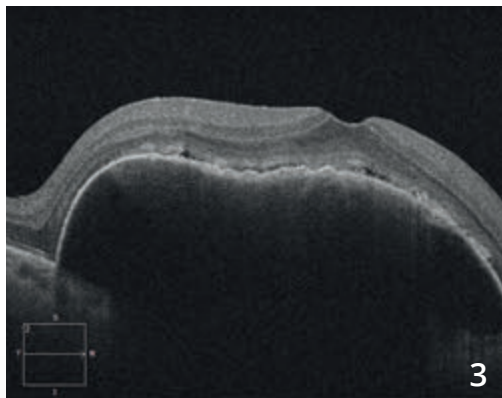
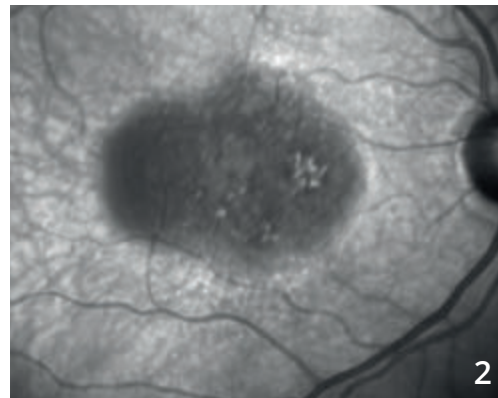
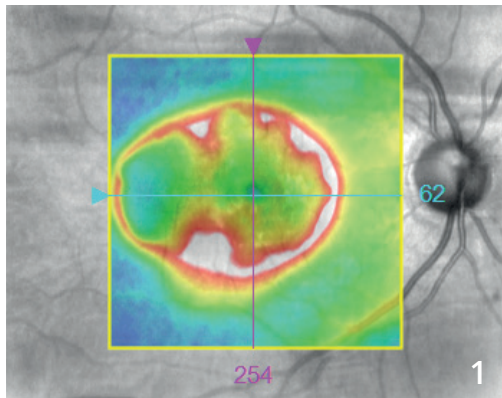
La cartographie OCT (3) est dans les limites de la normale. Cependant, **la coupe B-scan (4)** passant par la lésion montre une effraction au niveau de l'épithélium pigmentaire avec lésion hyper-réfléctive de la rétine profonde.



A - L'OCT en face (A) montre de nombreux drusen du pôle postérieur sous la forme de lésions arrondies à centre clair. On observe une lésion sombre au voisinage d'un vaisseau rétinien (flèche rouge).

B et C - L'OCT-Angiographie est réalisée dans différents plans. On observe **de la surface (B) à la profondeur (C)** l'existence d'anomalies vasculaires se transformant en un véritable peloton ou glomérule néovasculaire (flèches jaunes) qui communique avec les plans profonds sous choroïdiens. Il s'agit donc d'une image très typique d'anastomose rétino-choroïdienne compliquant la dégénérescence maculaire liée à l'âge.

DÉCOLLEMENT DE L'ÉPITHÉLIUM PIGMENTAIRE NÉOVASCULARISÉ

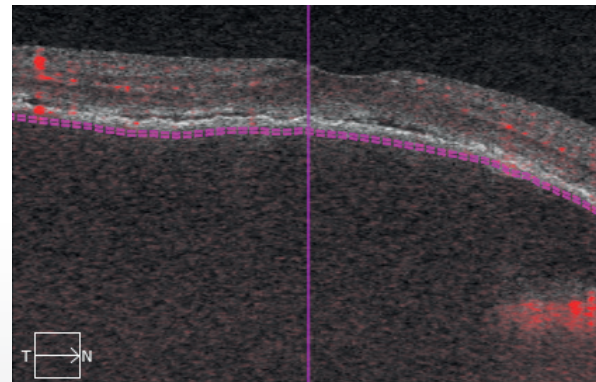
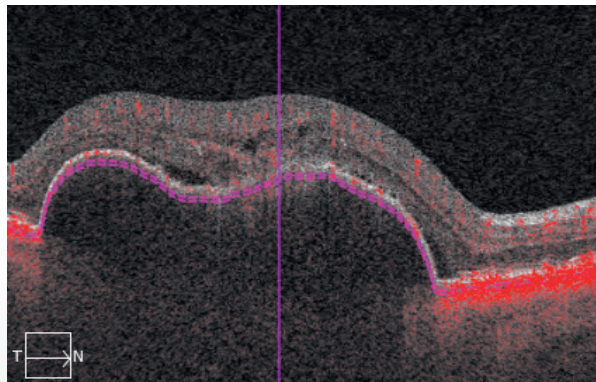
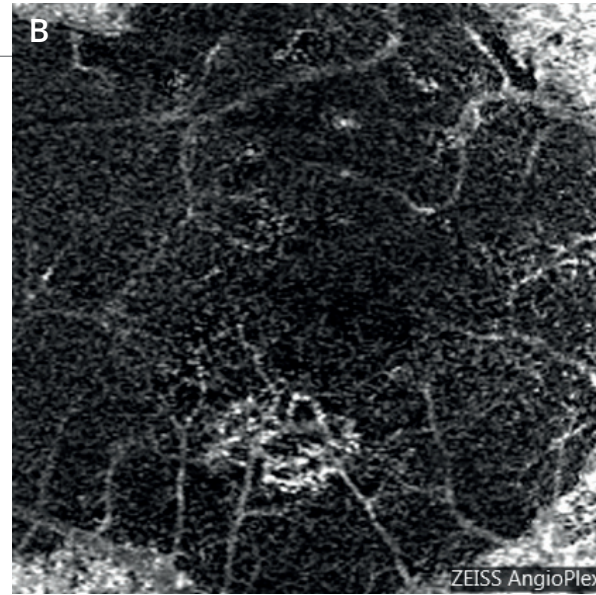



Cartographie de l'OCT (1) : majoration de l'épaisseur rétinienne à la périphérie du soulèvement de l'épithélium pigmentaire.

Cliché infra-rouge (2) : le décollement de l'épithélium pigmentaire apparaît sombre. Il est de forme ovale mesurant environ 3 diamètres papillaires dans son plus grand axe.

Le caractère bombant du décollement de l'épithélium pigmentaire est bien montré sur **la coupe OCT B-scan (3)**. On note également un discret décollement séreux de voisinage.

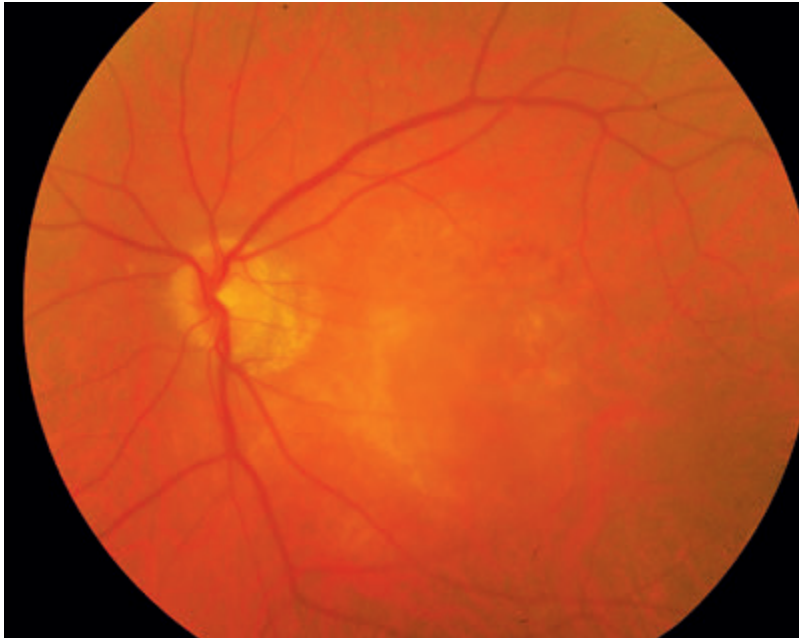
Cliché en autofluorescence (4) montrant la présence de pseudo-drusen et d'altérations pigmentaires para-centrales.



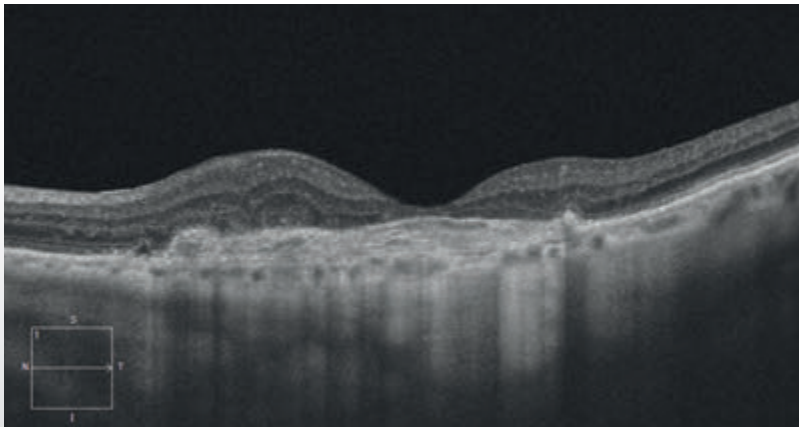
(A,B) OCT-Angiographie :
 l'image du néovaisseau peut être observée sur la coupe passant sous l'épithélium pigmentaire. Le néovaisseau se détache sur le fond sombre. Le caractère sombre s'explique par la distance existant entre le plan de l'épithélium pigmentaire et le plan choroïdien.



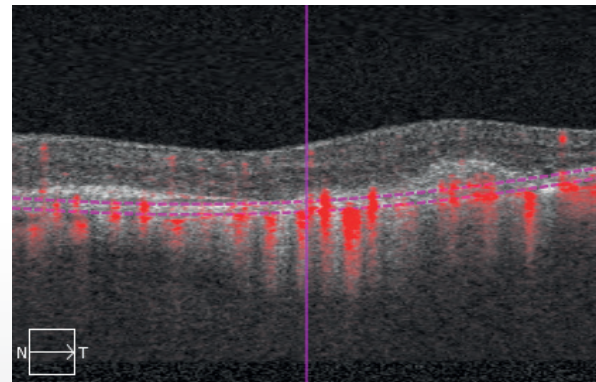
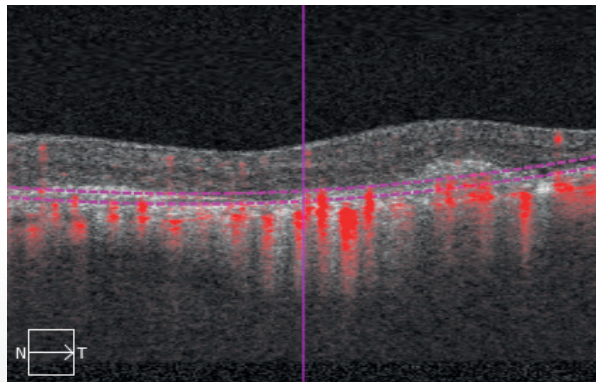
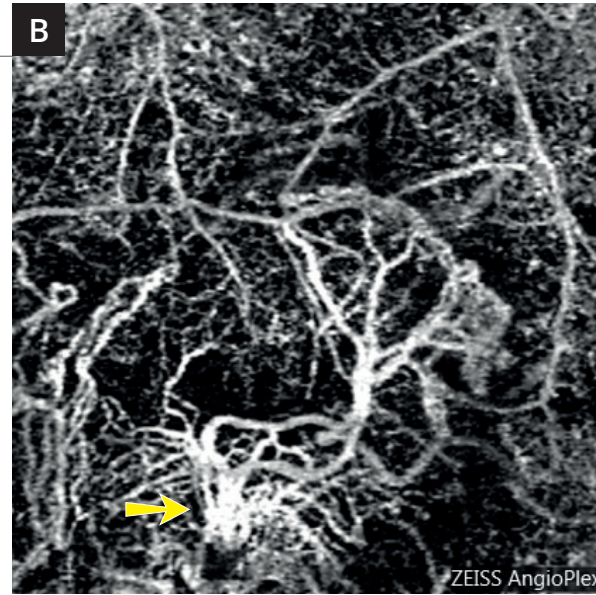
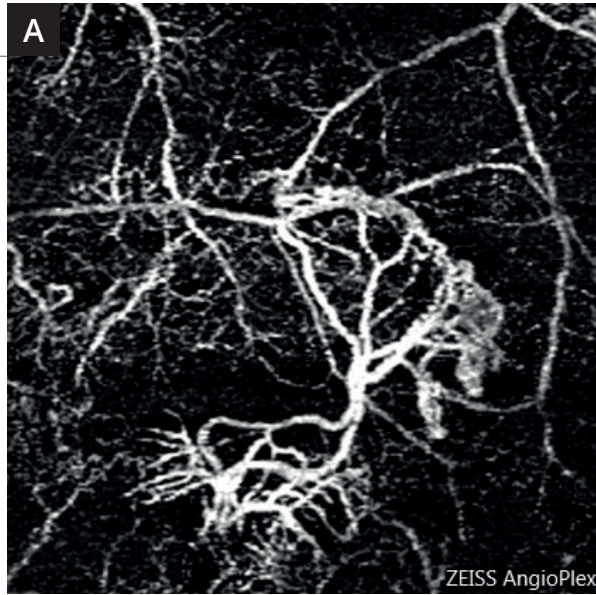
FIBROSE SOUS-RÉTINIENNE



Cliché couleur ne montrant pas de désorganisation majeure de la rétine sensorielle.

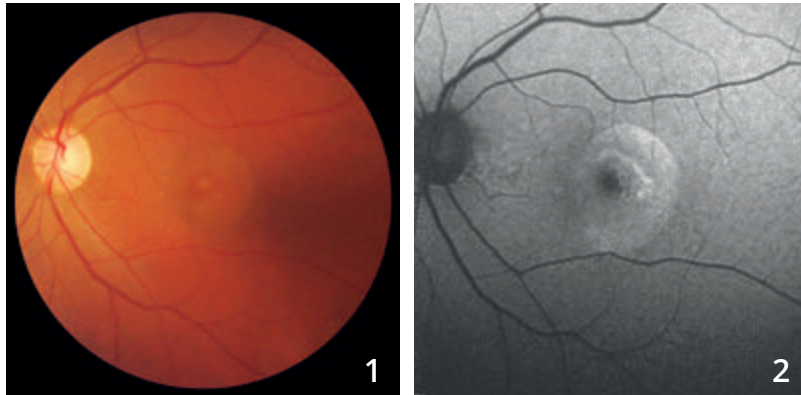


L'OCT B-scan montre l'existence d'une cicatrice épaisse située au niveau de l'épithélium pigmentaire et au-dessus de celui-ci correspondant à la fibrose. On note un très net amincissement de la rétine fovéolaire associé à un petit épaissement de la rétine de voisinage.

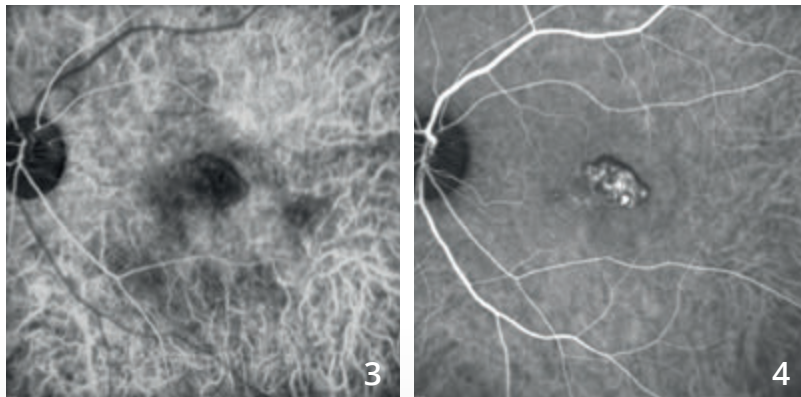


- A - L'OCT-Angiographie** réalisée au niveau de la zone avasculaire met en évidence une lésion néovasculaire avec des ramifications, en arbre mort.
- B -** Cet aspect est également retrouvé un peu plus en profondeur au niveau de la choroïde où il semble exister un tronc nourricier (flèche).

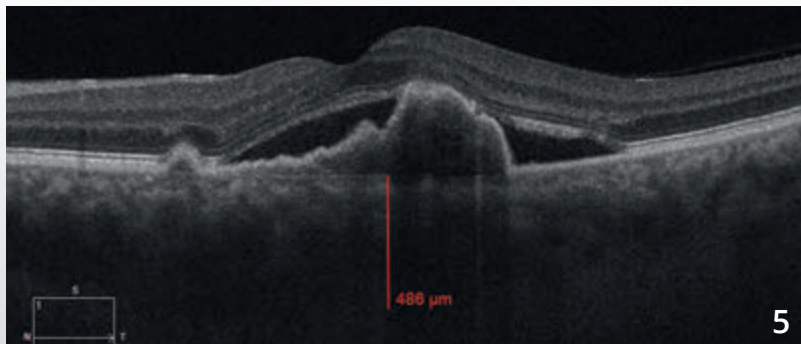
VASCULOPATHIE POLYPOÏDALE



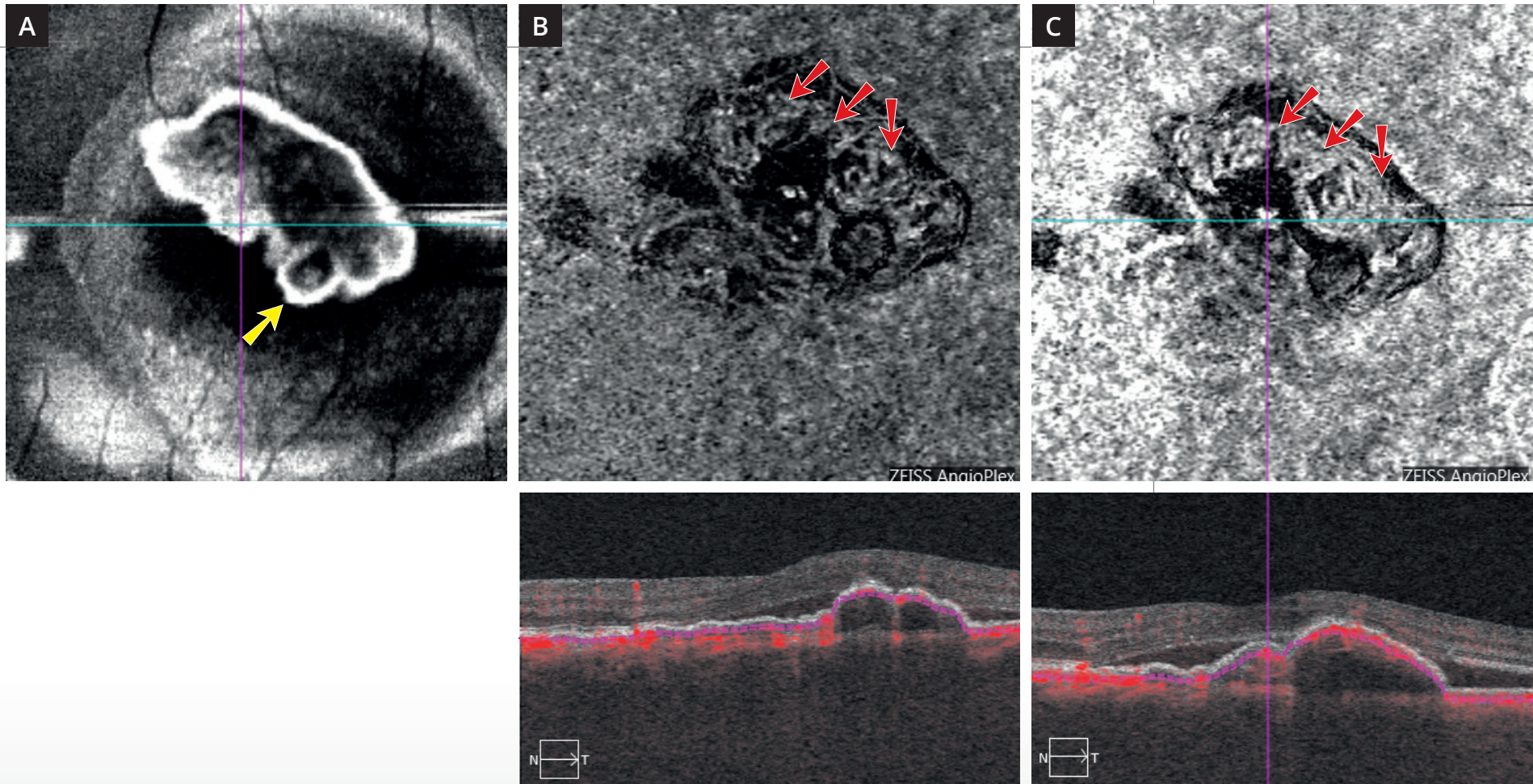
Cliché couleur (1) montrant un aspect arrondi du reflet maculaire. Cet aspect est davantage visible **en autofluorescence (2)**.



L'angiographie au vert d'indocyanine (3,4) montre aux temps intermédiaires des polypes bien individualisés.



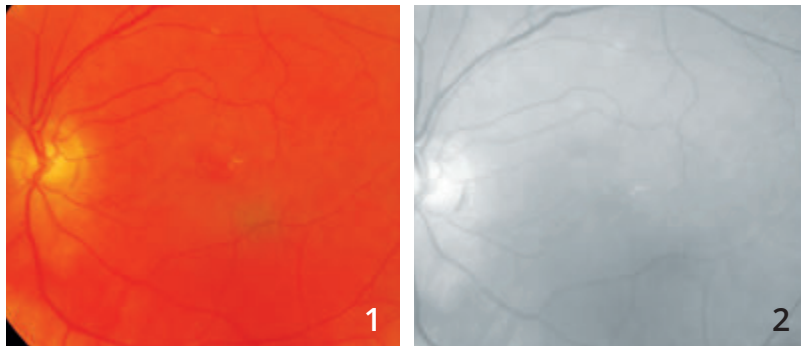
L'OCT B-scan (5) confirme l'existence de phénomènes exsudatifs avec surélévation localisée de l'épithélium pigmentaire se raccordant en angle droit avec le reste de l'épithélium pigmentaire. On note un décollement séreux rétinien.



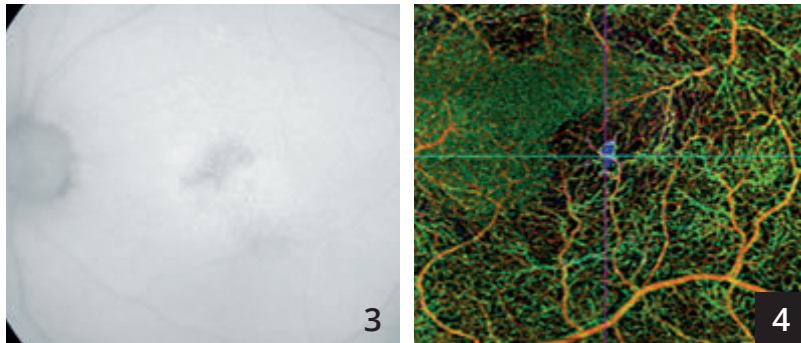
L'OCT en face (A) montre une image arrondie pouvant correspondre au polype (flèche jaune).

L'OCT-Angiographie : les coupes réalisées au niveau du décollement de l'épithélium pigmentaire en choriocapillaire (B) et en choroïde (C) montre des anomalies vasculaires à l'intérieur de la lésion formant un réseau vasculaire anormal de type *branching vascular network* (flèches rouges).

VASCULOPATHIE POLYPOÏDALE




Clichés en couleur (1) et anérythre (2) ne montrant pas d'hémorragie évidente.

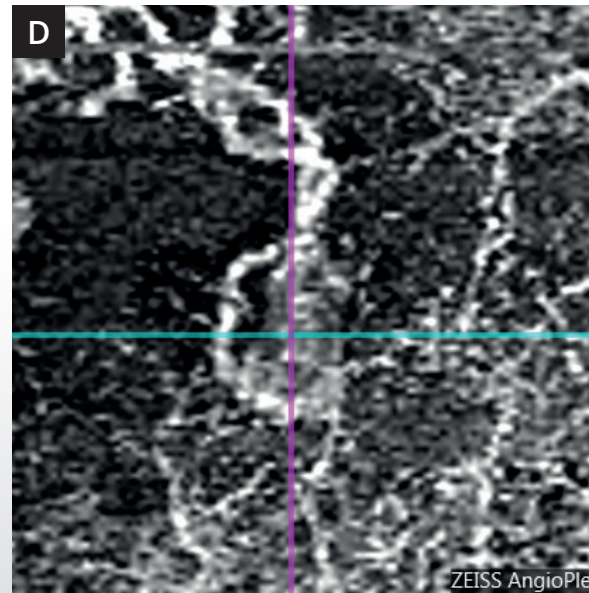
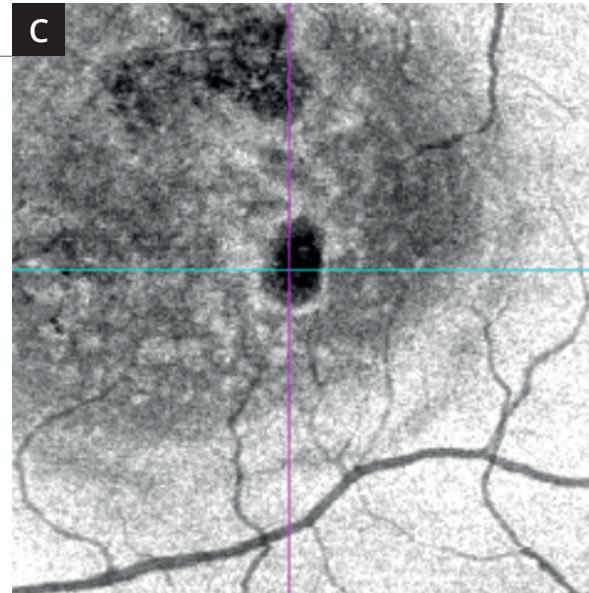
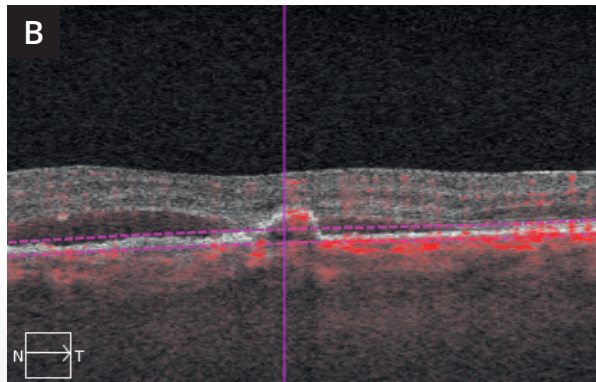
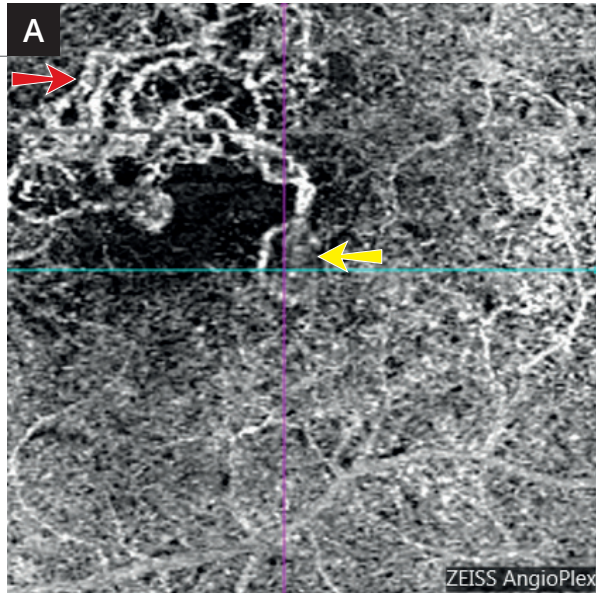


Cliché en autofluorescence (3) montrant des altérations pigmentaires au niveau d'une zone de vasculopathie polypoïdale déjà traitée par thérapie photodynamique.

OCT-Angiographie (4) : la superposition des coupes en pseudo-couleurs permet d'attirer l'attention sur la région temporale inférieure de la macula.



L'OCT-Angiographie réalisée au niveau du plan de la choriocapillaire montre des réseaux vasculaires anormaux *branching vascular network* à la partie supérieure de la macula (5,6).



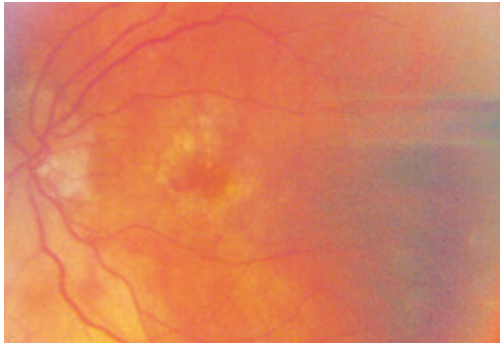
A - OCT-Angiographie : coupe passant au niveau du plan de la choriocapillaire. On observe un réseau vasculaire anormal à la partie supérieure de la macula (flèche rouge) associée à une lésion active polypoidale (flèche jaune) empiétant dans la zone avasculaire centrale.

B - OCT B-scan montrant le niveau de la coupe A.

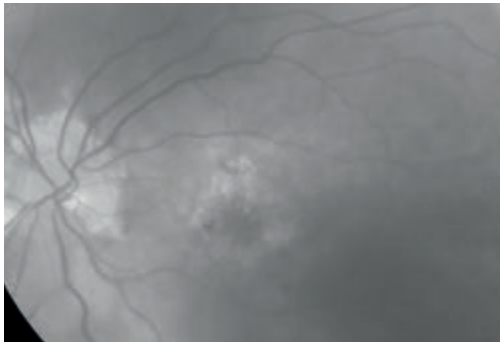
C - OCT en face : la comparaison de l'image obtenue avec l'OCT en face est assez parlante. Le polype se situe à la partie temporelle inférieure de la macula. C'est cette lésion qui correspondait à la pseudo-couleur bleu sur la coupe multi-étagée. Dans la vasculopathie polypoidale la comparaison des coupes obtenues avec les images d'OCT en face est particulièrement précieuse.

D - OCT-Angiographie : agrandissement du polype.

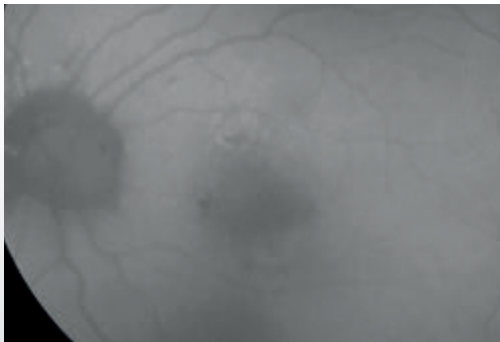
SUIVI DE NÉOVAISSEAUX CHOROÏDIENS TRAITÉS




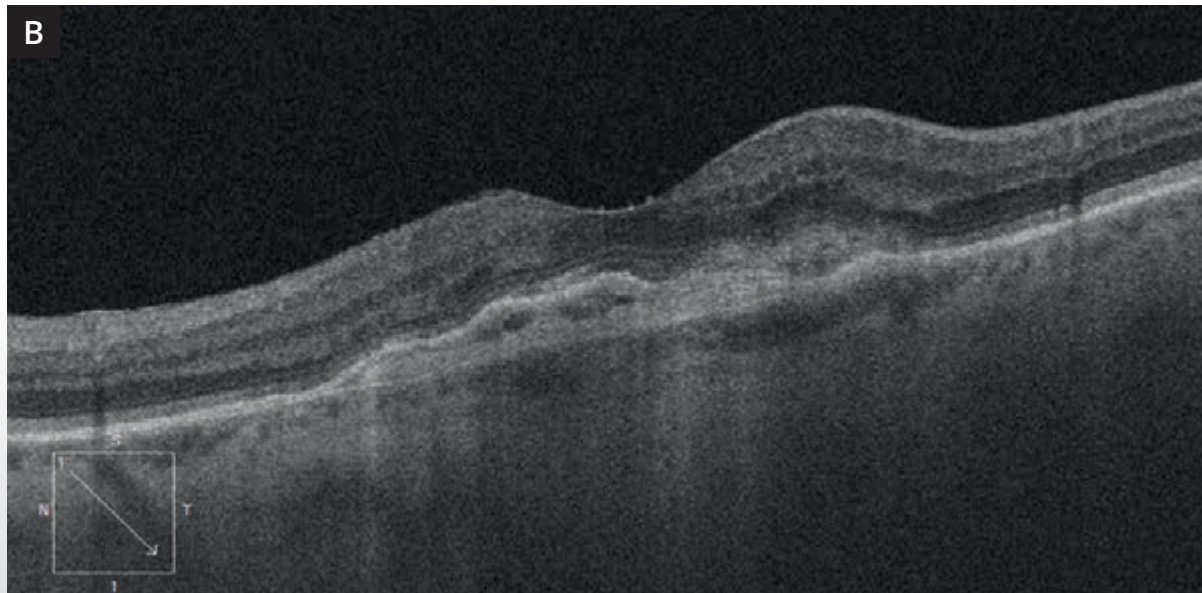
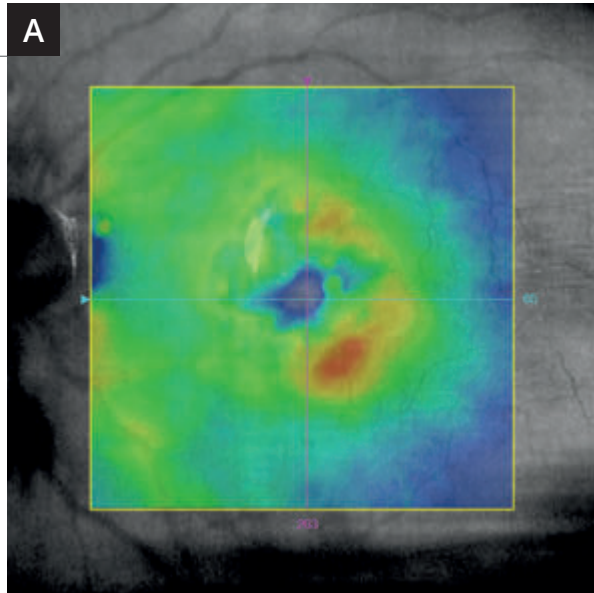
Cliché couleur : fond d'œil gauche d'un patient ayant présenté des néovaisseaux choroïdiens antérieurement traités par anti-VEGF, retraités à la demande en cas de réactivation néovasculaire. On note un aspect grisâtre de la macula.



Cliché en lumière verte : la différence de coloration entre la macula et le reste du fond d'œil est plus évidente.



Cliché en autofluorescence : on observe une hypo-autofluorescence centrale.

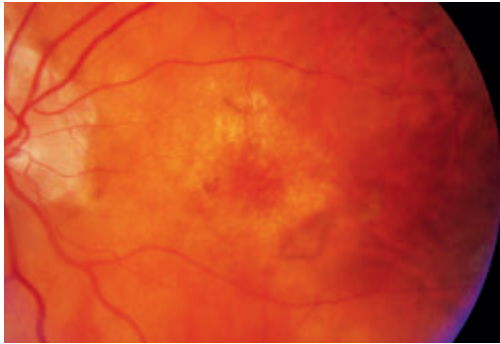


A - La cartographie OCT montre une surélévation à la partie temporale inférieure de la macula.

B - La coupe OCT B-scan correspondante montre une lésion hyper-réfléctive sous-rétinienne associée au soulèvement inhomogène de l'épithélium pigmentaire.

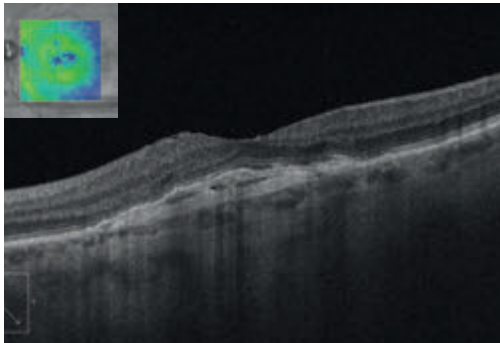
C - L'OCT-Angiographie montre clairement le squelette du néovaisseau occulte central associé à une frange temporale active (flèche rouge). À noter l'existence d'une arcade anastomotique au niveau de la récurrence néovasculaire, ce qui contraste avec l'aspect observé au niveau du reste de la lésion néovasculaire.

SUIVI DE NÉOVAISSEAUX CHOROÏDIENS TRAITÉS (Suite)

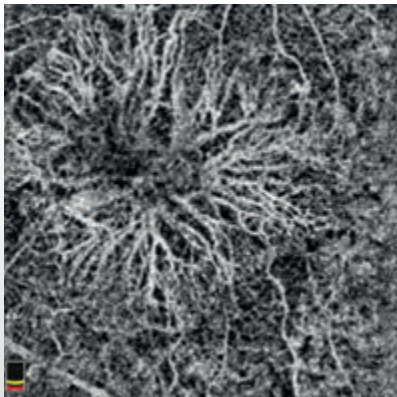


Un mois après le retraitement :

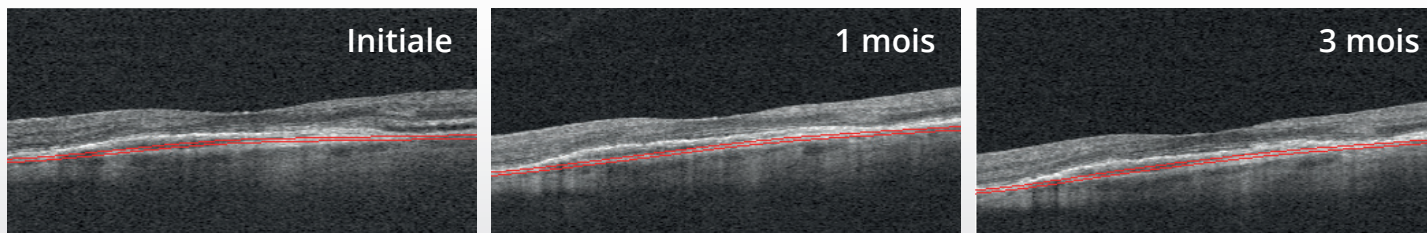
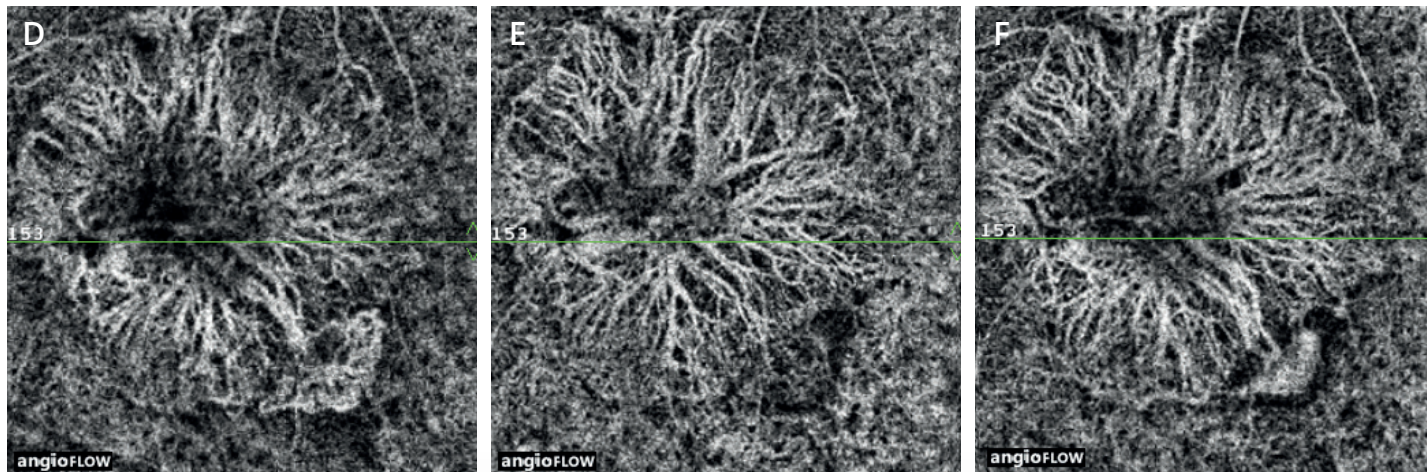
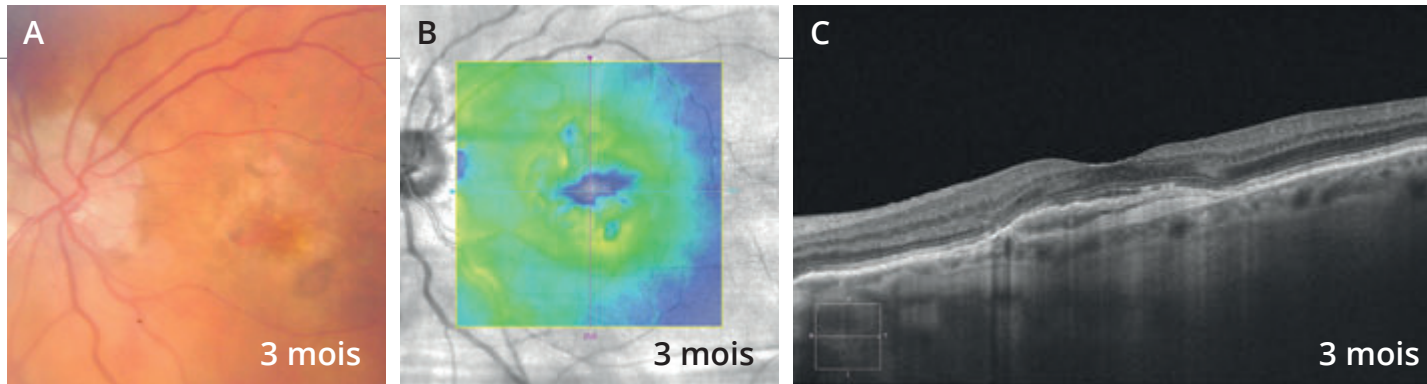
Cliché couleur ne montrant pas d'hémorragie.
On observe un aspect grisâtre à la partie temporale inférieure de la macula.



La cartographie et le B-scan de l'OCT ne montrent pas d'exsudation résiduelle.



L'OCT-Angiographie montre la disparition du lacis temporal.

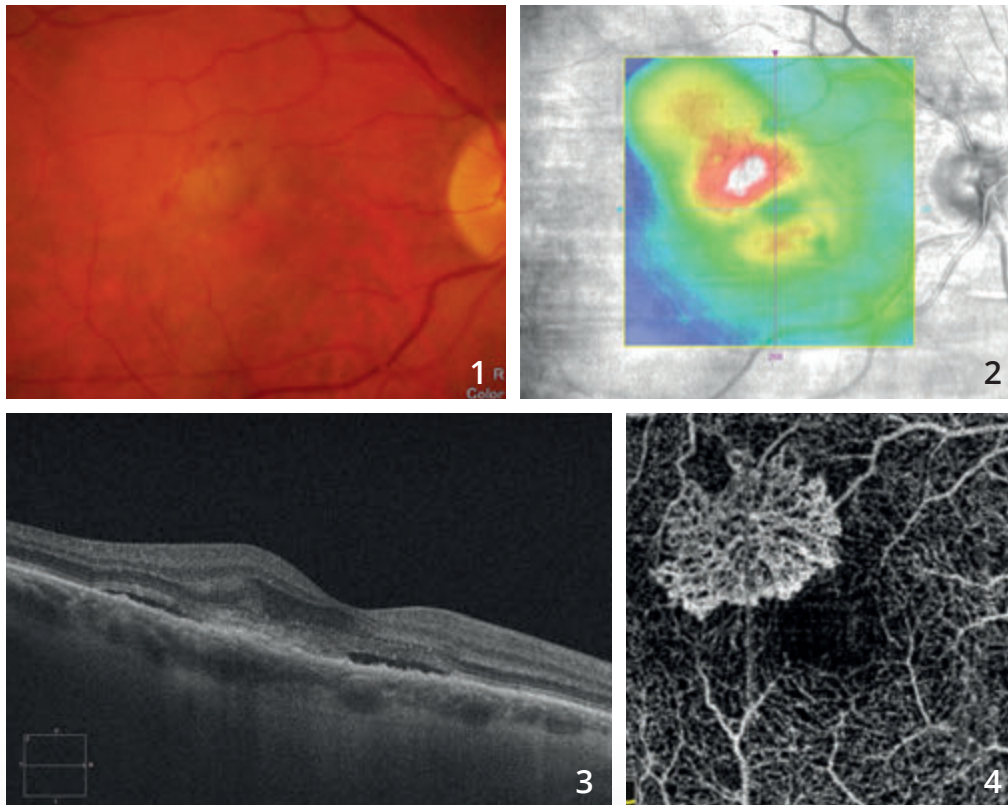


L'évolution à 3 mois est montrée sur les 3 images supérieures de la page de droite. On observe un aspect du fond d'œil inchangé (A) et la réapparition de phénomènes exsudatifs sur la cartographie de l'OCT (B) sans qu'il y ait de modification anatomique évidente sur les coupes OCT (C).

La comparaison des OCT-Angiographies, **initiale (D)**, à **1 (E)** et à **3 mois (F)** est montrée sur les images du bas. On observe une frange vasculaire temporaire lors de la récurrence néovasculaire initiale, puis sa disparition à un mois et sa réapparition à trois mois.



NÉOVASCULARISATION CHOROÏDIENNE DE TYPE 2 TRAITÉE

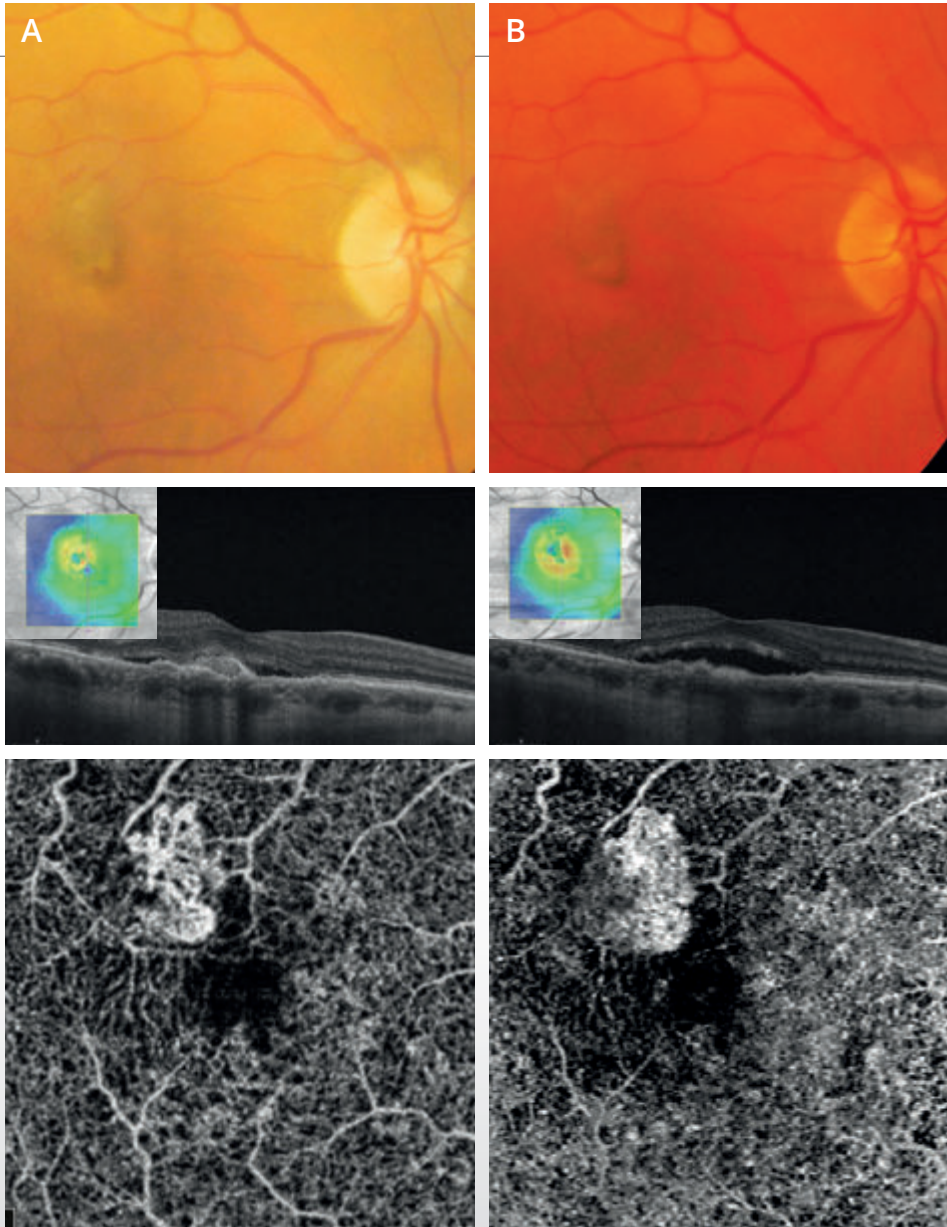


Cliché couleur (1) montrant une petite altération du reflet maculaire associée à des micro-hémorragies.

La cartographie de l'OCT (2) suggère l'existence de phénomènes exsudatifs développés essentiellement en temporal supérieur de la macula.

La coupe OCT B-scan correspondant (3) confirme l'existence de phénomènes exsudatifs avec décollement séreux rétinien, œdème intra-rétinien et lésion hyper-réfléctive sous-rétinienne pré-épithéliale.

L'OCT-Angiographie correspondante (4) montre un lacis néovasculaire bien individualisé avec un aspect en méduse typique.



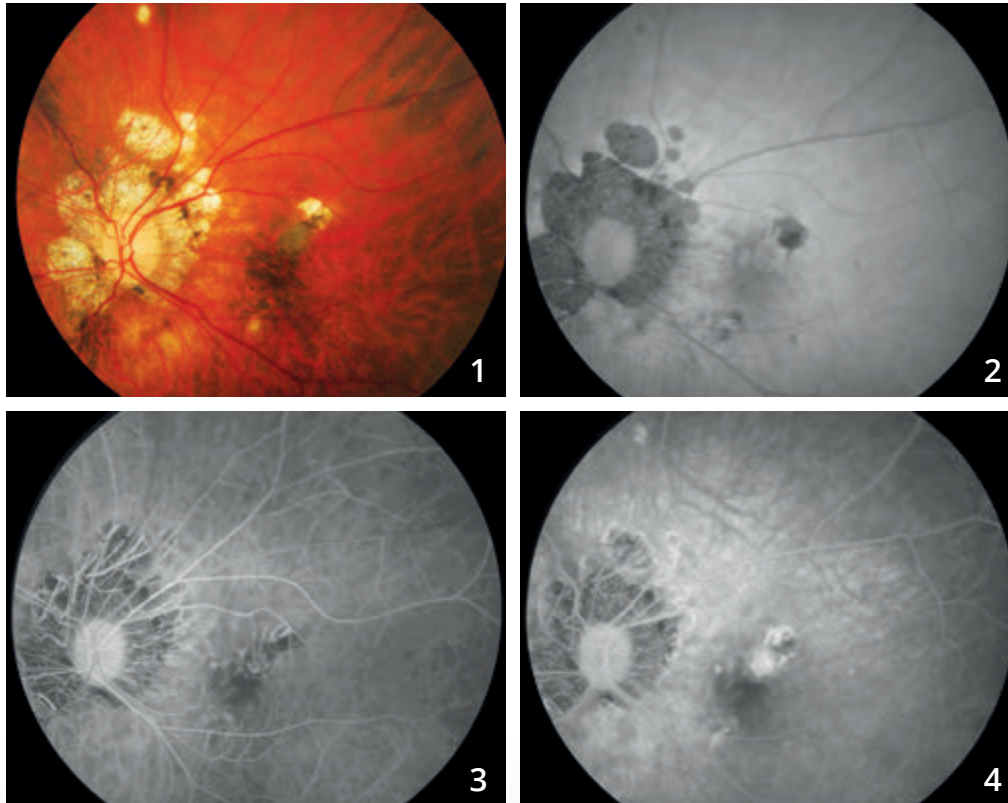
Après traitement par injections d'anti-VEGF mensuelles, on observe l'évolution du cliché couleur, de la cartographie et de **la coupe OCT B-scan**, et de **l'OCT-Angiographie à deux mois (A) et à 4 mois (B)**.

Les cartographies suggèrent une certaine résistance du néovaisseau au traitement anti-VEGF.

L'OCT-Angiographie montre une modification de la morphologie du néovaisseau au cours du temps. La lésion diminue et se rétracte après traitement mais il persiste des arcades anastomotiques à la périphérie de la lésion, ce qui pourrait suggérer la persistance d'un certain degré d'activité néovasculaire.



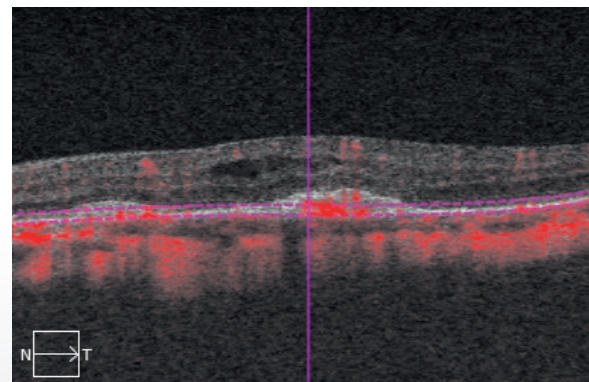
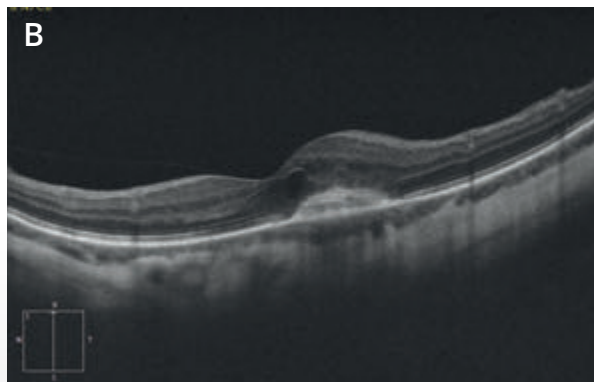
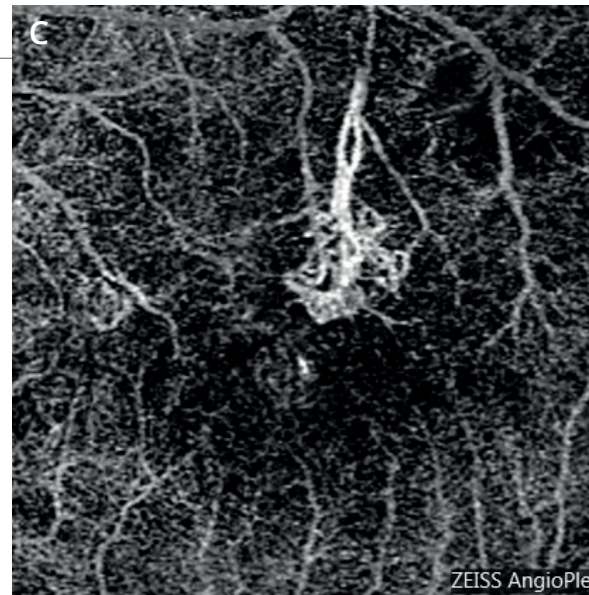
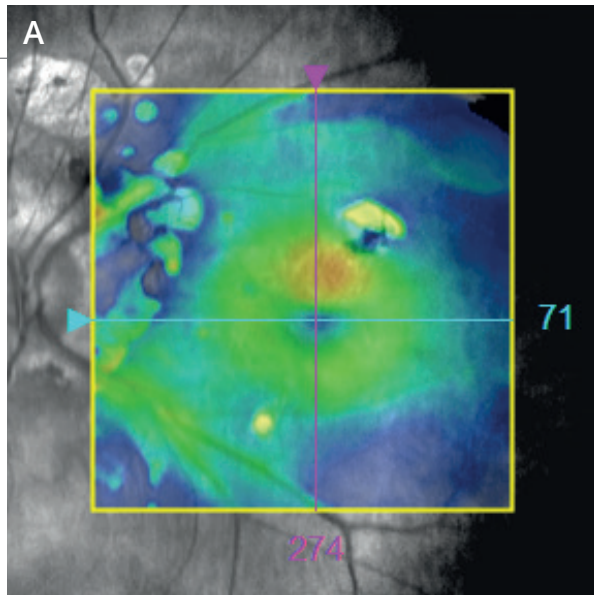
NÉOVAISSEAU CHOROÏDIEN COMPLIQUANT LA MYOPIE FORTE



Cliché en couleur (1) montrant une choroïdose myopique associée à des plages atrophiques péri-papillaires ainsi qu'à une plage atrophique supéro-maculaire.

En autofluorescence (2), on note un aspect sombre des plages atrophiques.

Séquence angiographique à la fluorescéine (3,4) : fluorescence inhomogène supéro-maculaire avec des diffusions de colorant. Il s'agit d'une récurrence néovasculaire survenant sur la berge d'une plage atrophique paracentrale.

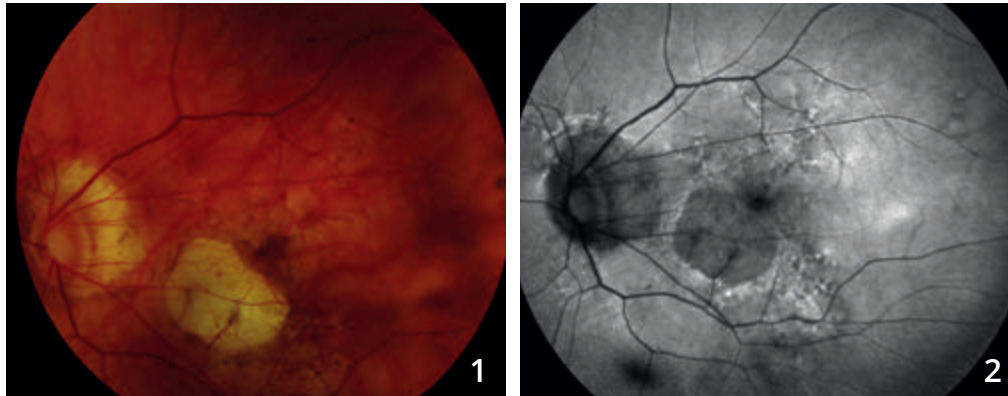


A - La cartographie de l'OCT confirme l'existence d'un épaissement supéro-maculaire.

B - OCT B-scan : on visualise le néovaisseau sous la forme d'un épaissement de la couche profonde associée à des logettes cystoïdes

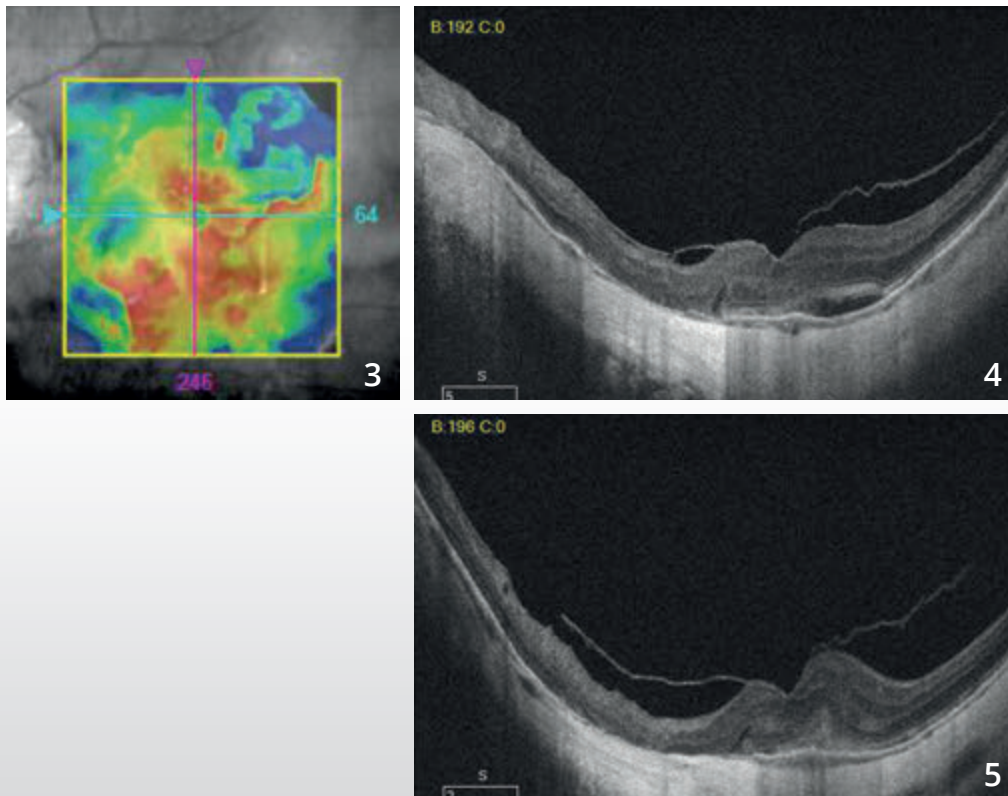
C - OCT-Angiographie : la coupe passant par l'épithélium pigmentaire montre le lacis néovasculaire correspondant au néovaisseau qui présente un pédicule nourricier, bien identifié.

NÉOVASCULARISATION CHOROÏDIENNE DU MYOPE FORT



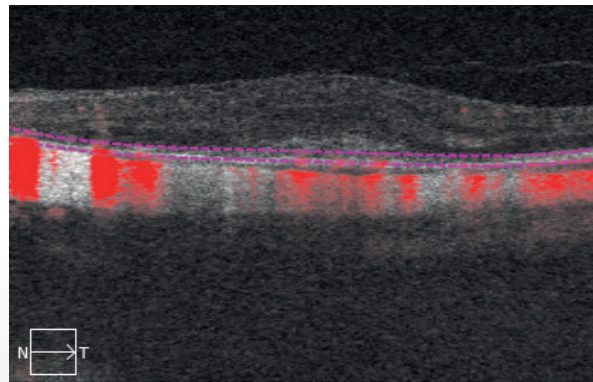
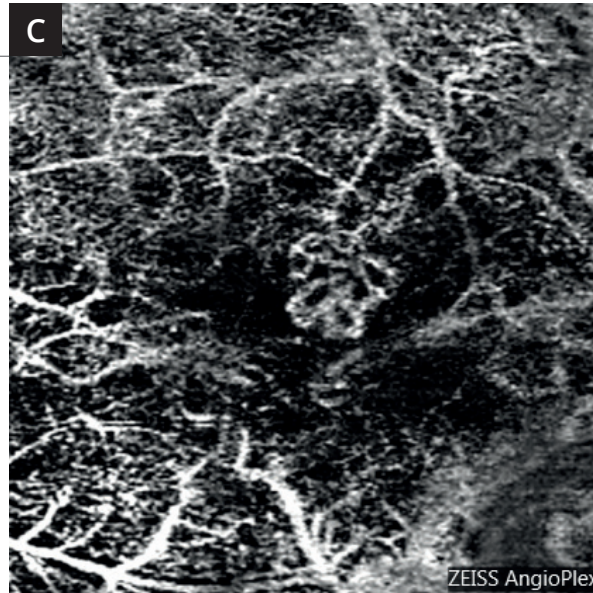
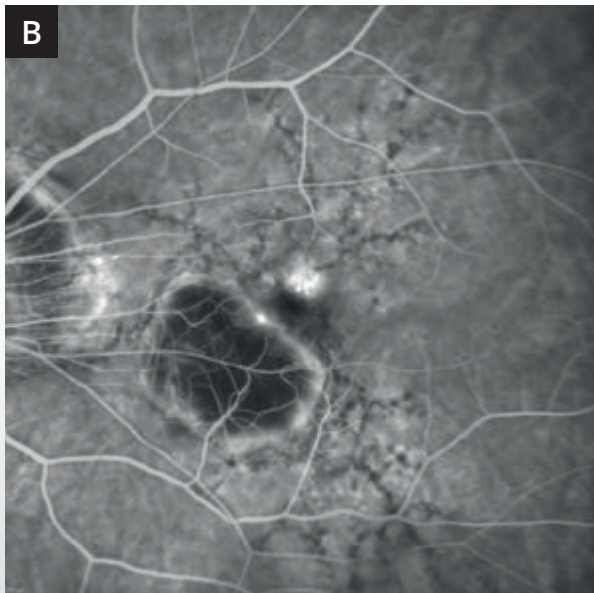
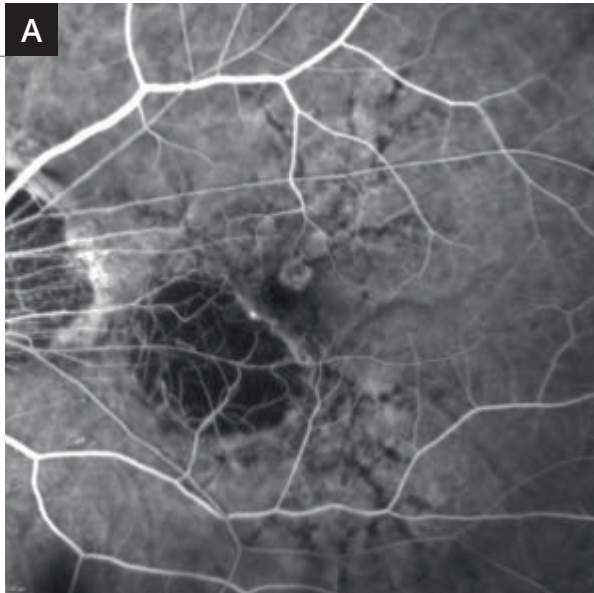
Cliché couleur (1) montrant une lésion atrophique para-centrale. On note une lésion grisâtre para-fovéolaire.

L'atrophie est bien visualisée sur le **cliché en autofluorescence (2)**.



La cartographie de l'OCT (3) est perturbée.

On observe sur les coupes B-scan (4,5) passant par la lésion néovasculaire un aspect hyper-réfléctif de la rétine profonde associé à un épaissement de la rétine sensorielle.

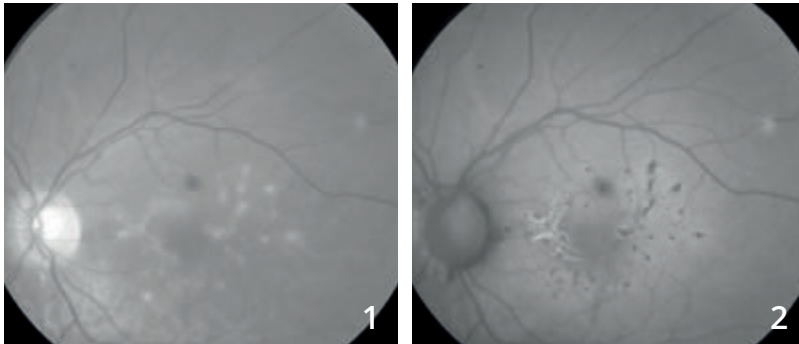


A et B : L'angiographie à la fluorescéine met en évidence une néovascularisation choroidienne développée à la partie supérieure de la macula avec une diffusion anormale de colorant.

C - OCT-Angiographie : la coupe passant en avant du plan de l'épithélium pigmentaire montre une lésion néovasculaire très bien individualisée avec un aspect en « glomérule ».

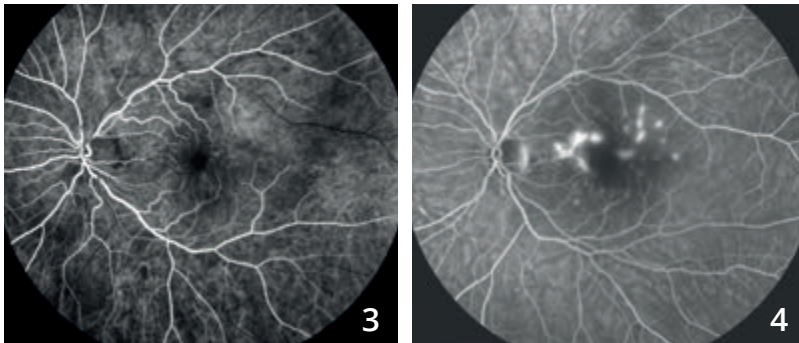


NÉOVASCULARISATION COMPLIQUANT UNE CHOROÏDITE MULTIFOCALE



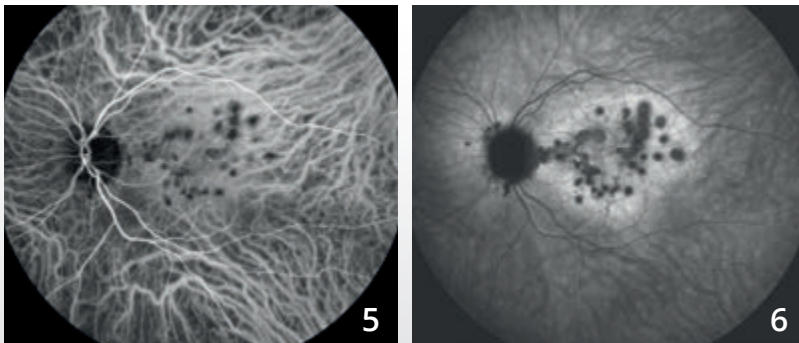
Femme de 31 ans, baisse visuelle de l'œil gauche avec photopsies.

Cliché vert (1) montrant de nombreuses taches blanches du fond d'œil.
En autofluorescence (2), on note une hypo-autofluorescence des taches qui apparaissent plus nombreuses sur ce cliché.



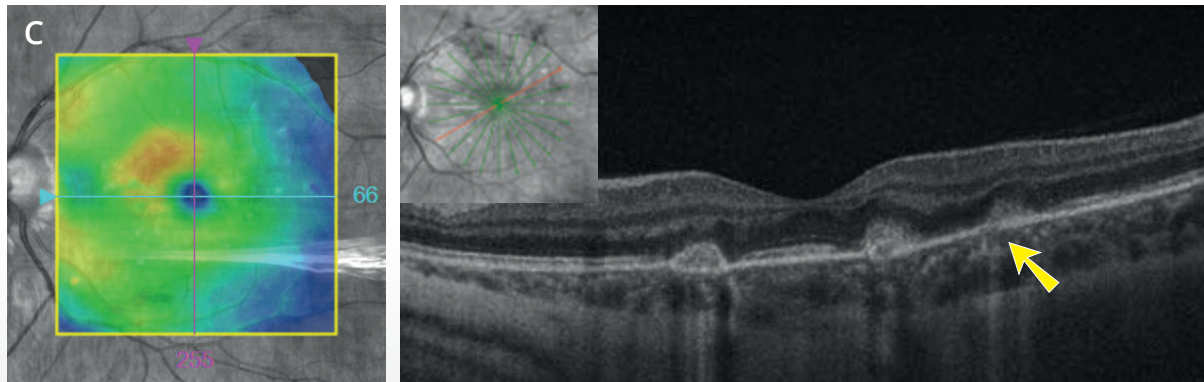
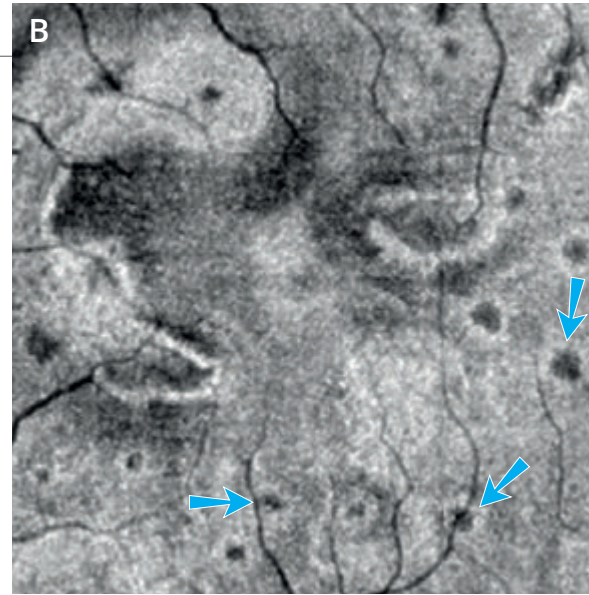
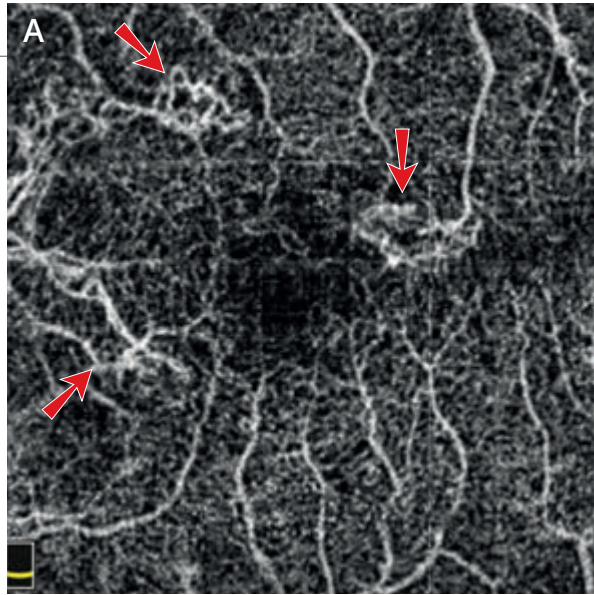
Angiographie à la fluorescéine (3,4) :

Hyper-fluorescence des lésions du pôle postérieur dès les temps précoces avec diffusion du colorant aux temps tardifs.



Angiographie au vert d'indocyanine (5,6) :

Hyper-fluorescence des taches pendant toute la séquence qui apparaissent très sombres aux temps tardifs et plus nombreuses que les taches blanches observées au fond d'œil.



A - L'OCT-Angiographie

montre des lésions hyper-réfléctives de part et d'autre de la fovéa avec aspect évocateur de lacis néovasculaire (flèches rouges).

B - L'OCT en face

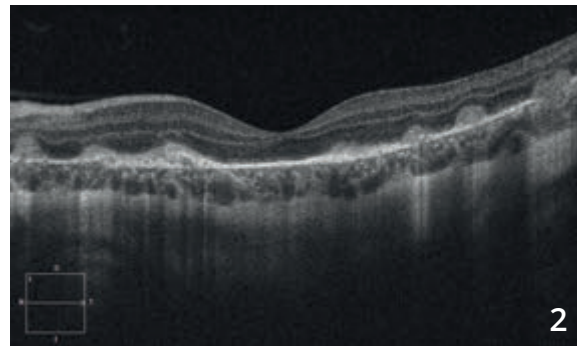
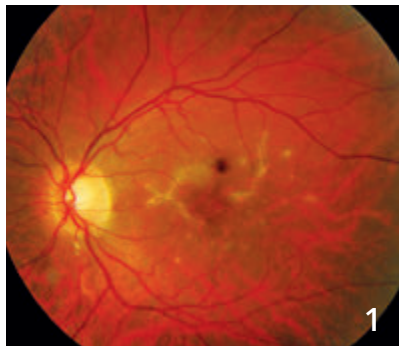
correspondant montre de nombreuses autres petites taches hypo-réfléctives sans image de flux au niveau de l'OCT-Angiographie semblant correspondre aux lésions inflammatoires (flèches bleues).

C - La cartographie de l'OCT

montre un petit épaissement nasal et supérieur de la macula. La coupe OCT B-scan montre une hyper-réfléctivité des lésions dans la rétine externe dont certaines s'accompagnent d'une hyper-réfléctivité dans la choroïde (flèche jaune).



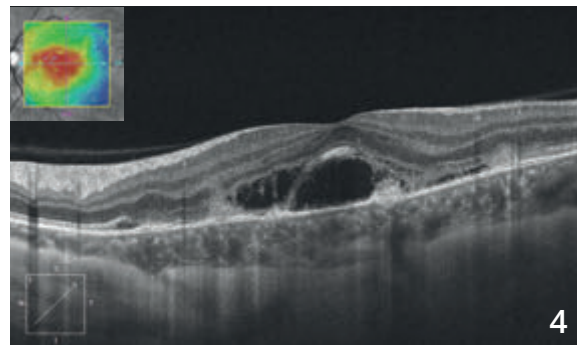
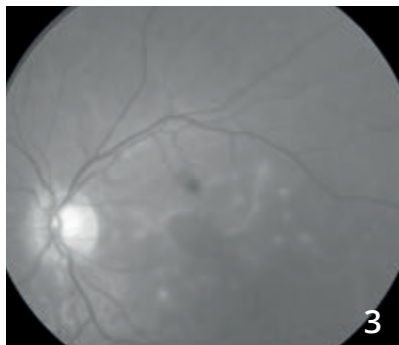
NÉOVASCULARISATION COMPLIQUANT UNE CHOROÏDITE MULTIFOCALE (Suite)



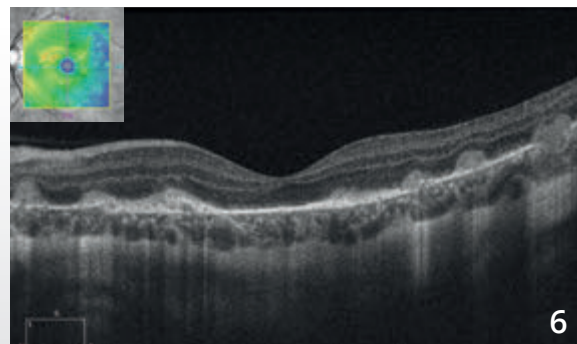
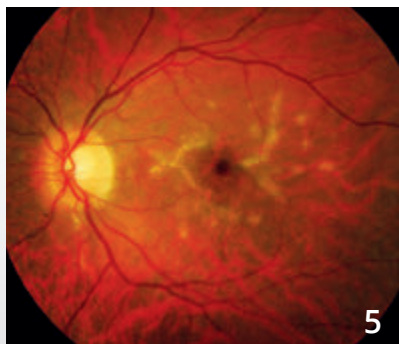
Cliché couleur (1) :

Amélioration anatomique et fonctionnelle après corticothérapie par voie orale avec apparition de fibrose de part et d'autre de la macula.

L'OCT B-scan (2) montre un aspect plus hyper-réfléctif des lésions avec fibrose des néovaisseaux choroïdiens.

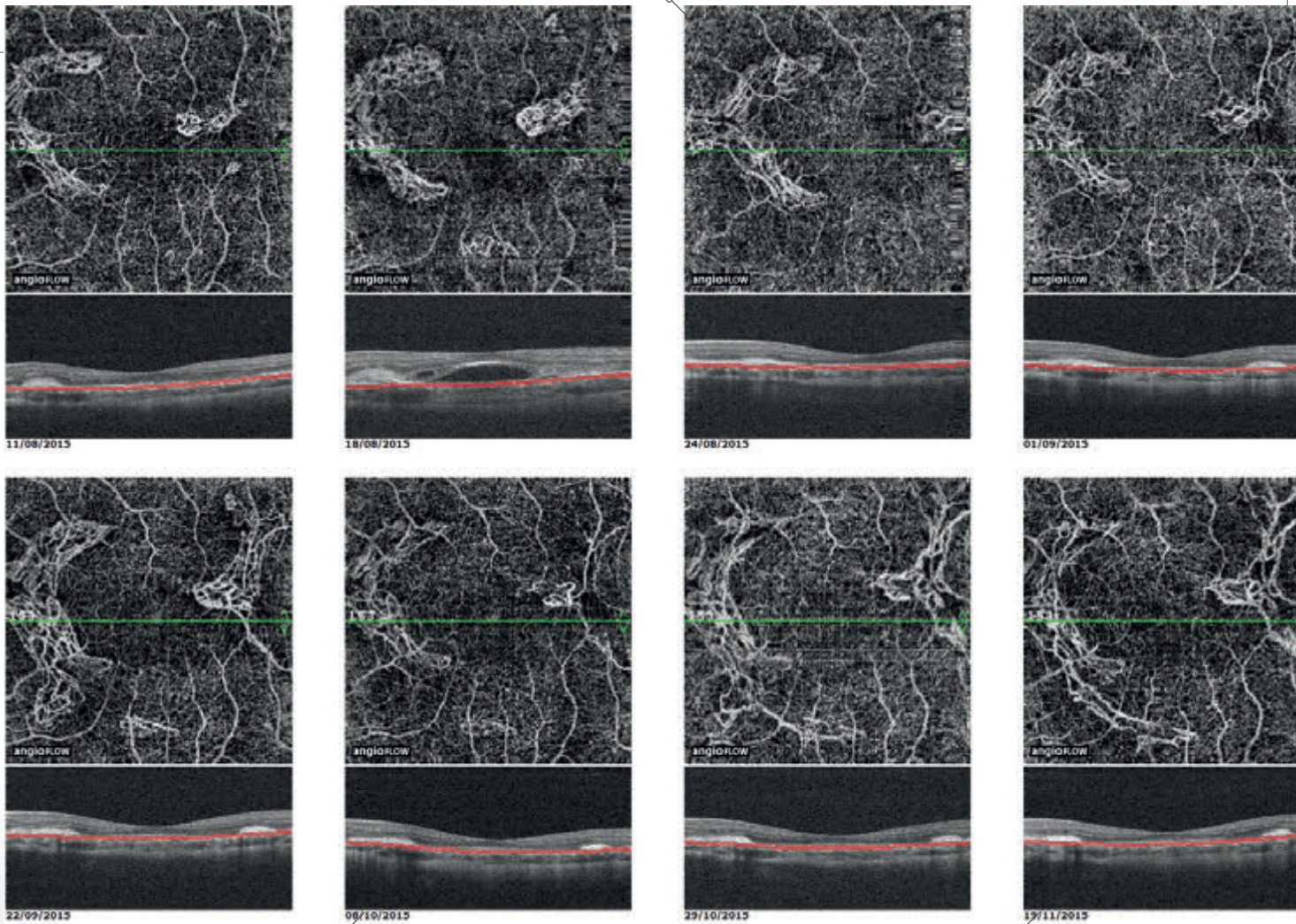


Récidive des néovaisseaux choroïdiens à l'arrêt des corticoïdes avec œdème rétinien maculaire sur le cliché vert (3) et signes exsudatifs à l'OCT B-scan (4).



Amélioration anatomique et fonctionnelle après première injection intravitréenne d'anti-VEGF et corticothérapie générale :

- fibrose des néovaisseaux choroïdiens sur le cliché couleur (5)
- disparition de l'exsudation sur l'OCT B-scan (6).



Suivi en OCT-Angiographie des néovaisseaux choroïdiens

L'OCT-Angiographie réalisée de façon rapprochée après la première injection intravitréenne montre l'évolution des néovaisseaux choroïdiens qui régressent après traitement mais récidivent au bout d'un mois sans que l'OCT B-scan correspondant ne soit perturbé de façon significative. On observe l'extension progressive des néovaisseaux puis de la fibrose malgré des injections mensuelles faisant proposer à la patiente un traitement immuno-suppresseur par voie générale.

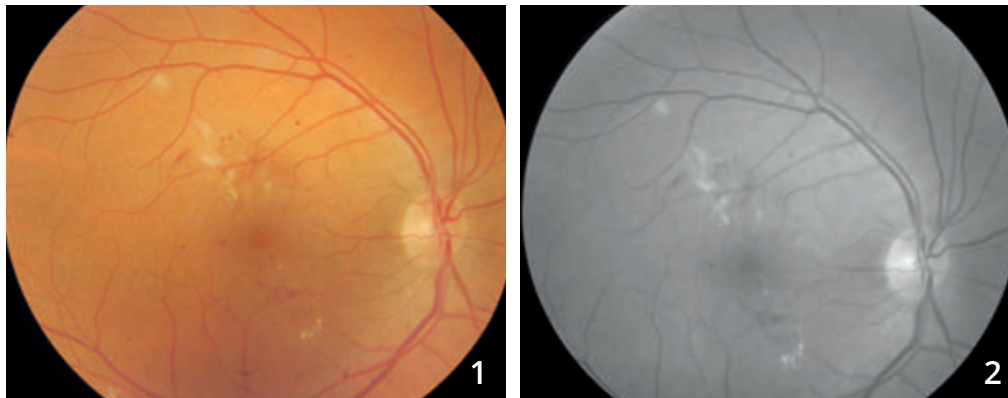
CHAPITRE 3

ŒDÈMES

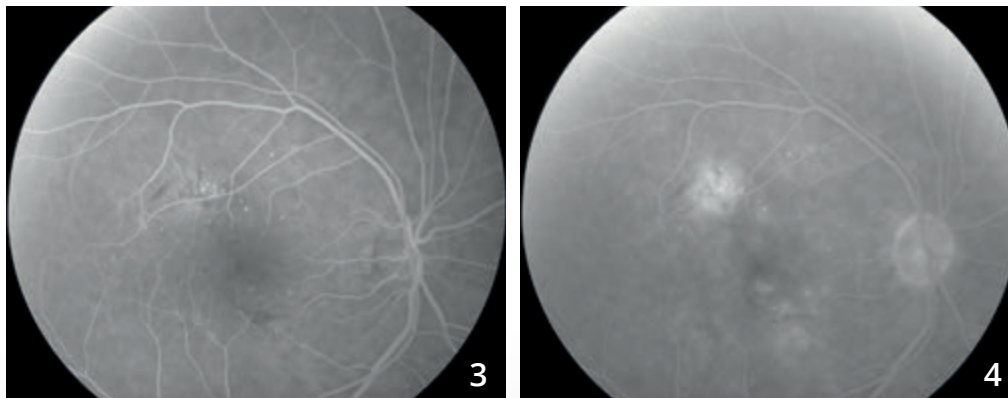
L'OCT en face permet une analyse morphologique très satisfaisante des œdèmes maculaires et en particulier des œdèmes cystoïdes. L'OCT-Angiographie permet aussi d'apprécier les anomalies vasculaires qui sont parfois à l'origine de l'œdème. La combinaison des deux examens (OCT en face + OCT-Angiographie) est donc très précieuse.

Depuis le développement de l'OCT-Angiographie, l'attention s'est portée à nouveau sur le réseau capillaire rétinien profond. On avait en effet un peu oublié qu'il existait un réseau capillaire rétinien profond, dans la mesure où ce réseau n'était pas visualisé par l'angiographie à la fluorescéine. L'OCT-Angiographie vient nous rappeler cette circulation complexe (il existe même un réseau capillaire intermédiaire). Les anomalies observées au niveau de ce réseau sont au premier plan dans la survenue des œdèmes maculaires cystoïdes compliquant la maculopathie diabétique ou les occlusions veineuses. Après traitement anti-œdémateux, on observe fréquemment la disparition des logettes cystoïdes mais la persistance des anomalies capillaires, ce qui explique sans doute la tendance à la récurrence de ces œdèmes.

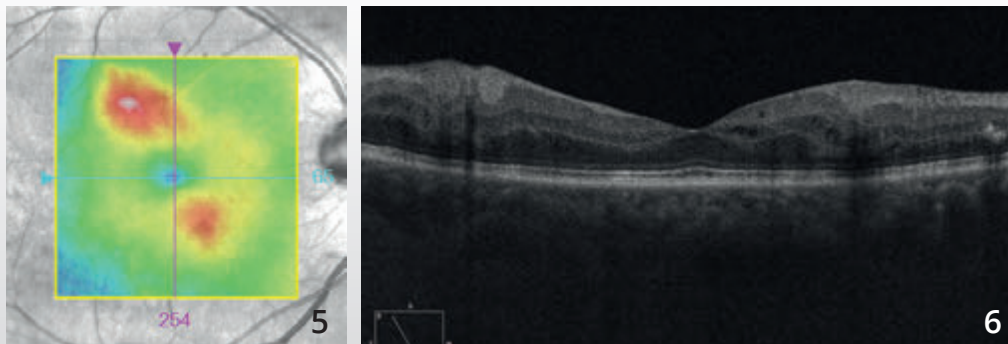
ŒDÈME MACULAIRE DIABÉTIQUE FOCAL



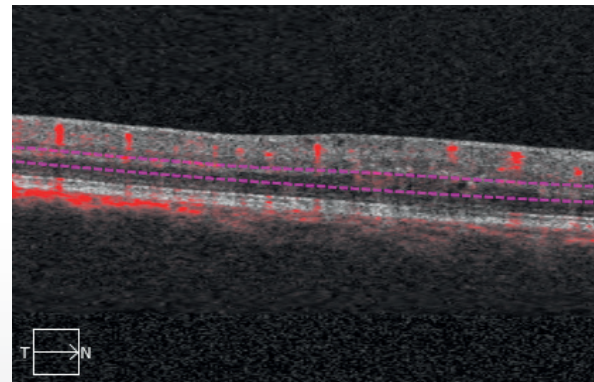
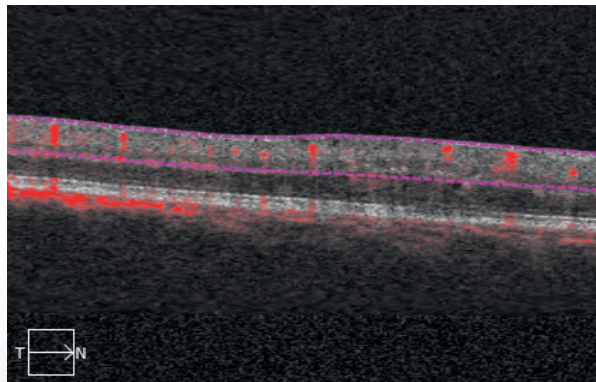
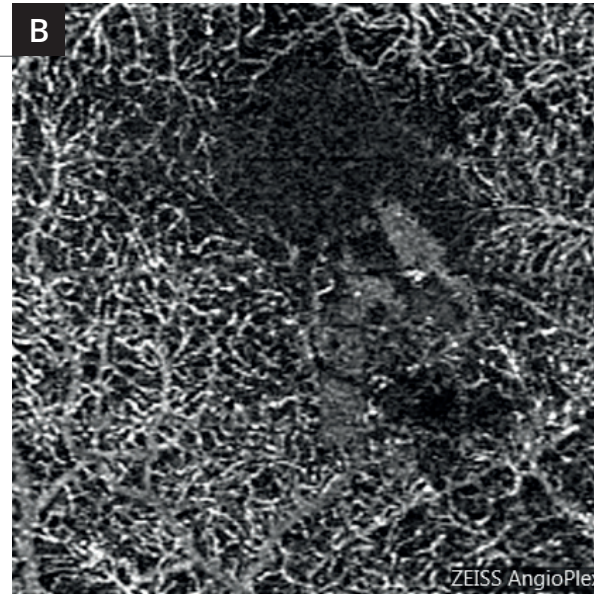
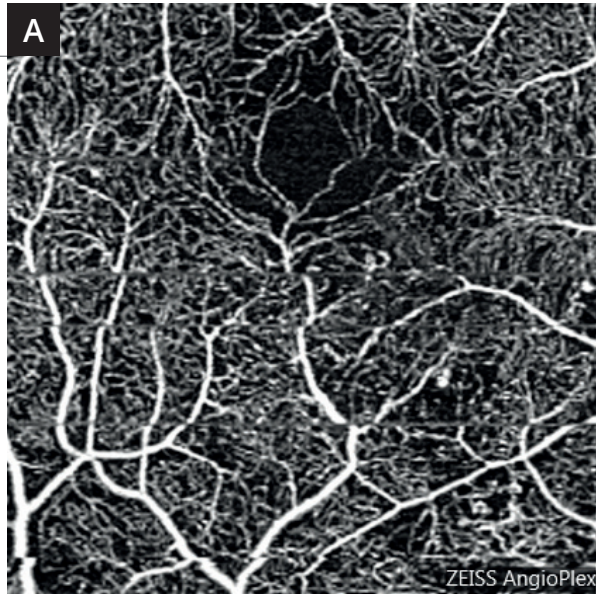
Clichés en couleur (1) et anérythre (2) montrant des petits exsudats du pôle postérieur associés à des micro-hémorragies et des micro-anévrismes.



Séquence angiographique à la fluorescéine (3,4) : les micro-anévrismes sont plus apparents. On observe une diffusion localisée du colorant au temps tardif.



La cartographie de l'OCT (5) et la coupe B-scan (6) confirme l'existence d'un œdème focal localisé à la partie temporale supérieure ainsi qu'à la partie nasale inférieure de la macula.

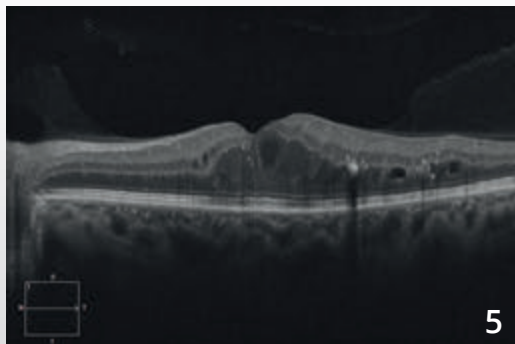
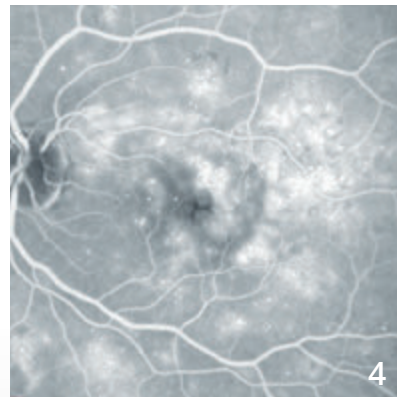
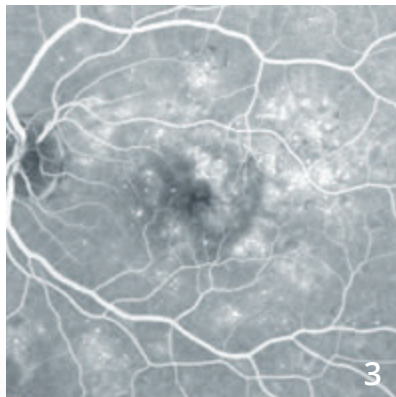
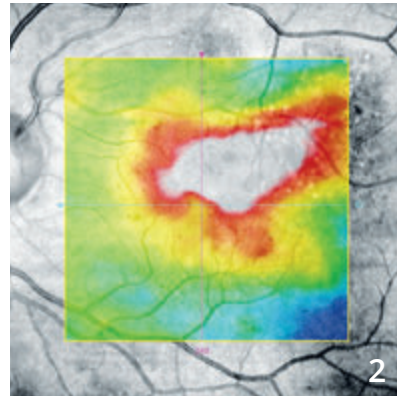
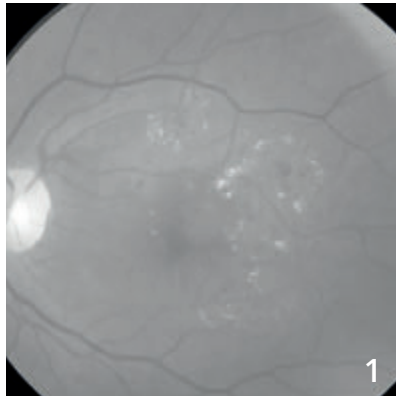


OCT-Angiographie :
des coupes centrées sur la partie inférieure de la macula ont été réalisées en rétine superficielle **(A)** et en rétine profonde **(B)**.

En rétine profonde, les anomalies capillaires sont plus apparentes. On note une raréfaction capillaire localisée à la partie nasale inférieure de la macula.



ŒDÈME MACULAIRE DIFFUS DIABÉTIQUE



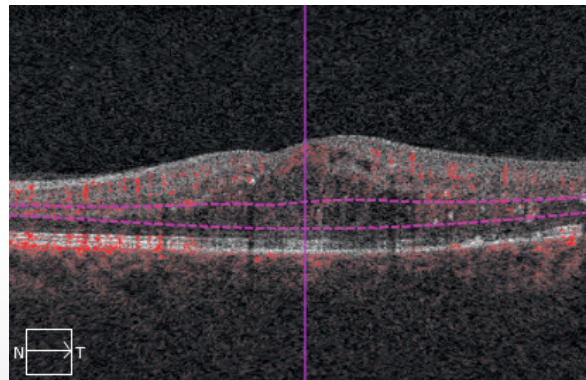
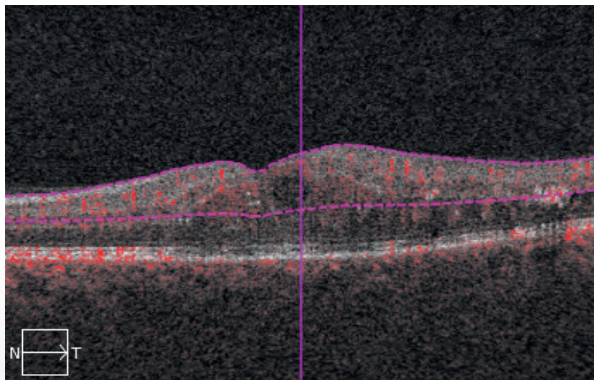
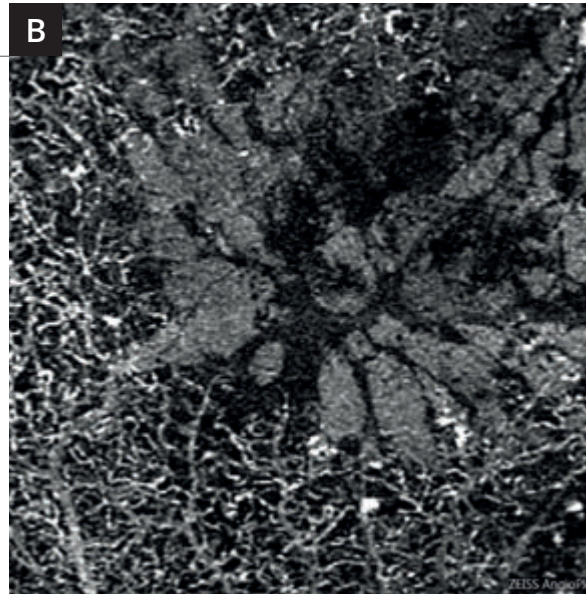
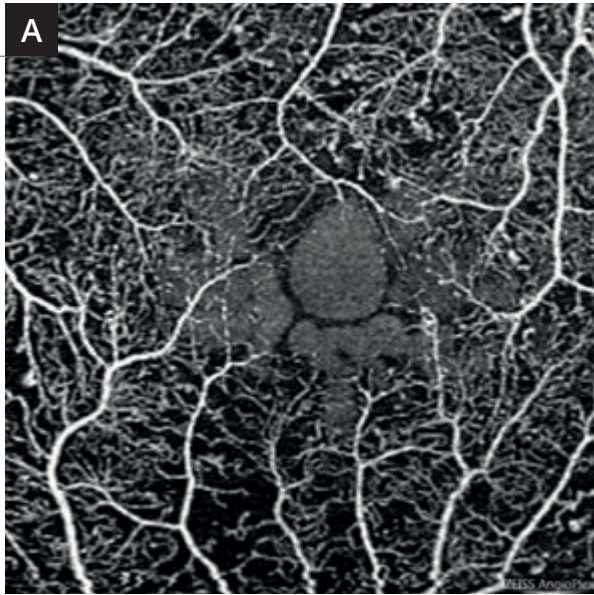
Homme 48 ans, diabétique.

Cliché anérythro (1) : micro-anévrismes et micro-hémorragies au pôle postérieur, exsudats lipidiques maculaires et para-centraux formant des couronnes circinées.

Cartographie de l'OCT (2) montrant un œdème maculaire diffus.

Angiographie à la fluorescéine précoce (3) et tardive (4) montrant des logettes d'œdème maculaire cystoïde associées à de très nombreux micro-anévrismes du pôle postérieur.

OCT B-scan : œdème maculaire cystoïde avec logettes cystoïdes et exsudats hyper-réfléctifs.

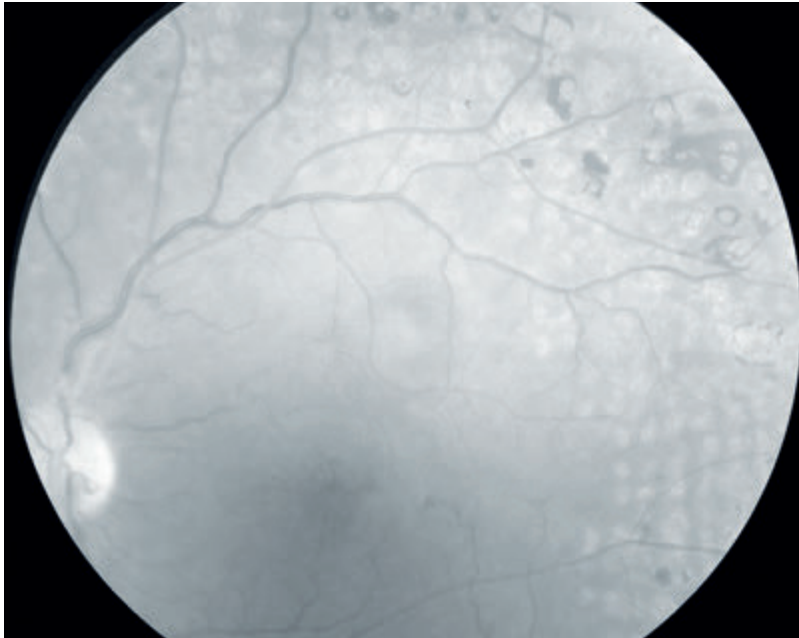


OCT-Angiographie 3 millimètres

- A - Coupe passant par le réseau capillaire superficiel** montrant des micro-anévrismes en moins grand nombre que sur l'angiographie à la fluorescéine et de grosses logettes cystoïdes centrales.
- B - Coupe passant par le réseau capillaire profond** montrant des logettes beaucoup plus marquées, associées à une raréfaction capillaire. Il est à noter qu'il n'y a pas de réseau capillaire à l'intérieur des logettes.

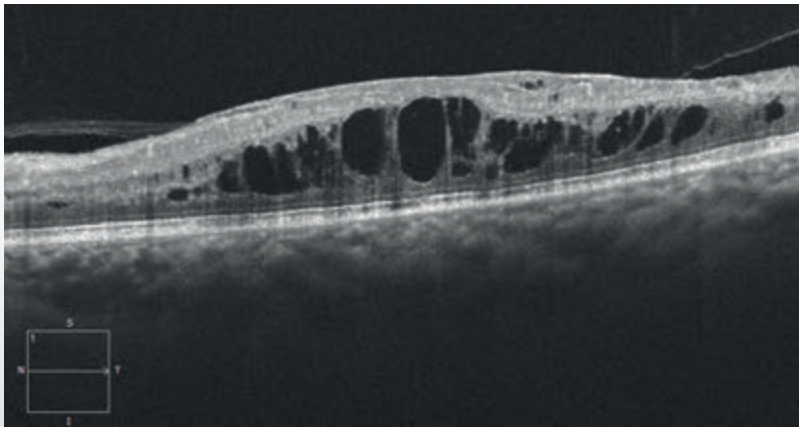


OCCLUSION ŒDÉMATEUSE DE LA VEINE CENTRALE DE LA RÉTINE

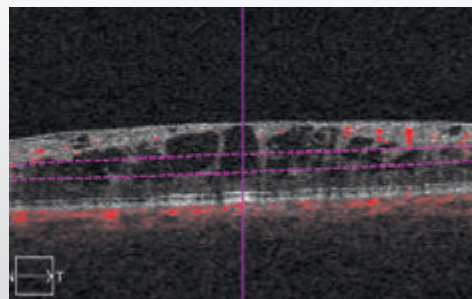
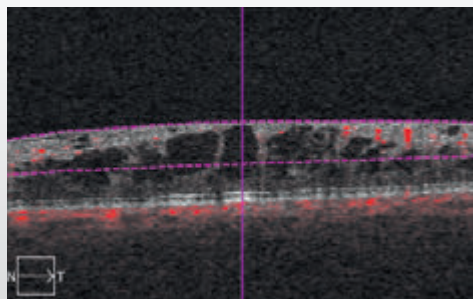
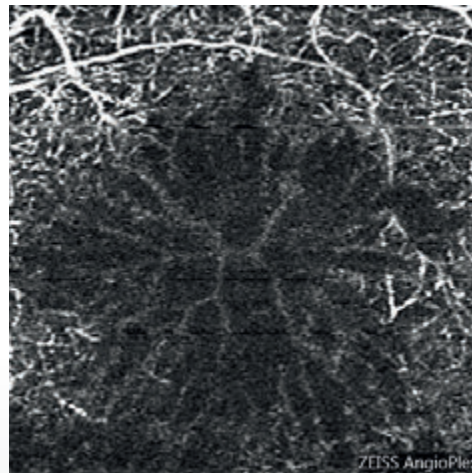
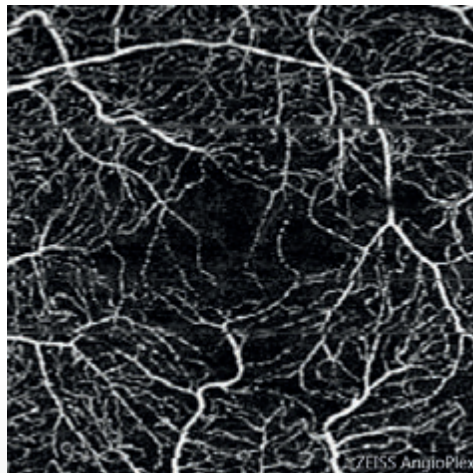
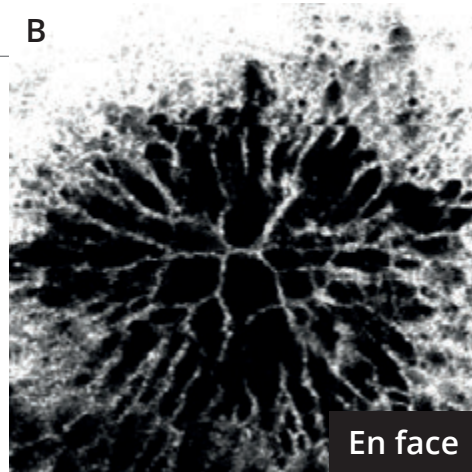
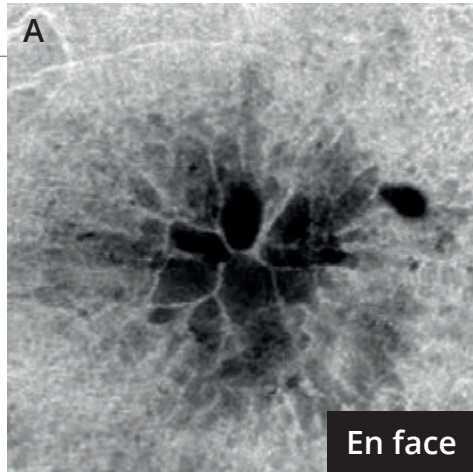


Femme de 81 ans.

Cliché anérythro montrant de nombreuses cicatrices de photocoagulation pan-rétinienne plus ou moins pigmentées, associées à une petite altération du reflet maculaire évoquant la présence d'un œdème maculaire.



L'OCT B-scan montre un œdème maculaire cystoïde.



L'OCT-Angiographie

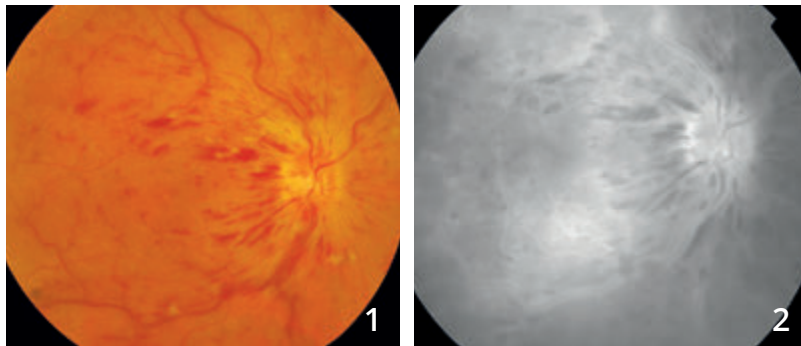
est fortement perturbée donnant une image excellente des logettes cystoïdes.

L'OCT en face permet également une très bonne visualisation des logettes cystoïdes.

- A** - Le réseau capillaire superficiel paraît relativement épargné. On note cependant une petite raréfaction capillaire au niveau de la maille anastomotique centrale.
- B** - La coupe obtenue en rétine profonde est davantage perturbée. On observe l'absence de capillaires profonds au niveau des zones de logettes cystoïdes.



OCCLUSION DE LA VEINE CENTRALE DE LA RÉTINE MIXTE

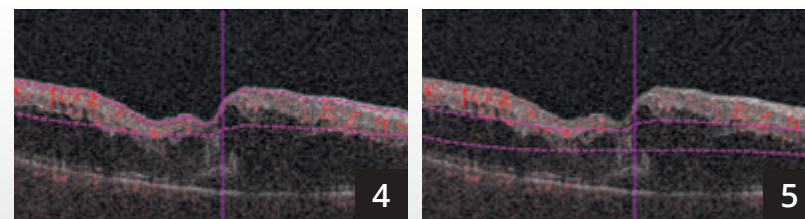
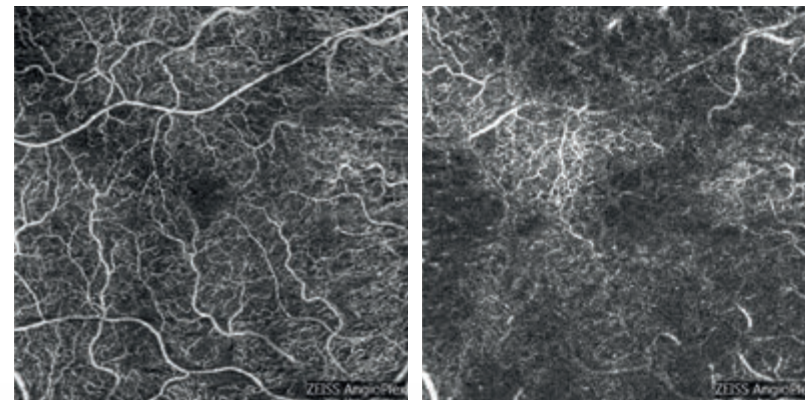
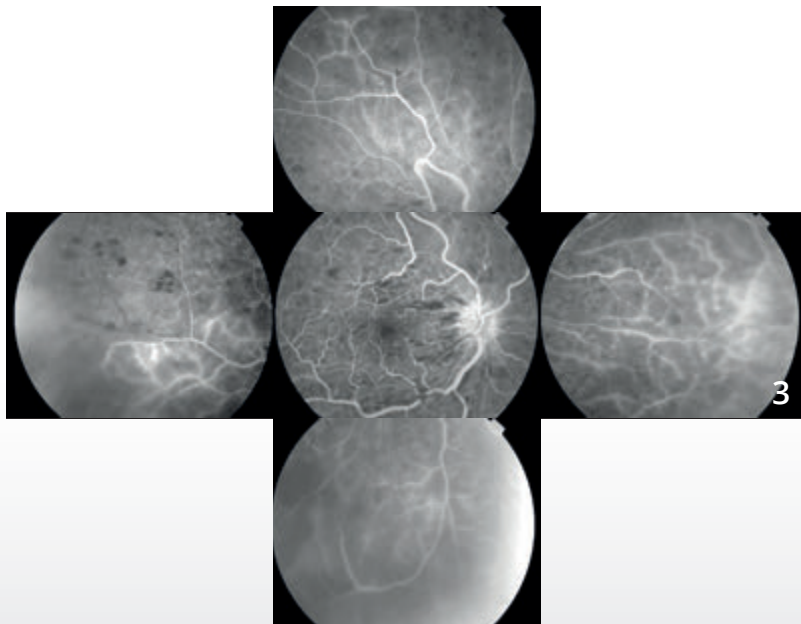


Cliché couleur (1) montrant des hémorragies en flammèche péri-papillaires, quelques nodules cotonneux et des veines rétiniennes tortueuses et dilatées.

Angiographie à la fluorescéine :

Cliché tardif (2) montrant l'image typique d'occlusion de la veine centrale avec imprégnation des parois veineuses, imprégnation forte de la papille et diffusion maculaire tardive. On note des zones de masquage liées aux hémorragies.

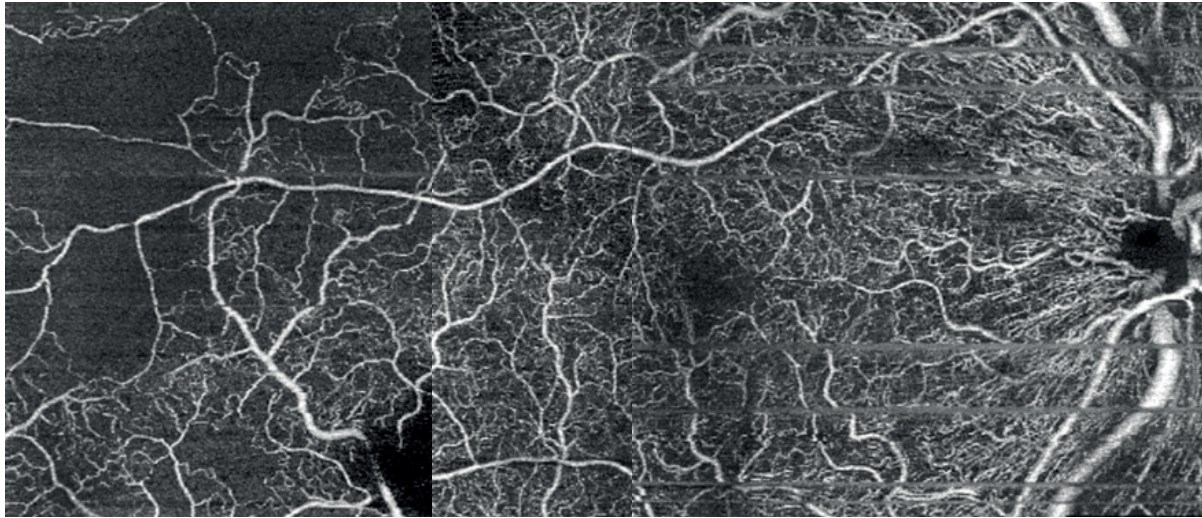
Montage avec clichés de la périphérie rétinienne (3) montrant une raréfaction capillaire traduisant l'ischémie.



OCT-Angiographie : coupes 6 mm.

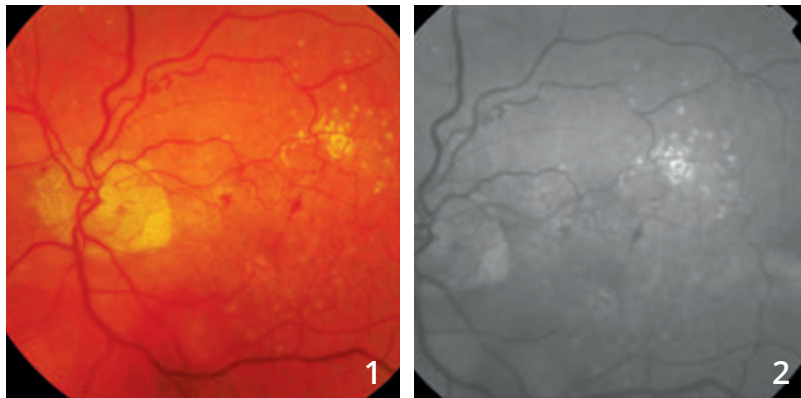
La coupe superficielle (4) est relativement préservée.

La coupe profonde (5) montre en revanche des anomalies importantes liées à la présence de l'œdème maculaire mais également à un certain degré de raréfaction du lit capillaire profond plus marqué que le lit capillaire superficiel.



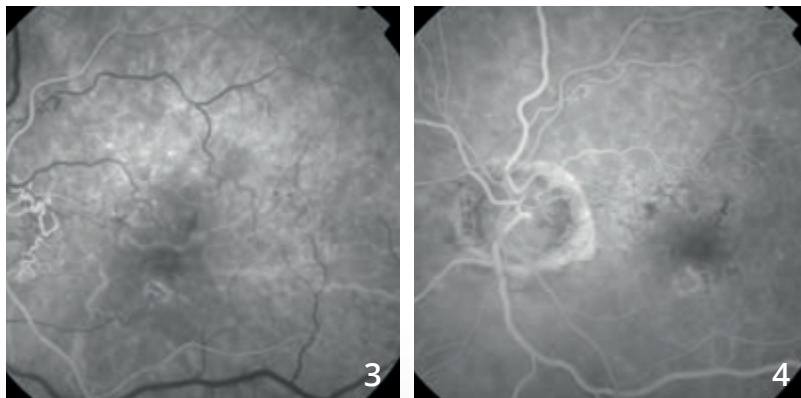
Un montage OCT-Angiographie avec des coupes de 6 mm a été réalisé mettant mieux en évidence les anomalies capillaires superficielles en particulier à la partie temporale du fond d'œil.

OCCLUSION DE LA VEINE CENTRALE DE LA RÉTINE ANCIENNE

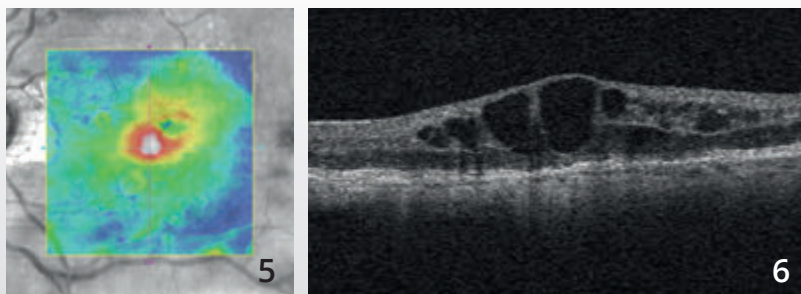


Cliché couleur (1) : micro-hémorragies et micro-exsudats du pôle postérieur.

Le cliché en lumière verte (2) montre mieux les anomalies vasculaires.

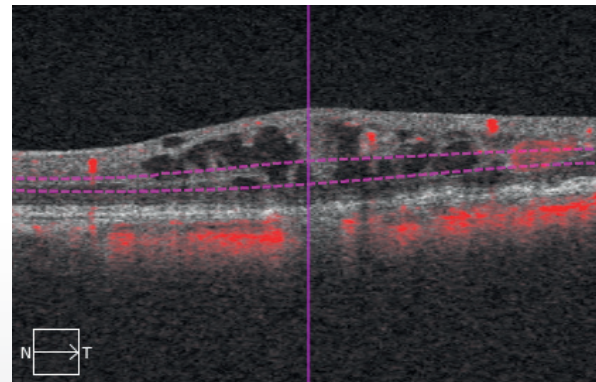
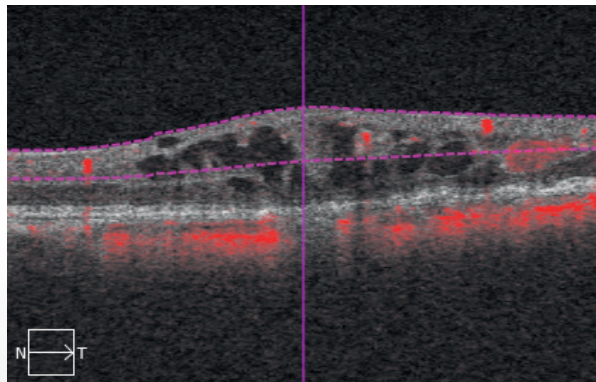
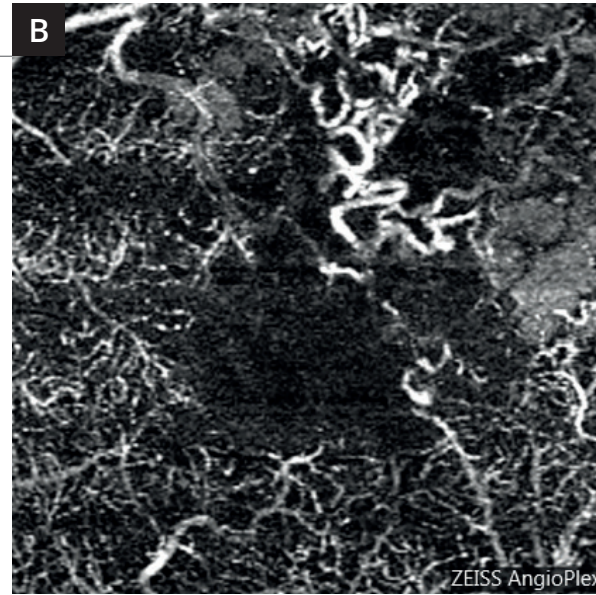
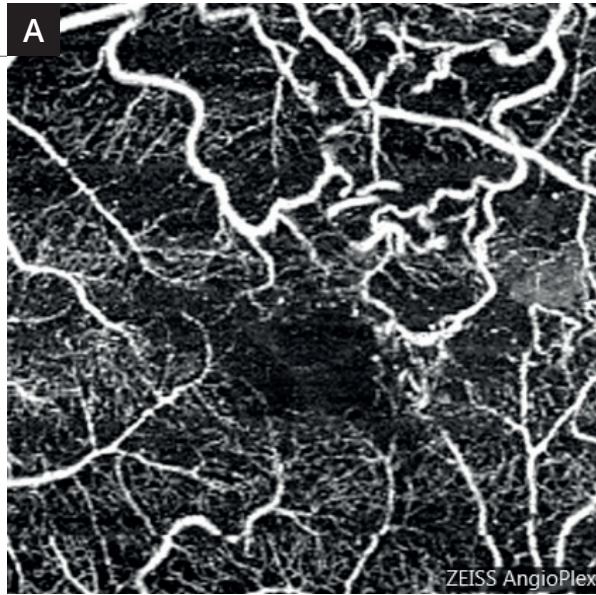


Séquence angiographique à la fluorescéine (3,4) : on observe une circulation de suppléance veineuse péri-papillaire.



La cartographie de l'OCT (5) montre un soulèvement de la rétine centrale.

L'OCT B-scan (6) met en évidence un œdème maculaire cystoïde.



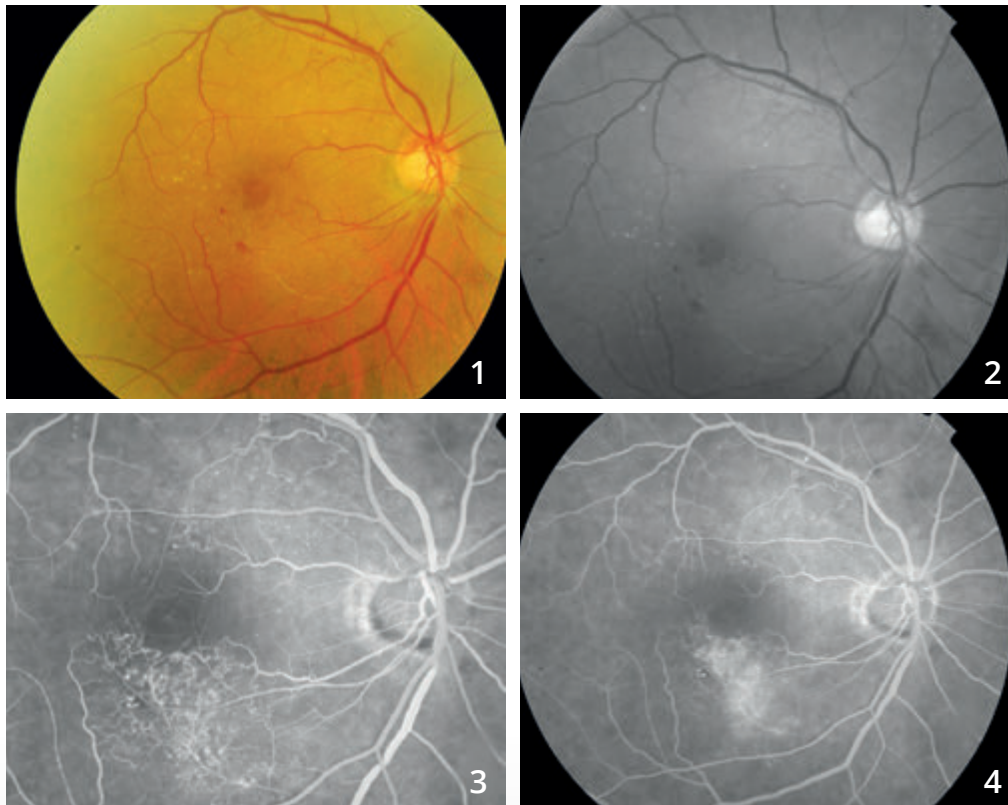
┌

Coupes d'OCT-Angiographie réalisées au niveau de la rétine superficielle (A) et de la rétine profonde (B).

On observe bien la tortuosité des veines rétiniennes péri-maculaires en particulier dans le territoire supéro-maculaire. Les altérations capillaires sont beaucoup plus évidentes en rétine profonde qu'en rétine superficielle.

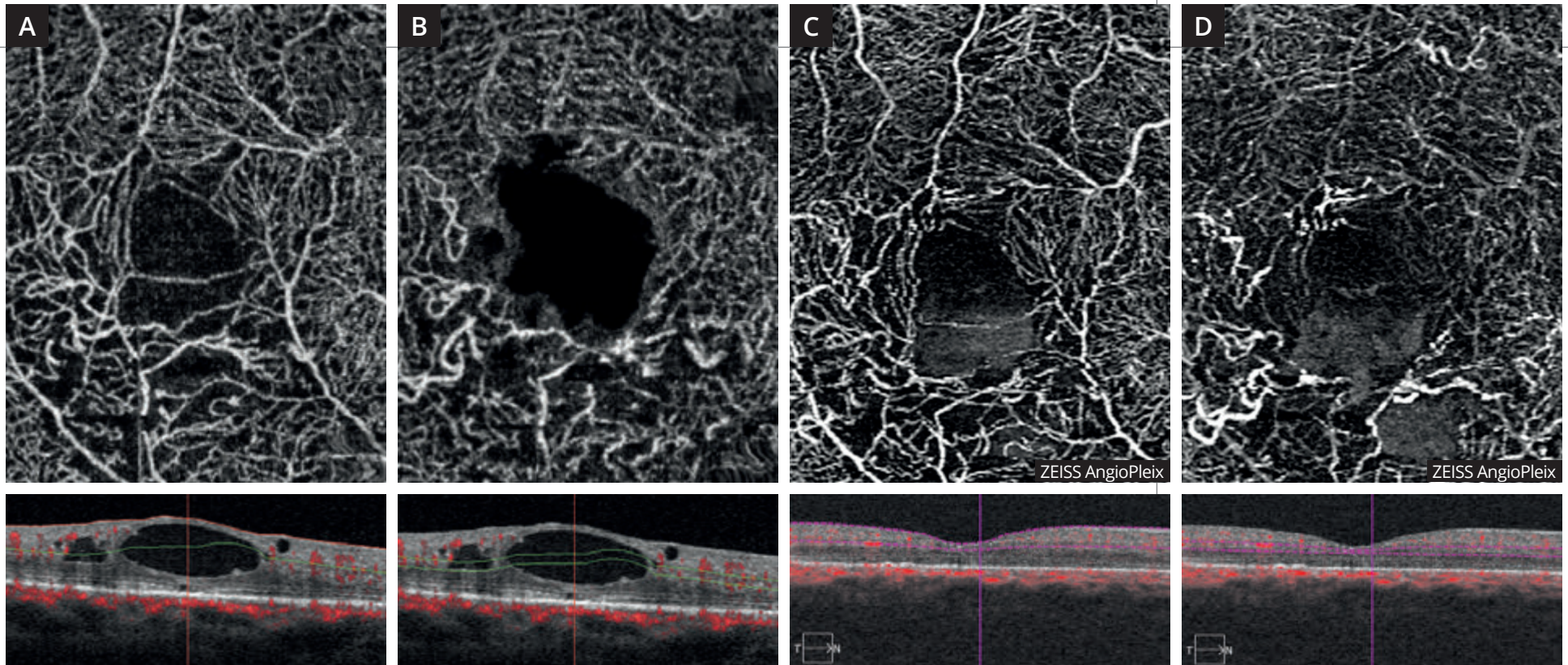
└

OCCLUSION DE BRANCHE VEINEUSE ŒDÉMATEUSE



Clichés couleur (1) et anérythre (2) montrant un aspect blanchâtre inter-papillo-maculaire inférieur. Il y a peu d'hémorragies résiduelles.

Séquence angiographique à la fluorescéine (3,4) : on note des circulations de suppléance dans le territoire inter-papillo-maculaire supérieur et dans le territoire inféro-maculaire où l'on observe des diffusions anormales du colorant au temps tardif.



OCT-Angiographie avec coupes passant **en rétine superficielle (A)** et **en rétine profonde (B)**. Les coupes montrent une altération du réseau capillaire superficiel mais surtout profond à la partie inférieure de la macula. On note également un aspect évocateur de logettes cystoïdes. Ces logettes sont bien visualisées sur les coupes B-scan correspondantes .

Après traitement de l'œdème par injection intra vitréenne, on observe la disparition de l'œdème sur les coupes B-scan mais la persistance des territoires ischémiques à la partie inférieure de la macula. Cet aspect est visible dans le **réseau capillaire superficiel (C)** mais prédomine dans le **réseau capillaire profond (D)**.

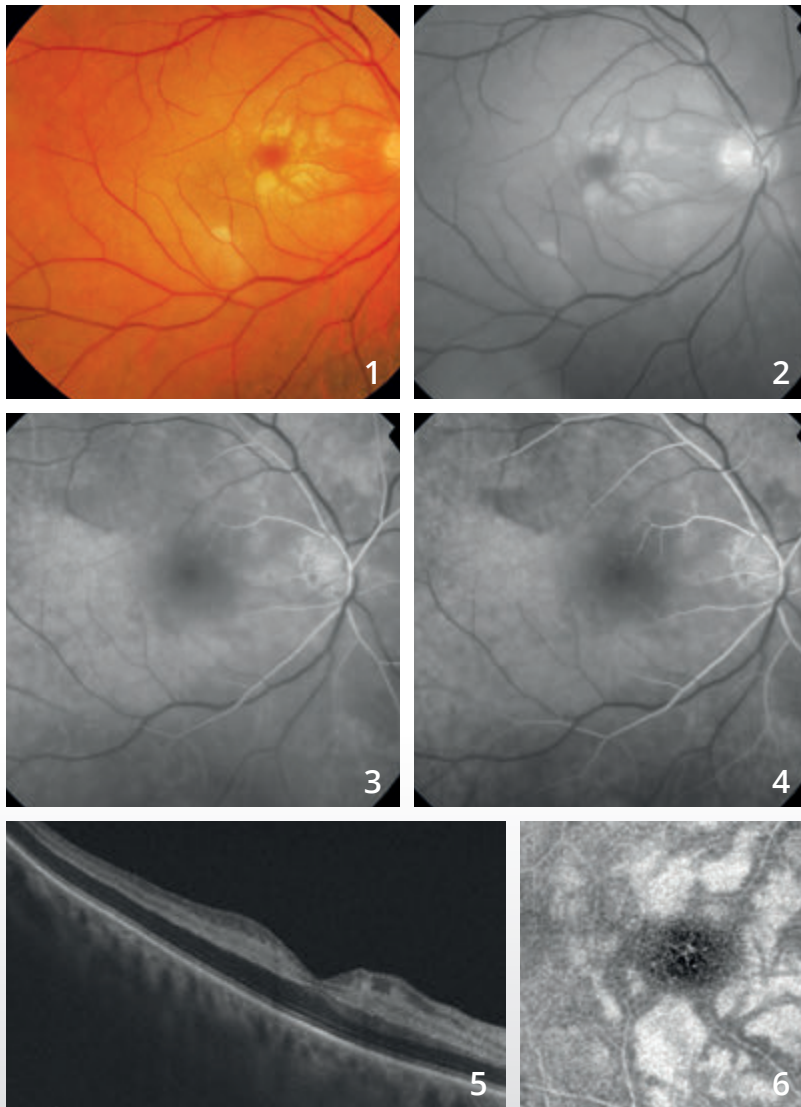
CHAPITRE 4 ISCHÉMIES

Les ischémies sont caractérisées par des occlusions vasculaires que l'OCT-Angiographie met facilement en évidence. Ces ischémies sont à l'origine des images les plus spectaculaires obtenues avec cette méthode.

L'OCT-Angiographie permet aussi de visualiser les altérations du lit capillaire dans les suites d'une occlusion d'un vaisseau de plus gros calibre, qu'il s'agisse d'une artère ou d'une veine.

En revanche, l'angiographie à la fluorescéine est sans doute plus efficace que l'OCT-Angiographie pour la visualisation des micro-anévrismes qui compliquent ces affections. Seules des études comparatives menées à la fois en OCT-Angiographie et en angiographie à la fluorescéine pourront permettre de départager le rôle respectif des deux techniques dans le diagnostic et le suivi thérapeutique des patients présentant des ischémies rétiniennes.

OCCLUSION DE L'ARTÈRE CENTRALE DE LA RÉTINE



Homme de 73 ans.

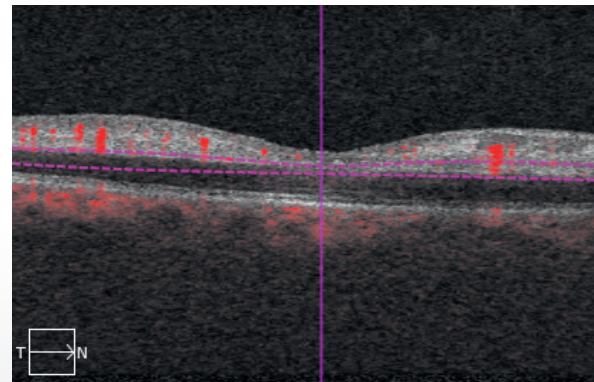
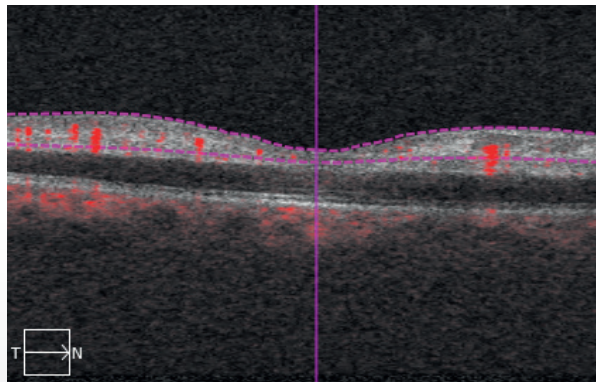
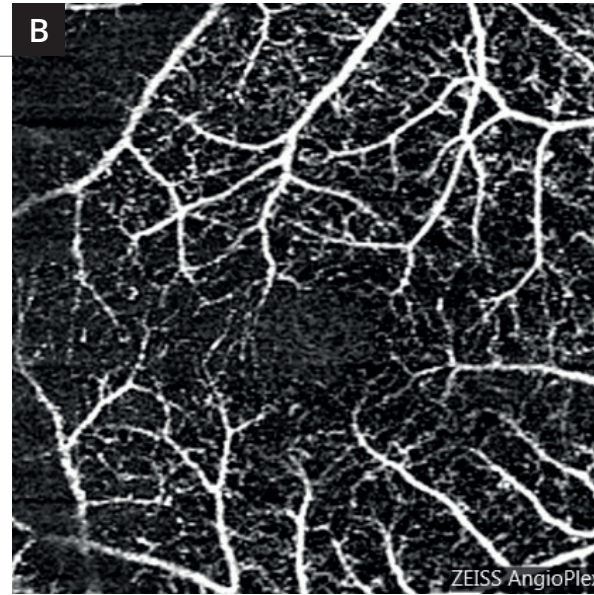
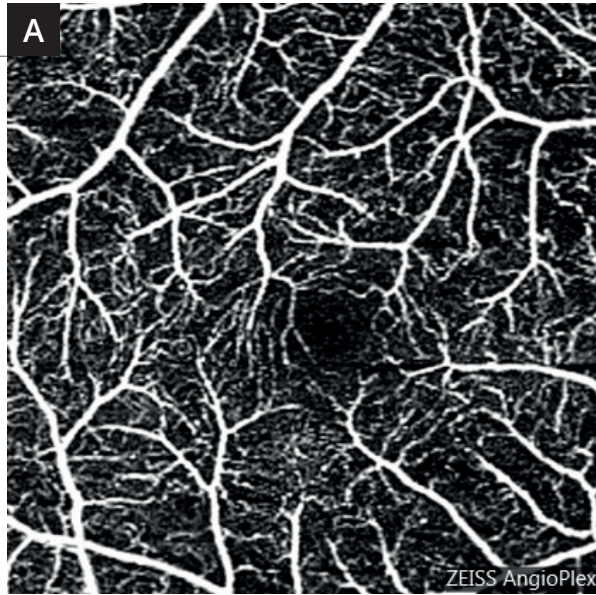
Clichés couleur (1) et anérythre (2) montrant un aspect blanchâtre de la macula et de l'ensemble du pôle postérieur. La macula elle-même apparaît sombre « rouge cerise » sur le cliché couleur.

Angiographie à la fluorescéine (3,4).

Séquence angiographique : on note un net retard de remplissage vasculaire rétinien.

L'OCT B-scan (5) met en évidence l'œdème ischémique caractérisé par un aspect très sombre des couches externes de la rétine qui sont épaissies alors qu'il existe une hyper-réflexivité intense des couches internes.

En OCT en face (6), l'aspect ischémique de la rétine est très bien observé avec une hyper-réflexivité au niveau de la couche nucléaire interne.

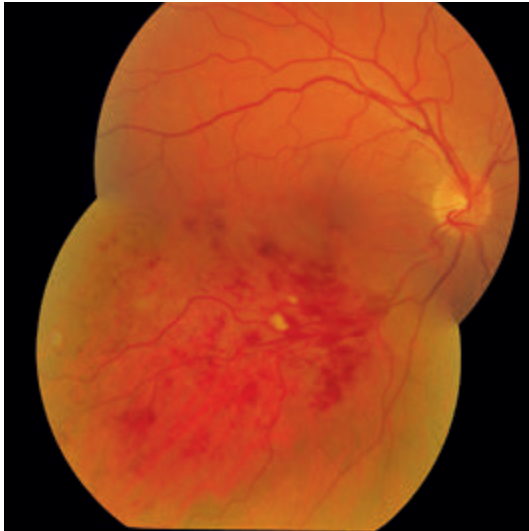


L'OCT-Angiographie réalisée au niveau des réseaux capillaires superficiels (A) et profonds (B) confirme l'existence d'altérations importantes du réseau capillaire avec une raréfaction capillaire globale.

Au niveau du réseau capillaire profond (B), on observe trop bien l'image du réseau capillaire superficiel. Cela est dû à l'artéfact de projection. En effet les flux vasculaires rétiniens superficiels se projettent beaucoup trop bien sur la rétine ischémique, ce qui explique la trop bonne visibilité des capillaires rétiniens à ce niveau.

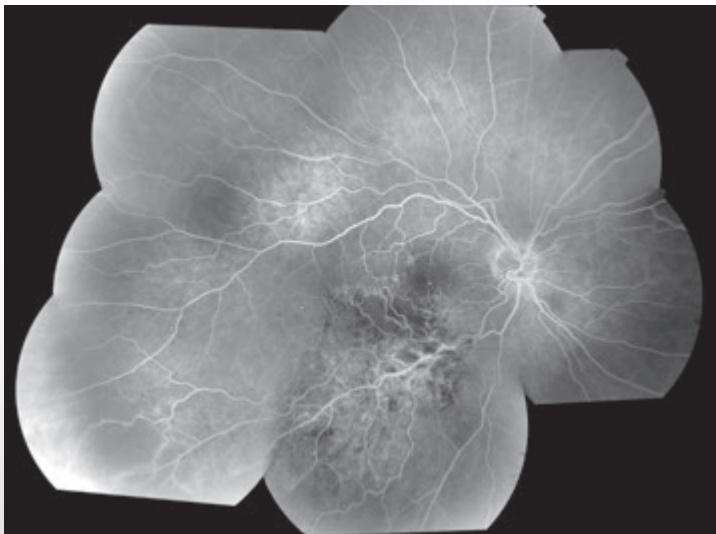


OCCLUSION DE BRANCHE VEINEUSE RÉTINIENNE ISCHÉMIQUE



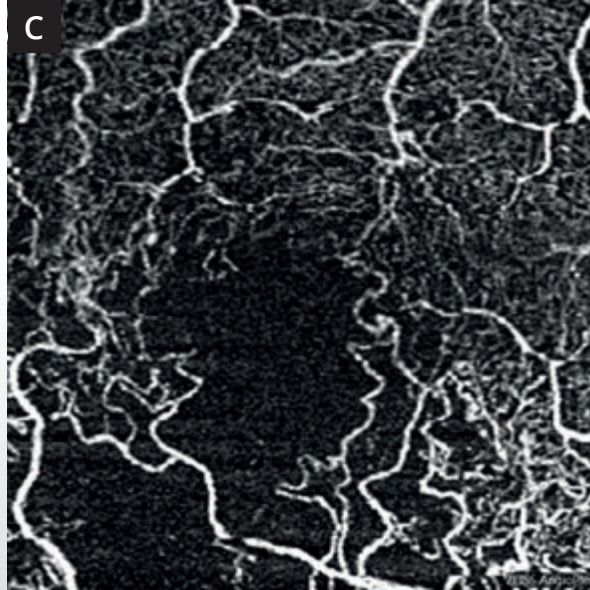
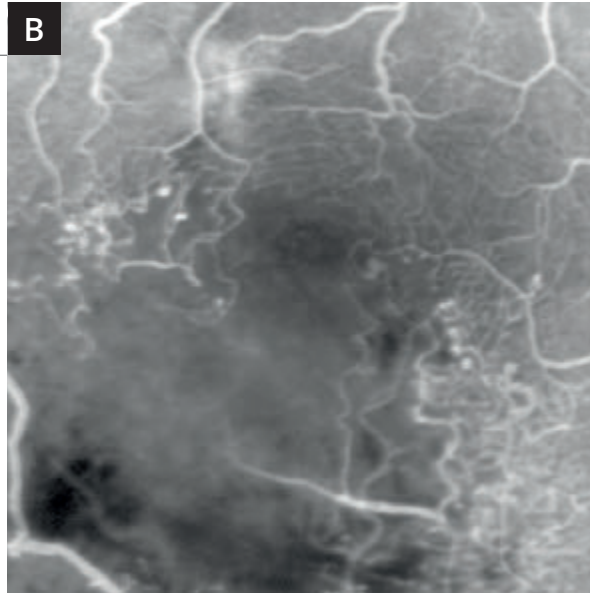
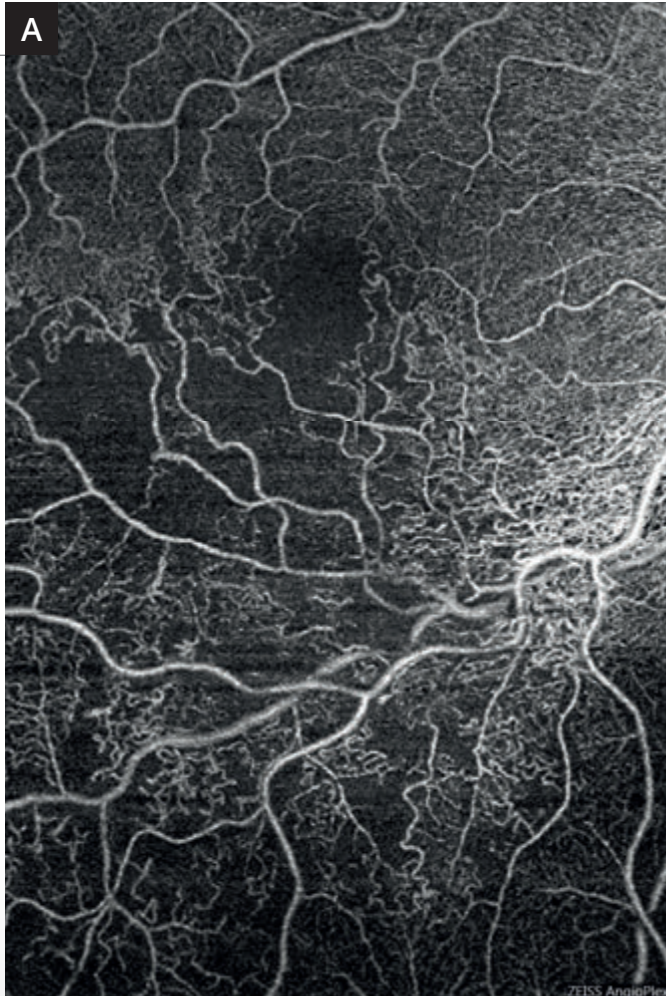
Femme de 63 ans.

Montage couleur montrant l'occlusion de branche veineuse rétinienne temporale inférieure avec territoire occlus sous la forme de nombreuses hémorragies superficielles et profondes associées à quelques nodules cotonneux.



Montage de l'angiographie à la fluorescéine montrant plusieurs anomalies :

Des anomalies capillaires liées à la présence de circulation de suppléance à la partie temporale de la macula. On note à ce niveau des micro-anévrismes. La région inféro-maculaire est le siège d'une ischémie marquée. On note également des anomalies capillaires multiples au voisinage de la veine dont les parois sont fortement hyper-fluorescentes à la partie inférieure de la macula. Ces anomalies sont associées à un certain degré d'ischémie périphérique.



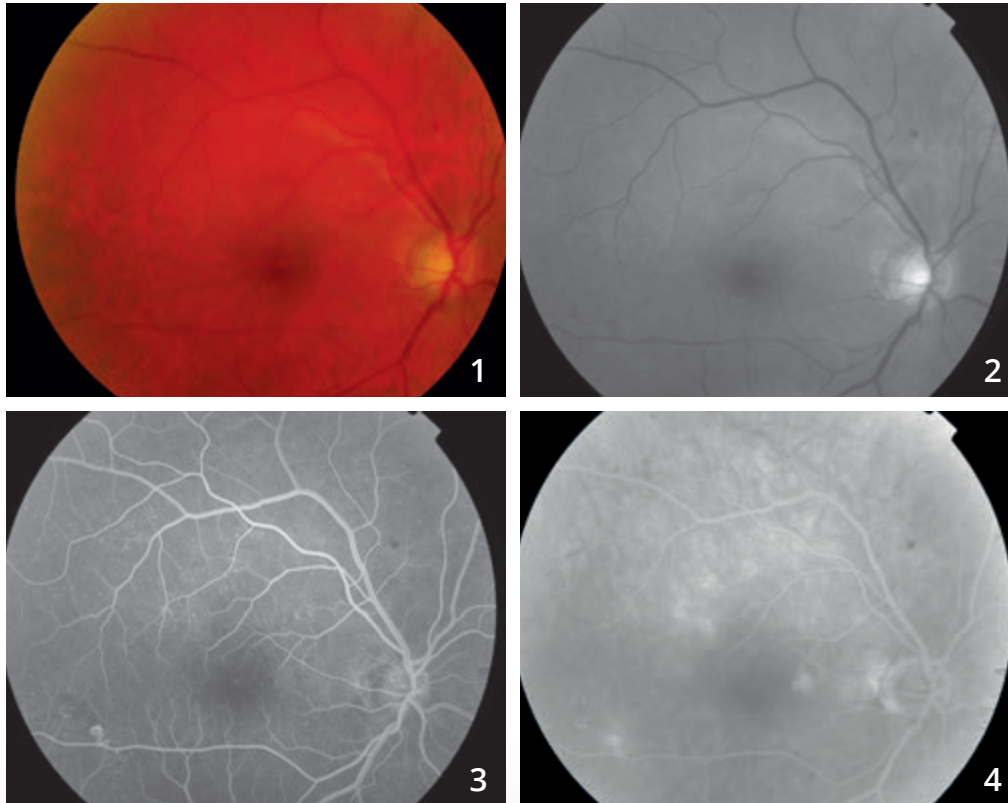
A - Montage d'OCT-Angiographie avec 2 coupes de 6 mm réalisées d'une part au centre et d'autre part à la partie inférieure de la macula, au niveau des réseaux capillaires superficiels. L'examen permet de très bien visualiser les territoires ischémiques et les anomalies liées à la disparition des réseaux capillaires au voisinage de la veine et à la partie inférieure de la macula. Noter l'élargissement de la zone avasculaire centrale.

B et C - Comparaison des images obtenues en fluorescéine (**B**) et en OCT-Angiographie (**C**).

Les territoires ischémiques sont concordants. Les micro-anévrysmes sont mieux visualisés en angiographie à la fluorescéine mais on observe mieux le contour des réseaux vasculaires en OCT-Angiographie.

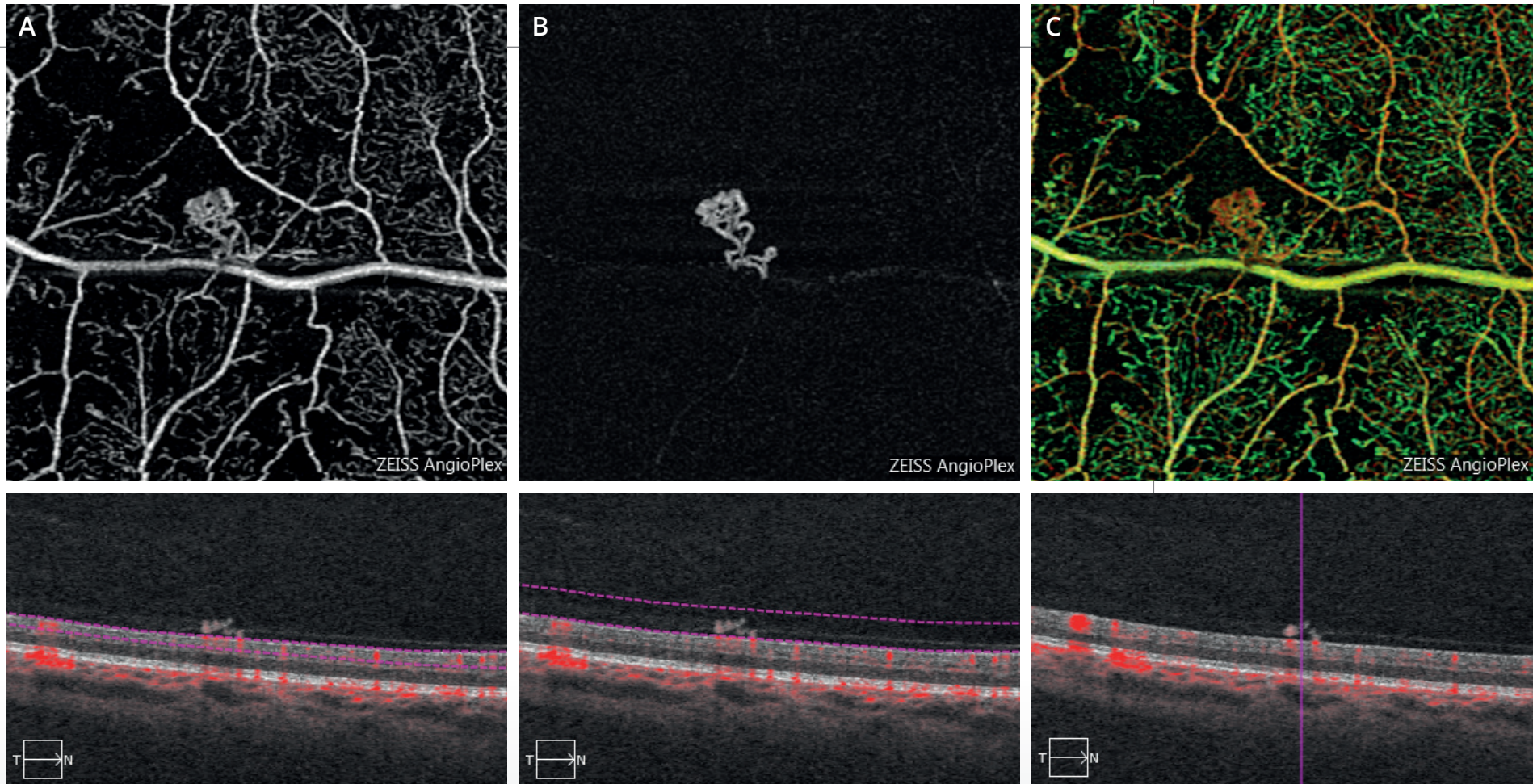


RÉTINOPATHIE DIABÉTIQUE PROLIFÉRANTE



Clichés couleur (1) et anérythre (2) : pas d'anomalie du reflet maculaire. Pas d'hémorragie au pôle postérieur.

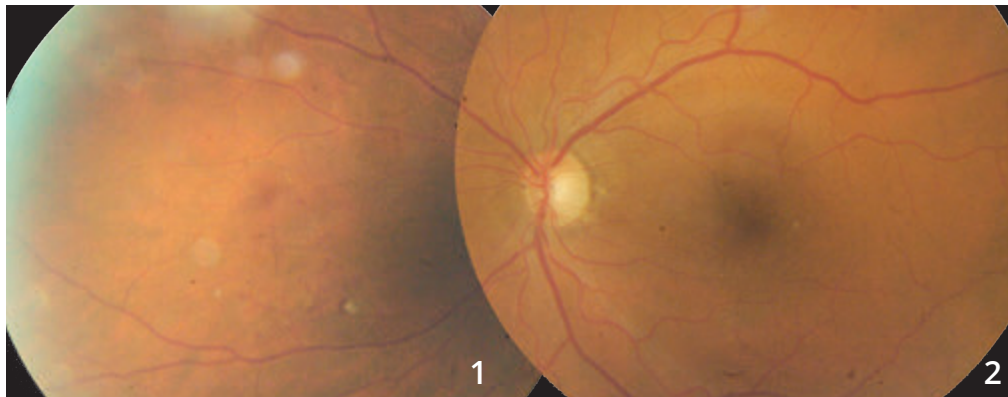
Séquence angiographique à la fluorescéine (3,4) : on observe des petites zones hyper-fluorescentes para-centrales associées à des micro-anévrysmes du pôle postérieur. L'examen met en évidence, au voisinage de l'artère temporale inférieure, un petit bouquet de néovaisseaux pré-rétiniens.



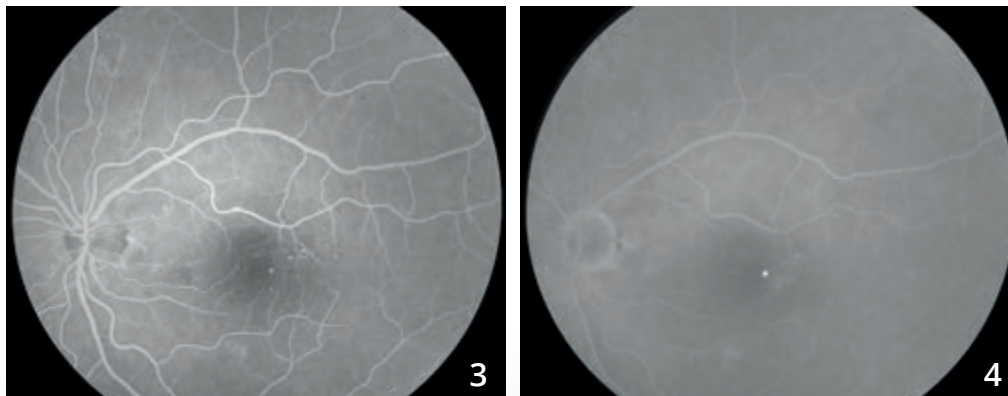
OCT-Angiographie de la zone de suspicion de néovaisseaux pré-rétiniens.

La coupe passant en rétine superficielle **(A)** montre bien le territoire ischémique et le bouquet de néovaisseaux pré-rétiniens. Ce bouquet est mieux analysé en avant du plan rétinien **(B)**, ce qui confirme la localisation pré-rétinienne du néovaisseau. La carte Angioplex **(C)** permet de regrouper l'ensemble des informations.

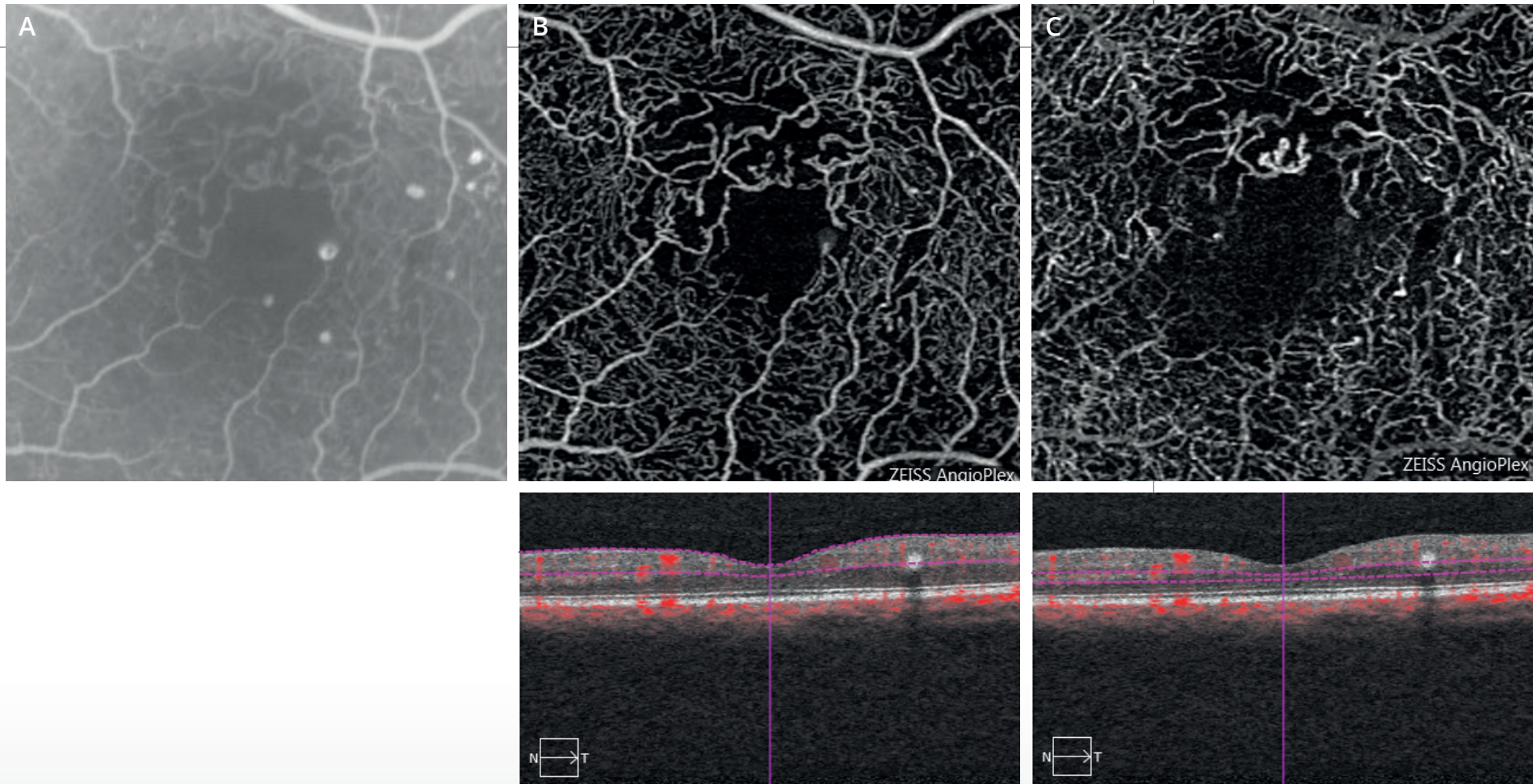
RÉTINOPATHIE DIABÉTIQUE PROLIFÉRANTE



**Clichés en couleur du pôle postérieur (2)
et de la périphérie nasale (1) :**
on note des micro-hémorragies superficielles en nasal,
évocatrices de néovaisseaux pré-rétiniens dans un contexte
de diabète mal équilibré.



Séquence angiographique à la fluorescéine :
l'examen du pôle postérieur met en évidence
des micro-anévrismes para-centraux.

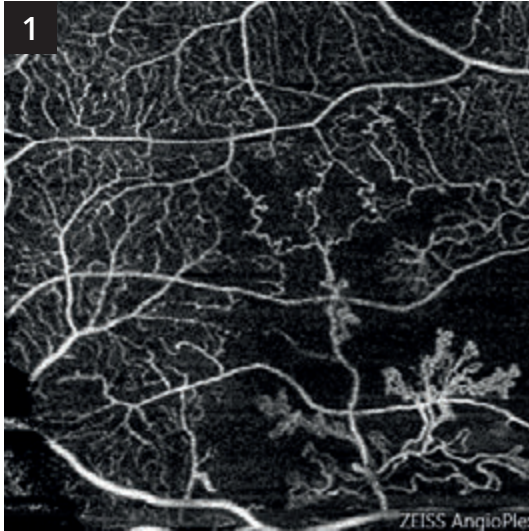


OCT-Angiographie de la région maculaire :

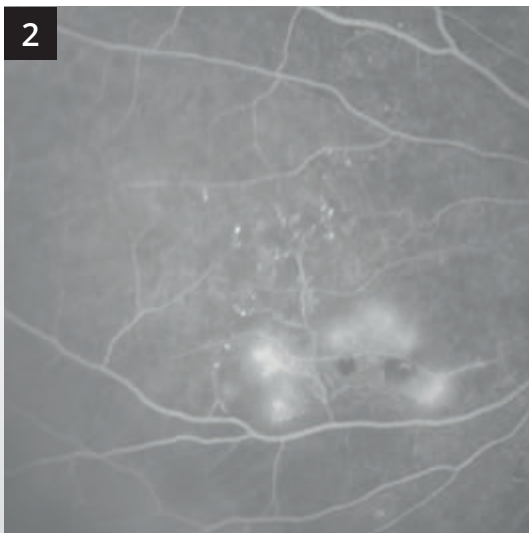
Les coupes passant au niveau de la rétine superficielle (**B**) et de la rétine profonde (**C**) montrent la désorganisation de la maille capillaire péri-maculaire. On note quelques micro-anévrysmes qui sont cependant mieux visualisés sur l'angiographie à la fluorescéine correspondante (**A**).

RÉTINOPATHIE DIABÉTIQUE PROLIFÉRANTE (Suite)

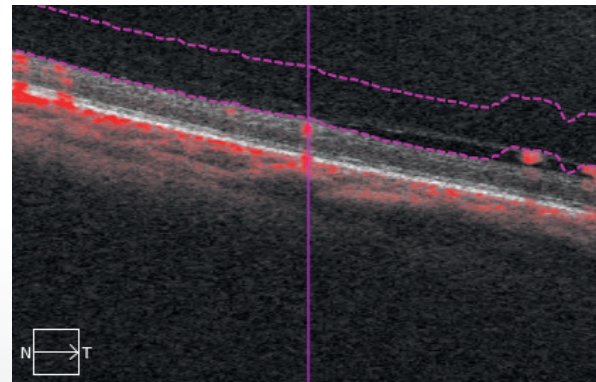
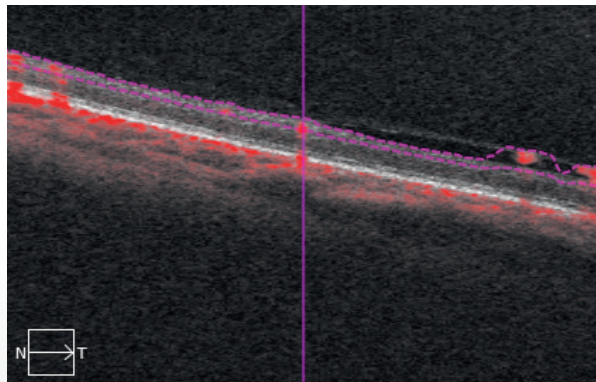
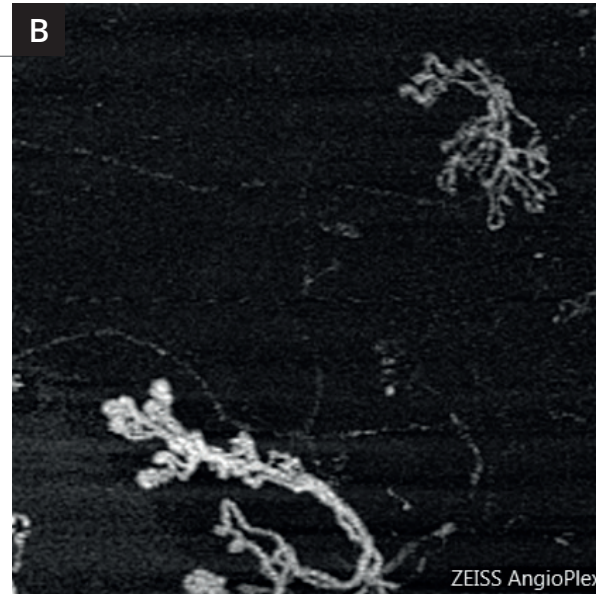
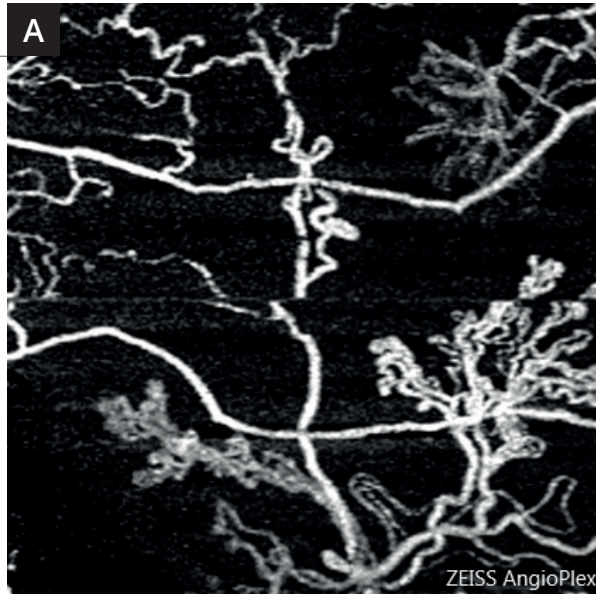Comparaison de l'angiographie à la fluorescéine et de l'OCT-Angiographie dans le territoire nasal.



Le néovaisseau pré-rétinien est bien visualisé en OCT-Angiographie (1).
Il se situe au centre d'un territoire non perfusé.



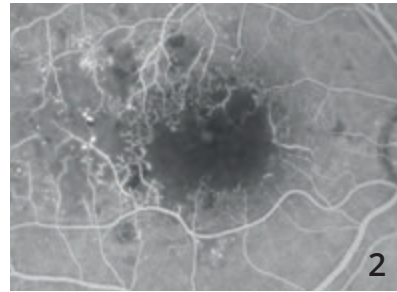
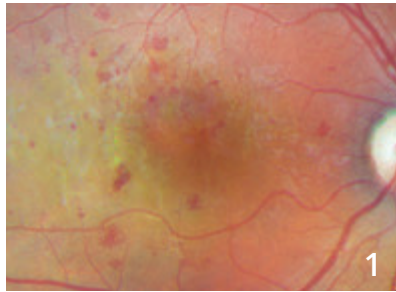
L'angiographie à la fluorescéine (2) correspondante retrouve également le territoire de non perfusion et des néovaisseaux aux limites plus imprécises en raison des diffusions de colorant.



Une magnification est présentée sur les images de droite. Des coupes ont été réalisées au niveau de la rétine superficielle **(A)** et en pré-rétinien **(B)**. La comparaison des images montre que le néovaisseau pré-rétinien se développe à la surface de la rétine mais s'étend également en avant d'elle, le long de la hyaloïde postérieure dans la cavité vitrénne.



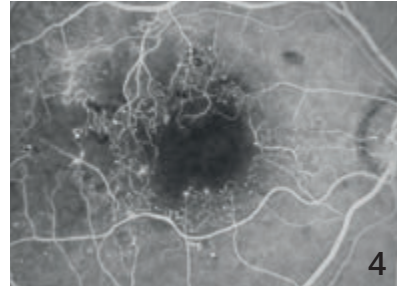
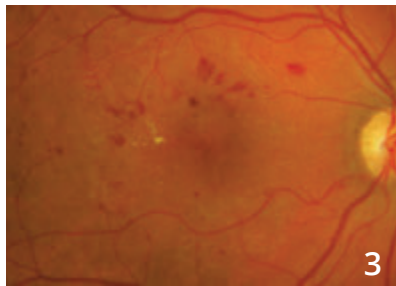
MACULOPATHIE ISCHÉMIQUE DIABÉTIQUE : SUIVI SUR 6 ANS



Cliché couleur (1) et angiographie à la fluorescéine (2) en 2010.

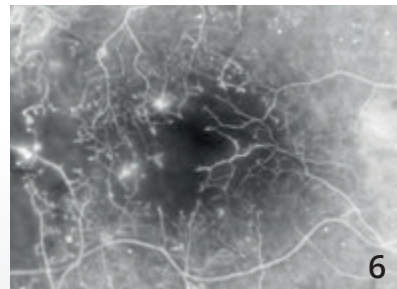
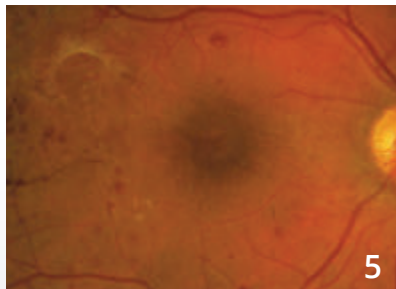
Le cliché couleur montre des micro-hémorragies mais ne permet pas de visualiser l'atteinte capillaire.

L'angiographie met en évidence la raréfaction des capillaires maculaires de la maculopathie ischémique diabétique.



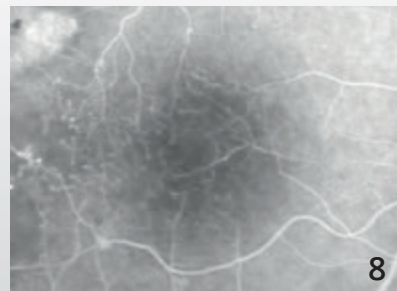
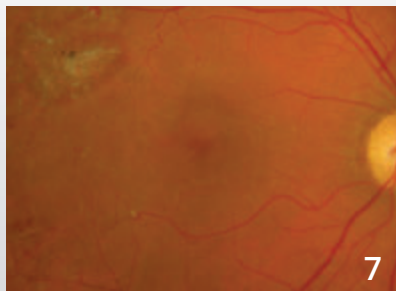
Cliché couleur (3) et angiographie à la fluorescéine (4) en 2011 :

Le suivi angiographique en fluorescence permet d'évaluer la perte des capillaires maculaires dans le temps.



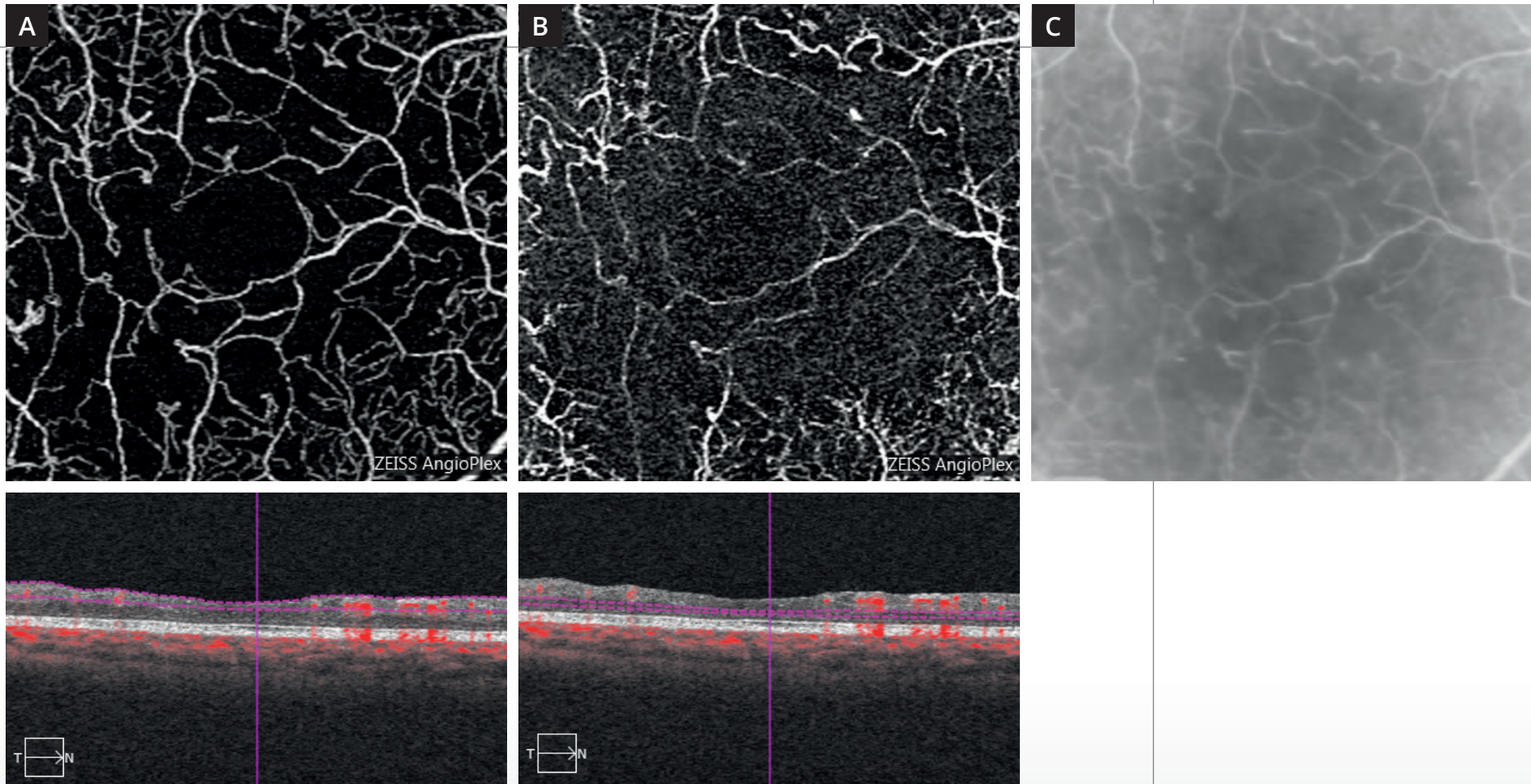
Cliché couleur (5) et angiographie à la fluorescéine (6) en 2012 :

L'angiographie permet de visualiser une revascularisation de la macula.



Cliché couleur (7) et angiographie à la fluorescéine (8) en 2016 :

La revascularisation se poursuit bien visible en angiographie à la fluorescéine.



Coupes d'OCT-Angiographie réalisées au niveau de la rétine superficielle **(A)** et de la rétine profonde **(B)** et comparaison avec l'angiographie à la fluorescéine **(C)**.

L'OCT-Angiographie apporte une image parfaitement lisible du réseau capillaire superficiel raréfié. Les altérations capillaires sont beaucoup plus importantes en rétine profonde où le plexus capillaire profond a quasiment disparu.

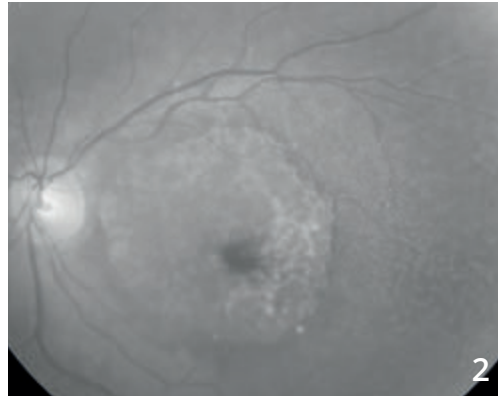
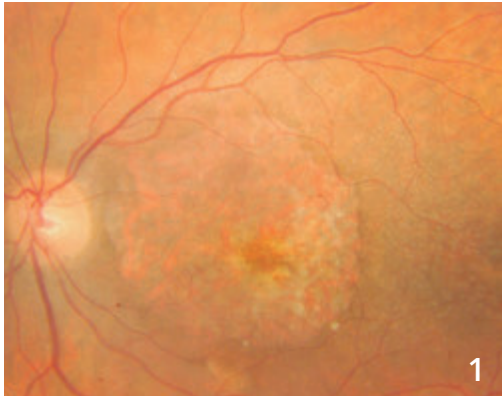CHAPITRE 5

DÉGÉNÉRESCENCES ET ATROPHIES

Les dégénérescences sont un groupe très hétérogène d'affections. Elles s'accompagnent cependant fréquemment, à un stade ou à un autre de leur évolution, d'une disparition localisée de l'épithélium pigmentaire, c'est-à-dire d'atrophie. Les images présentées ici montrent bien les pièges possibles de l'OCT-Angiographie qui permet de visualiser de façon trop importante des zones de la choroïde (équivalent d'effet fenêtre angiographique) et donc de porter à tort des diagnostics de néovascularisation choroïdienne.

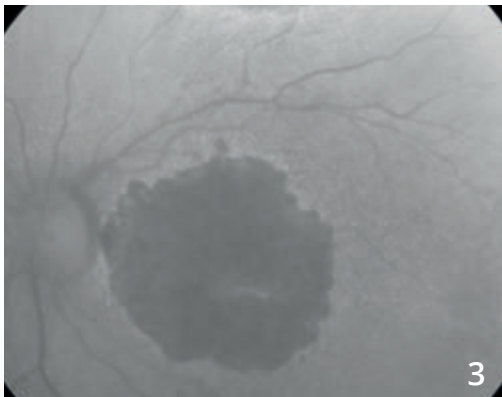
Il est donc très important de toujours comparer les images d'OCT-Angiographie avec l'imagerie conventionnelle du fond d'œil et en particulier les rétino-graphies en couleur, en lumière verte ou en autofluorescence. C'est seulement la comparaison de l'atrophie visualisée sur ces examens avec les images d'OCT-Angiographie qui permettra un diagnostic précis des lésions.

DÉGÉNÉRESCENCE MACULAIRE ATROPHIQUE

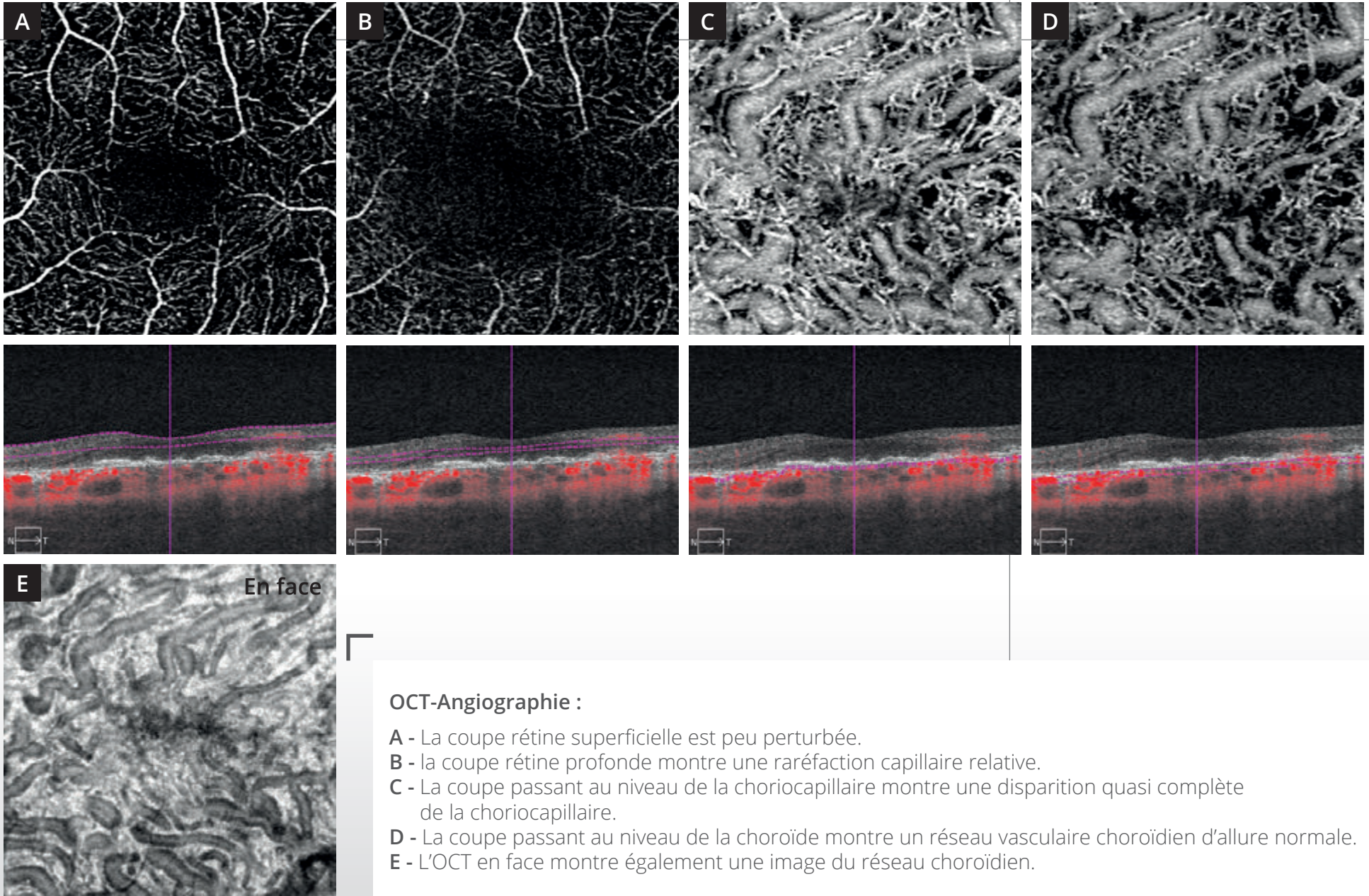


Cliché couleur (1) :
lésion atrophique de l'épithélium pigmentaire
avec visualisation des détails de la choroïde à travers.

Cet aspect est également observé en lumière bleue (2).



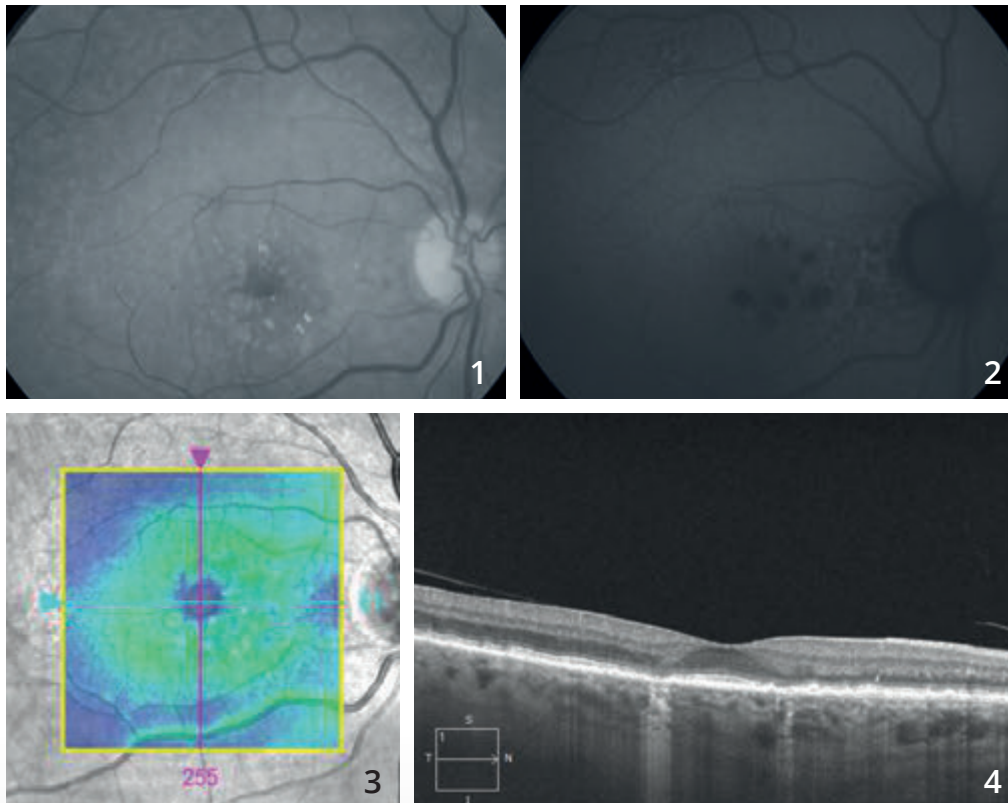
En autofluorescence (3), la zone de disparition
de l'épithélium pigmentaire apparaît très large.
On note une petite épargne inféro-fovéolaire.



OCT-Angiographie :

- A - La coupe rétine superficielle est peu perturbée.
- B - la coupe rétine profonde montre une raréfaction capillaire relative.
- C - La coupe passant au niveau de la choriocapillaire montre une disparition quasi complète de la choriocapillaire.
- D - La coupe passant au niveau de la choroïde montre un réseau vasculaire choroïdien d'allure normale.
- E - L'OCT en face montre également une image du réseau choroïdien.

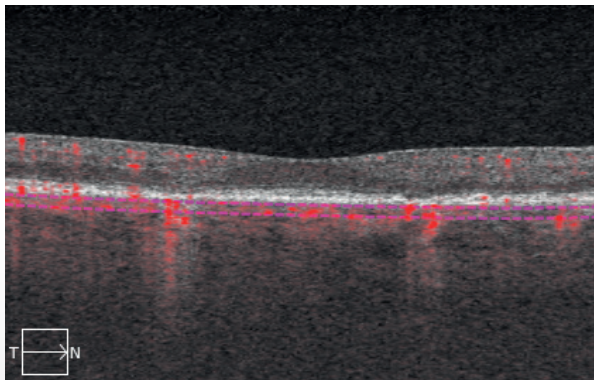
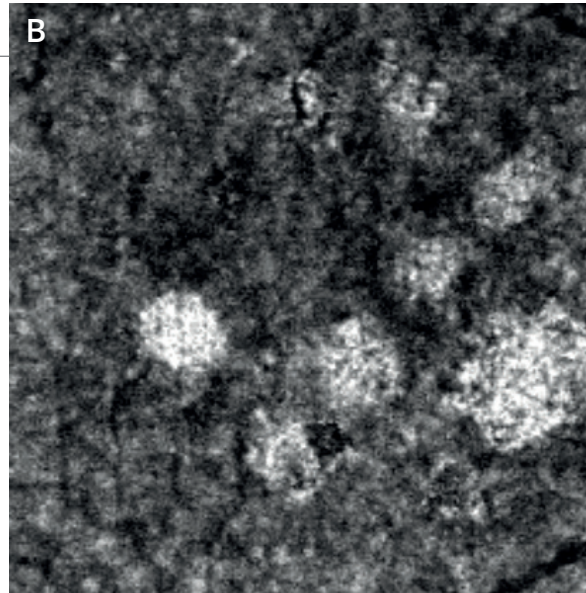
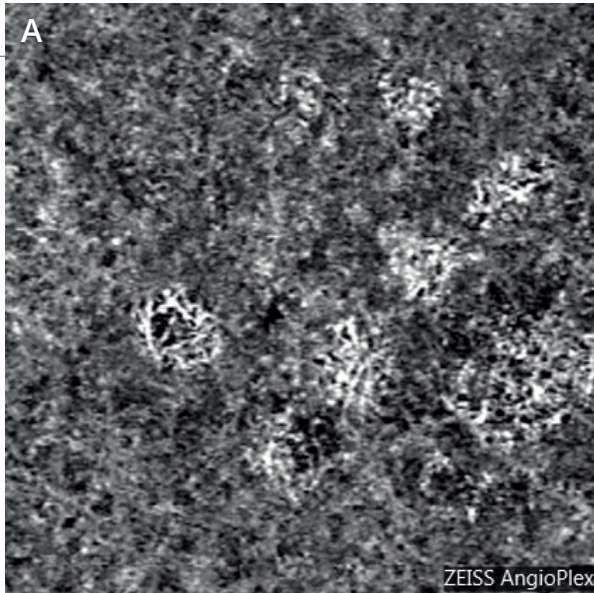
DÉGÉNÉRESCENCE MACULAIRE ATROPHIQUE



Cliché en lumière verte (1) montrant des drusen partiellement calcifiés associés à des pseudo-drusen.

En autofluorescence (2) on observe, d'une part, les pseudo-drusen et, d'autre part, l'existence de plages sombres para-centrales correspondant à l'atrophie.

L'OCT confirme l'absence d'exsudation avec **une cartographie (3)** dans les limites de la normale et sur **le B-scan (4)**, des zones d'hyper-réflexivité avec disparition de l'épithélium pigmentaire et des photo-récepteurs en regard.



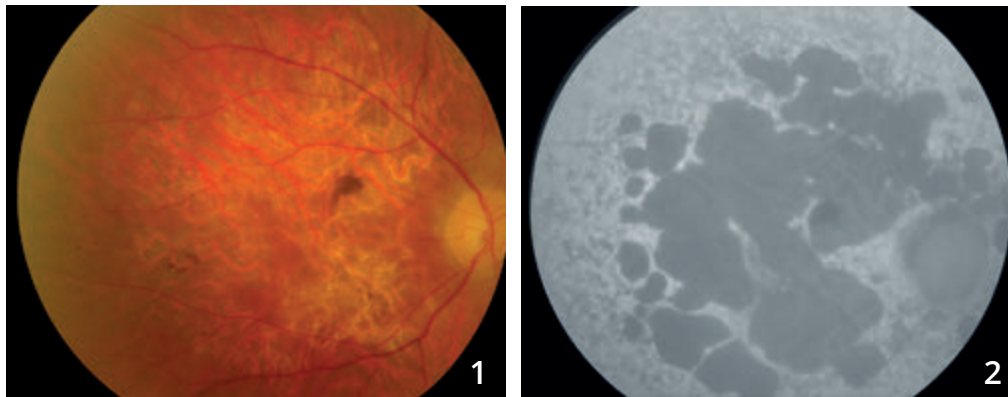
**OCT-Angiographie,
coupe passant par
la choriocapillaire (A) :**

L'OCT-Angiographie peut donner des images très trompeuses dans ce type de cas. On observe en effet au niveau des *patches* d'atrophie une trop bonne visualisation des réseaux vasculaires de la choroïde.

Cet aspect est également observé sur l'**OCT en face (B)**. L'ensemble ne doit pas être confondu avec une néovascularisation choroïdienne mais correspond à un simple effet fenêtré permettant une trop bonne visualisation des réseaux de la choroïde.

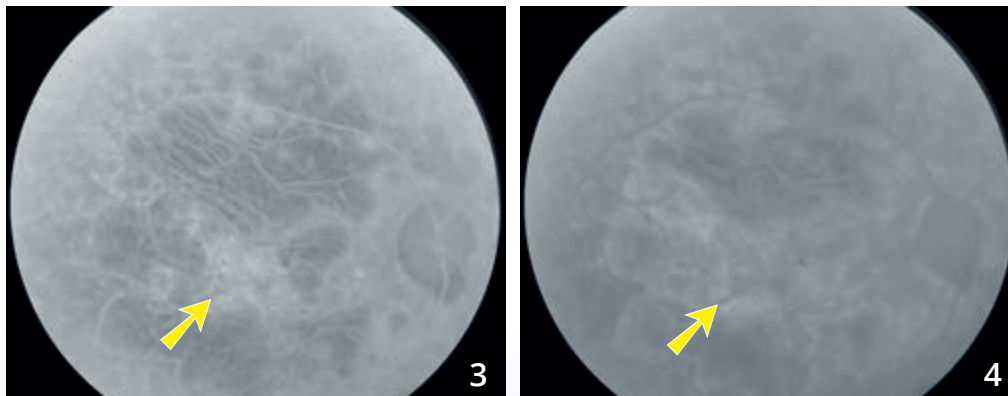


MALADIE DE STARGARDT COMPLIQUÉE DE NÉOVAISSEAUX CHOROÏDIENS



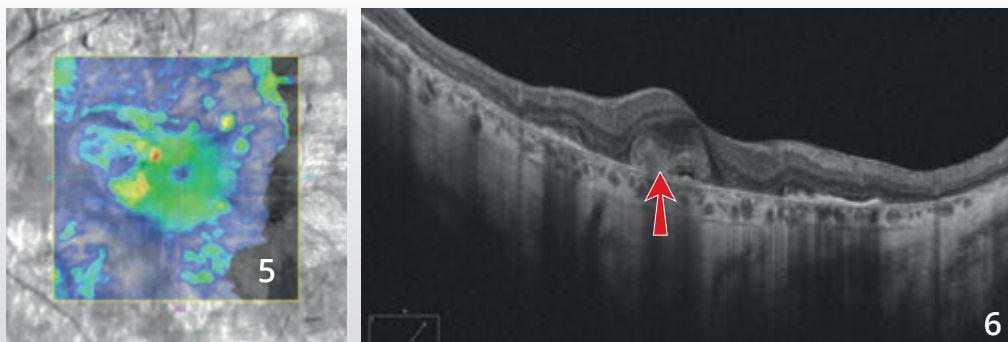
Homme 57 ans avec maladie de Stargardt connue consultant pour des métamorphopsies de l'œil droit.

Cliché en couleur (1) et en autofluorescence (2) montrant des plages atrophiques de l'épithélium pigmentaire, mieux visualisées en autofluorescence. Noter l'hyper-autofluorescence diffuse et inhomogène du fond d'œil en dehors des zones d'atrophie.

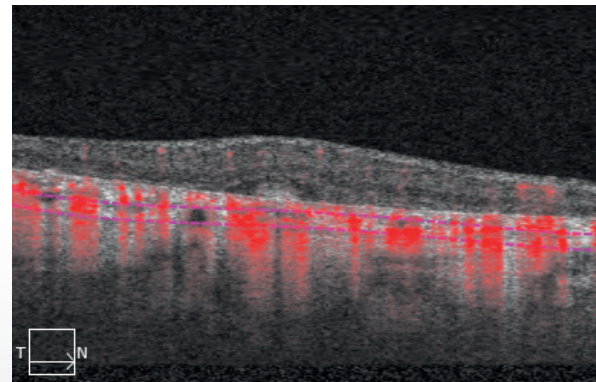
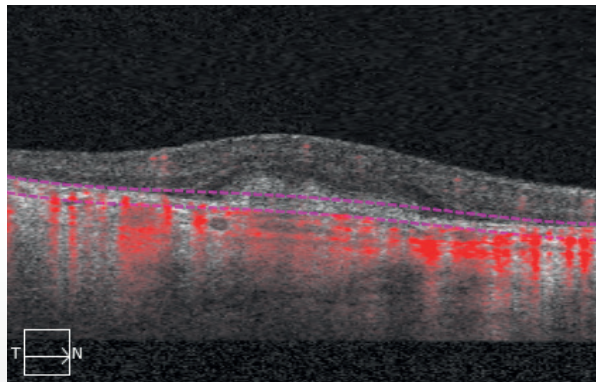
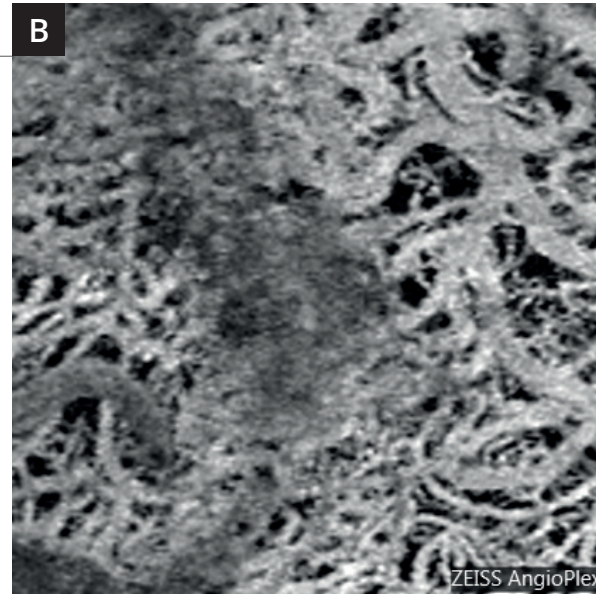
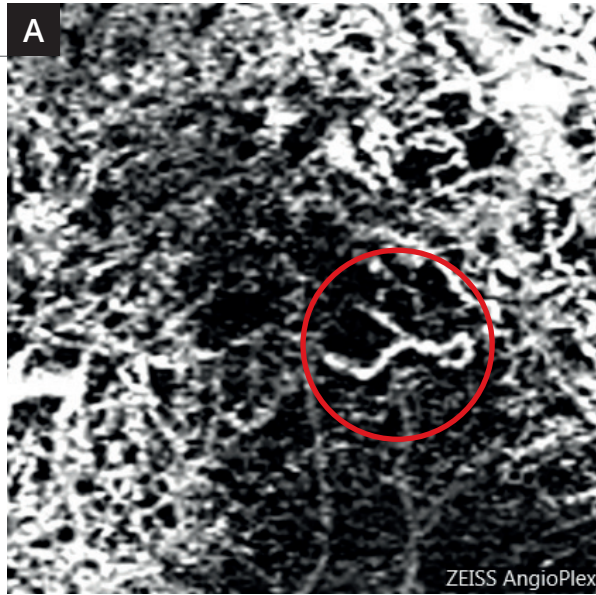


Séquence angiographique à la fluorescéine permettant la visualisation des gros vaisseaux choroïdiens dans les plages d'atrophie au temps précoce **(3)**.

On note une certaine hyper-fluorescence centrale précoce avec diffusion tardive du colorant (flèches jaunes) mais mal identifiable en raison de la coloration des nombreuses plages d'atrophie. L'image est très sombre au temps tardif **(4)**, en raison d'un silence choroïdien en dehors de l'atrophie.



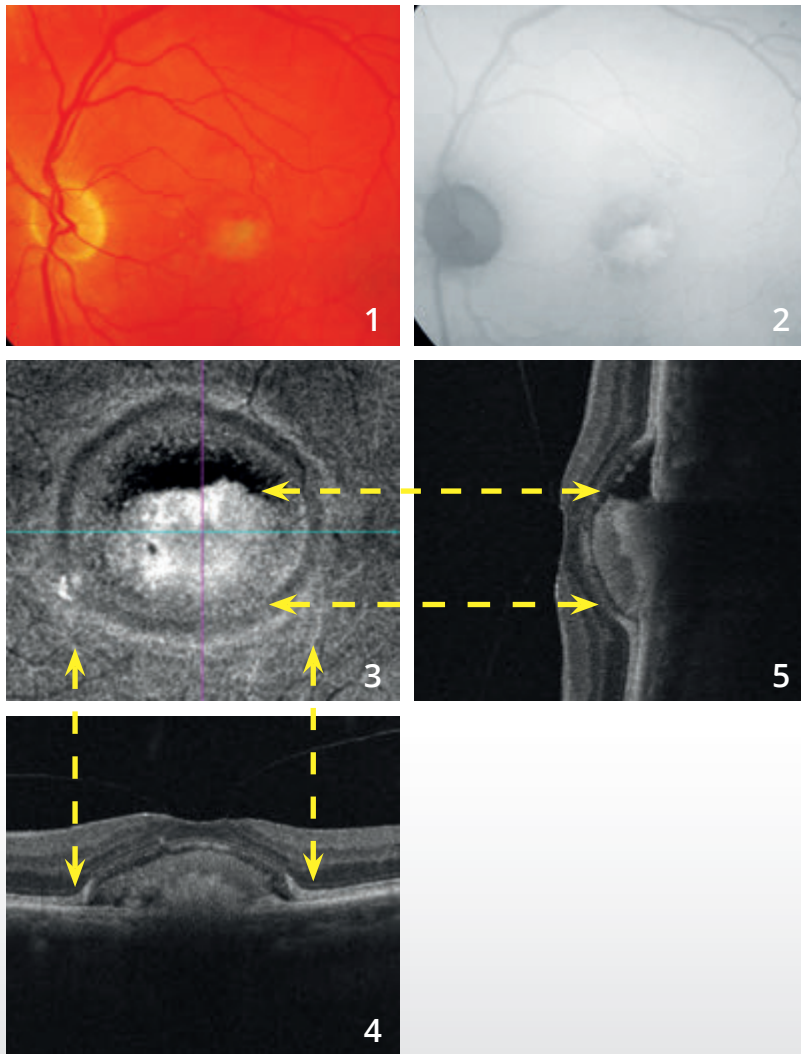
Cartographie de l'OCT (5) et coupe B-scan verticale (6) montrant un épaissement rétinien central lié à la présence d'un néovaisseau choroïdien (flèche rouge). Noter également les zones d'hyper-réflexivité postérieure correspondant à l'atrophie.



OCT-Angiographie :

Dans la maladie de Stargardt, on note une disparition quasi complète de la choriocapillaire. Cela permet de très bien visualiser les gros vaisseaux choroïdiens au niveau des coupes passant par la choroïde **(B)**. La coupe passant au niveau de l'épithélium pigmentaire **(A)** montre en revanche un lacis néovasculaire correspondant aux néovaisseaux actifs (cercle rouge).

DYSTROPHIE PSEUDOVITELLIFORME



Cliché couleur (1) :

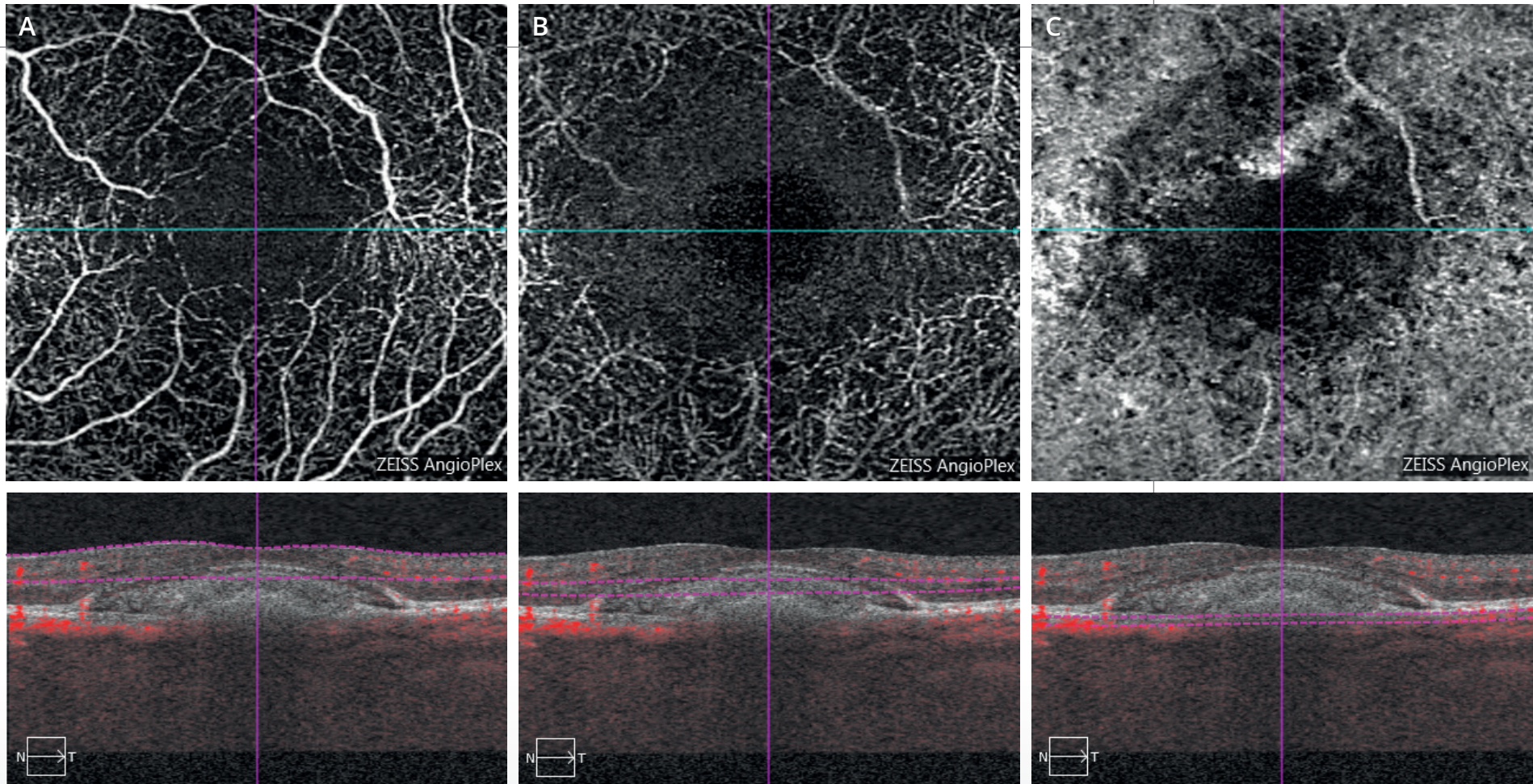
le dépôt de matériel sous-rétinien apparaît d'emblée inhomogène.

Cliché en autofluorescence (2) :

le dépôt apparaît fortement hyper-autofluorescent. On note en revanche une certaine hypo-autofluorescence à la partie supérieure du dépôt de matériel.

L'OCT en face (3) confirme l'existence de ce dépôt.

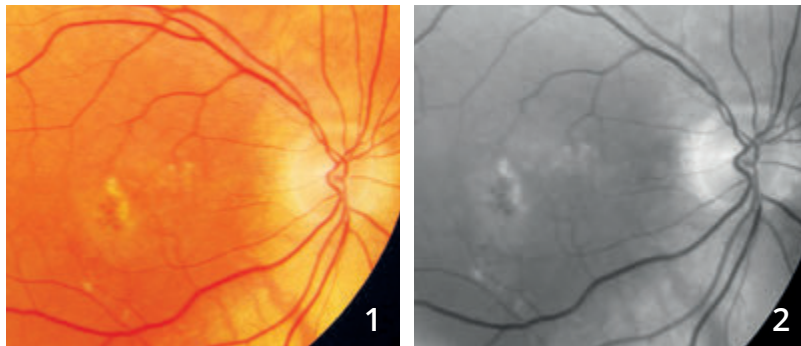Les coupes B-scan horizontale (4) et verticale (5) montrent l'aspect décliné du dépôt de matériel. On note par ailleurs une adhérence vitréo-maculaire.



OCT-Angiographie :

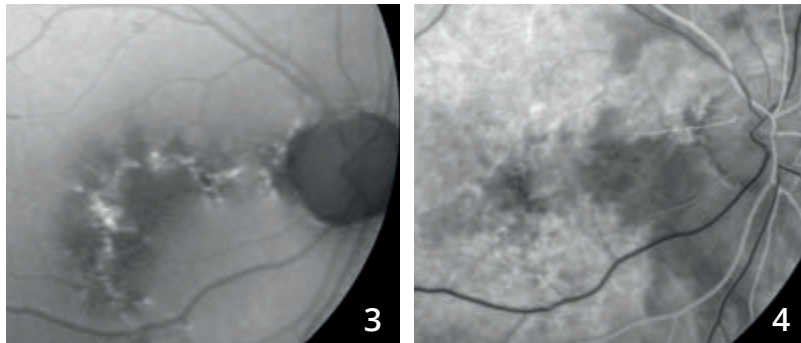
- A** - La coupe rétine superficielle ne montre pas d'anomalie du réseau vasculaire superficiel.
- B** - La coupe passant théoriquement en rétine profonde passe en fait à l'intérieur du matériel. Cet aspect se traduit par une zone sombre.
- C** - La coupe passant au niveau de la choroïde est perturbée probablement par masquage lié au dépôt de matériel sous-rétinien.
On peut cependant éliminer la présence de néovaisseaux choroïdiens (absence de flux en lacis).

NÉOVASCULARISATION CHOROÏDIENNE DE TYPE 1 OU OCCULTE COMPLIQUANT DES DÉPÔTS DE MATÉRIEL SOUS-RÉTINIEN INHOMOGÈNE



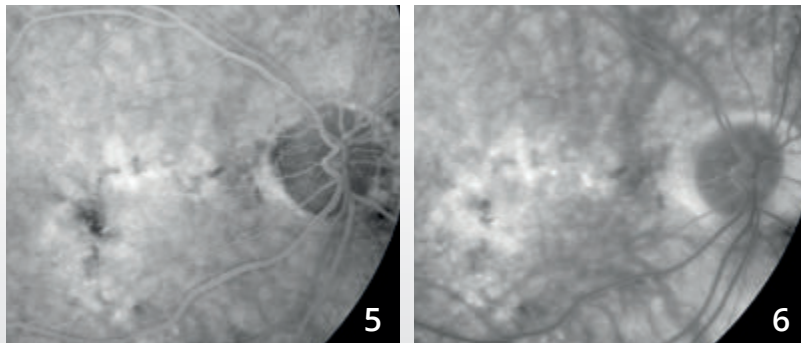
Homme de 78 ans.

Cliché couleur (1) et **anérythre (2)** montrant des altérations pigmentaires, des drusen et des dépôts de matériel.

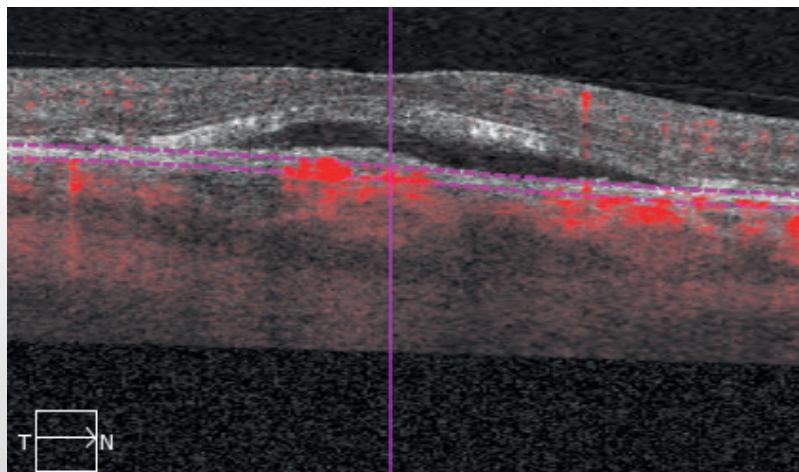
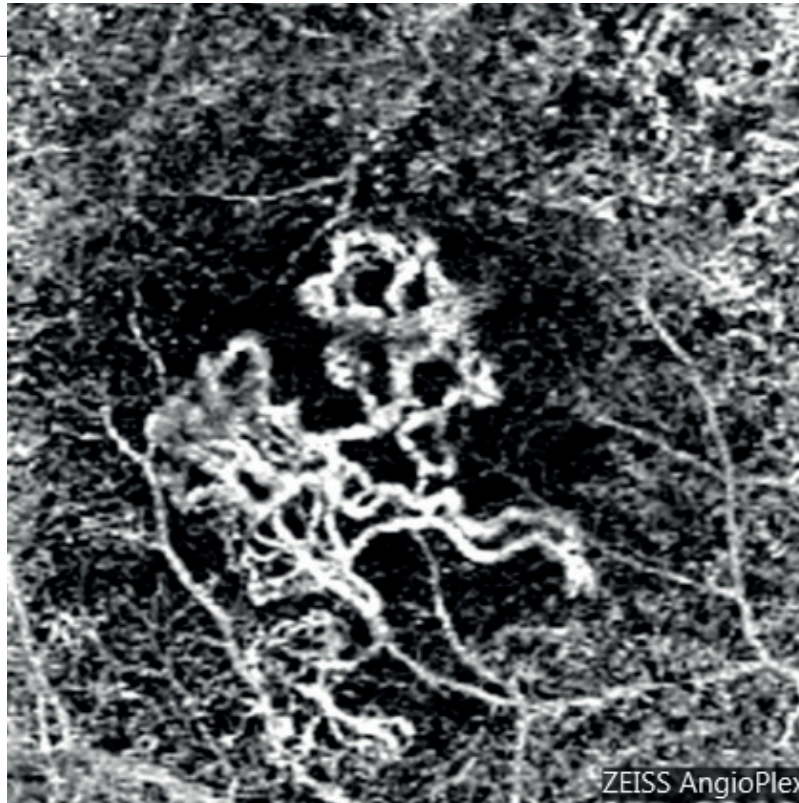


Cliché en autofluorescence (3) montrant mieux l'étendue des altérations pigmentaires et la forte hyper-autofluorescence des dépôts de matériel.

Angiographie à la fluorescéine (4,5,6).



Séquence angiographique : on observe une fluorescence inhomogène diffuse qui peut être liée soit à l'imprégnation des dépôts, soit à l'existence de néovaisseaux occultes associés.

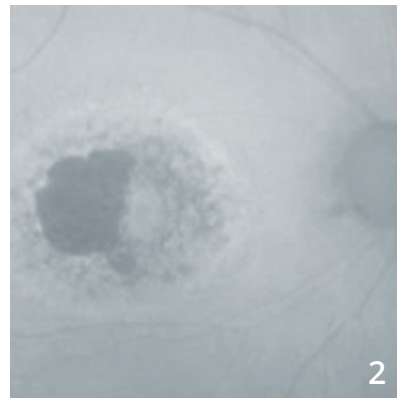
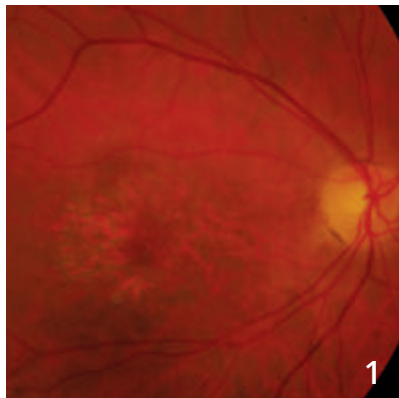


OCT-Angiographie :

La membrane néovasculaire est parfaitement individualisée à l'intérieur du dépôt de matériel.

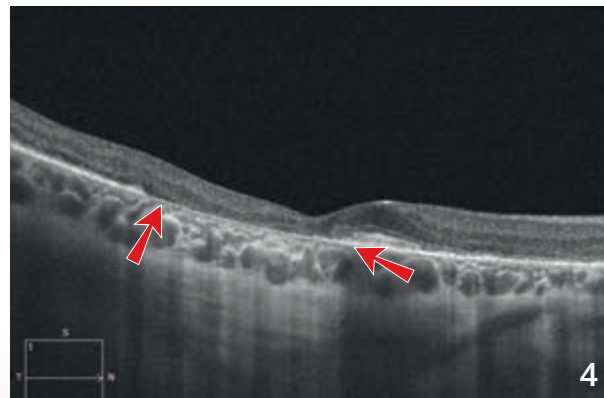
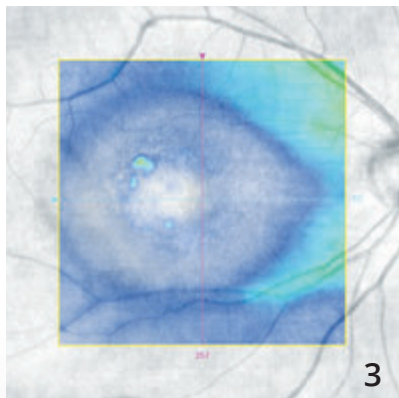
L'OCT B-scan avec la profondeur de coupe met en évidence le décollement séreux rétinien associé.

INTOXICATION AUX ANTI-PALUDÉENS DE SYNTHÈSE



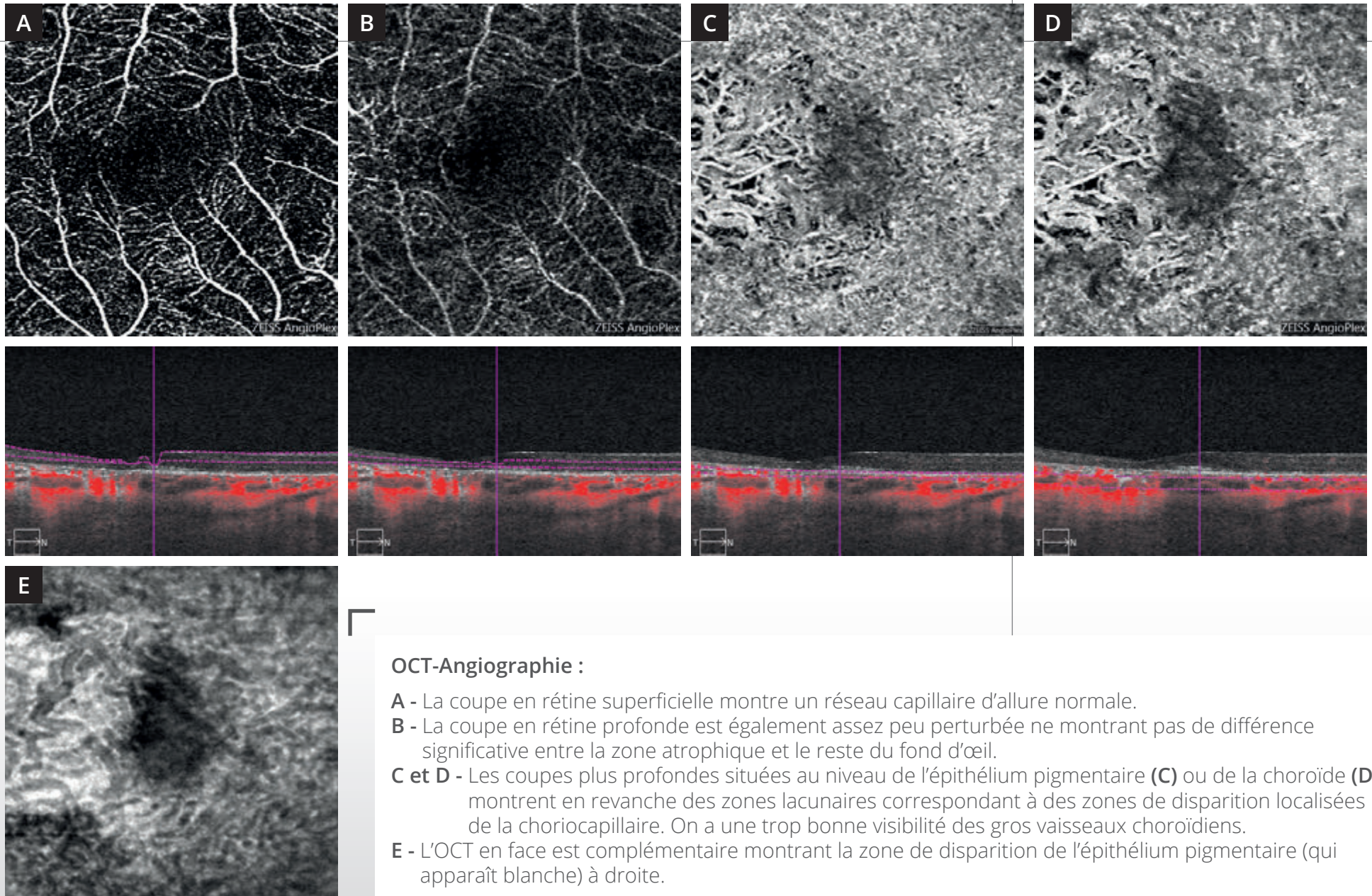
Cliché couleur montrant une lésion atrophique para-centrale (1).

Cliché en autofluorescence (2) montrant des altérations du pigment maculaire associées à une plage atrophique temporale.



Cartographie de l'OCT (3) montrant l'amincissement important de la rétine sensorielle.

L'OCT B-scan (4) montre l'atrophie sous la forme d'une disparition localisée de l'épithélium pigmentaire (entre les flèches) associée à une hyper-réflexivité postérieure. On note également un amincissement relatif de la rétine sensorielle.



OCT-Angiographie :

- A** - La coupe en rétine superficielle montre un réseau capillaire d'allure normale.
- B** - La coupe en rétine profonde est également assez peu perturbée ne montrant pas de différence significative entre la zone atrophique et le reste du fond d'œil.
- C et D** - Les coupes plus profondes situées au niveau de l'épithélium pigmentaire (**C**) ou de la choroïde (**D**) montrent en revanche des zones lacunaires correspondant à des zones de disparition localisées de la choriocapillaire. On a une trop bonne visibilité des gros vaisseaux choroïdiens.
- E** - L'OCT en face est complémentaire montrant la zone de disparition de l'épithélium pigmentaire (qui apparaît blanche) à droite.

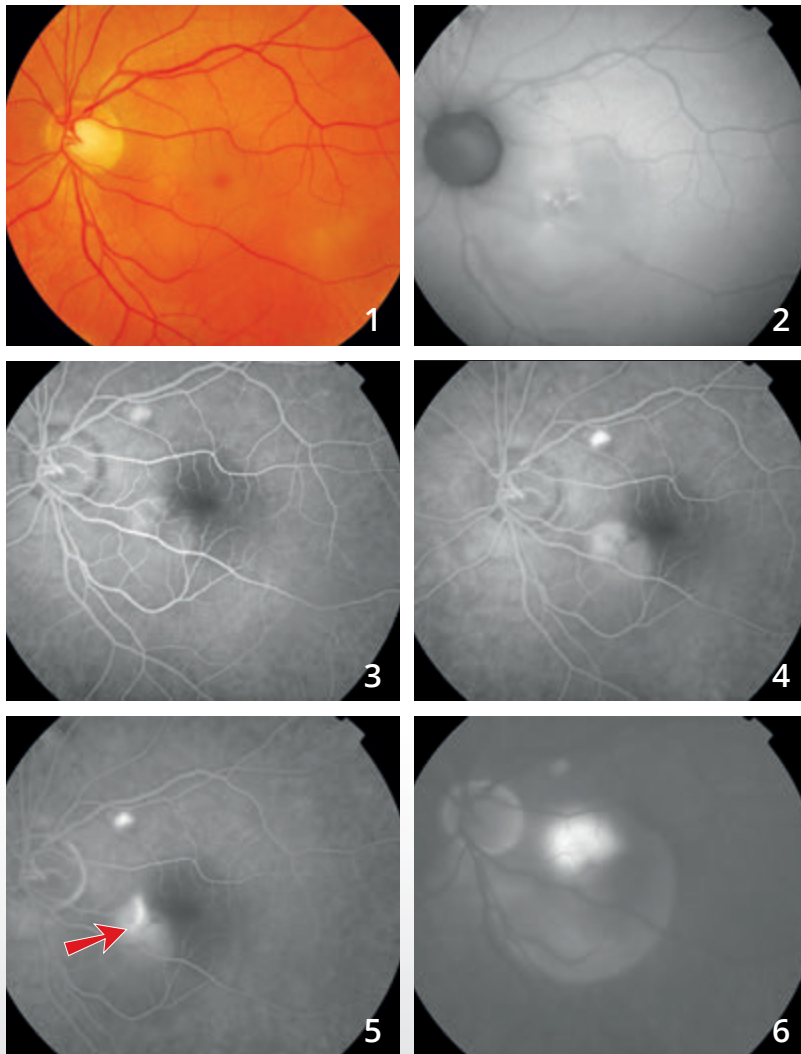
CHAPITRE 6

DIVERS

Différentes maladies ont déjà été explorées par l'OCT-Angiographie. C'est le cas des télangiectasies maculaires, de quelques tumeurs du fond d'œil et des chorioretinopathies séreuses centrales (CRSC).

Dans les CRSC chroniques, l'OCT-Angiographie a permis de mettre en évidence des néovaisseaux dans un nombre important de cas douteux d'exsudation chronique. Mais, l'image la plus souvent observée est celle d'une trop bonne visualisation d'une couche choriocapillaire inhomogène, avec vaisseaux « trop bien visibles » ne devant pas être confondue avec des néovaisseaux choroïdiens. Donc, ici encore, le processus d'apprentissage de l'interprétation des images d'OCT-Angiographie est en cours...

CHORIO-RÉTINOPATHIE SÉREUSE CENTRALE



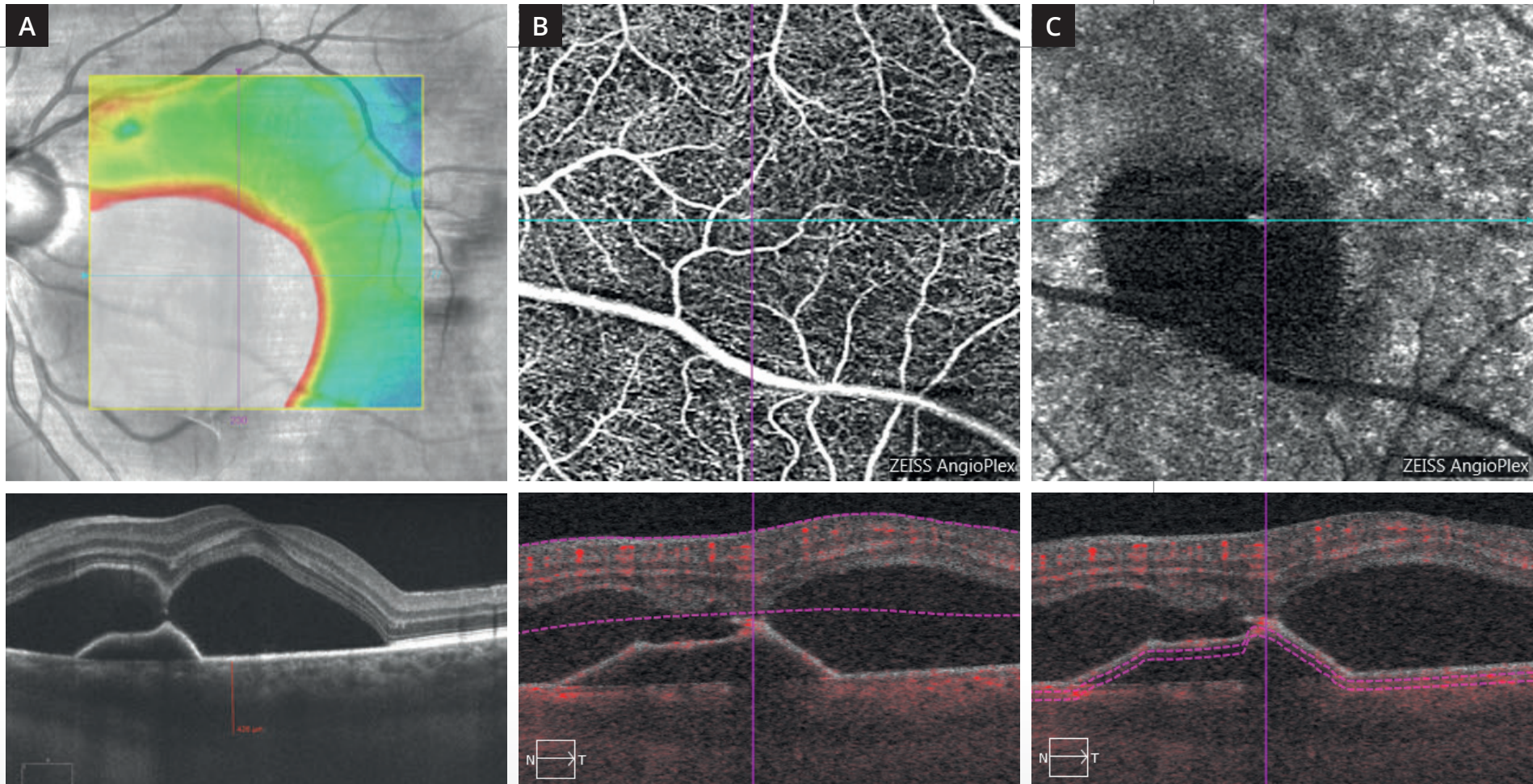
Cliché en couleur (1) : pas d'anomalie majeure du reflet maculaire.

Cliché en autofluorescence (2) : altérations pigmentaires inter-papillo-maculaires.

Séquence angiographique à la fluorescéine :

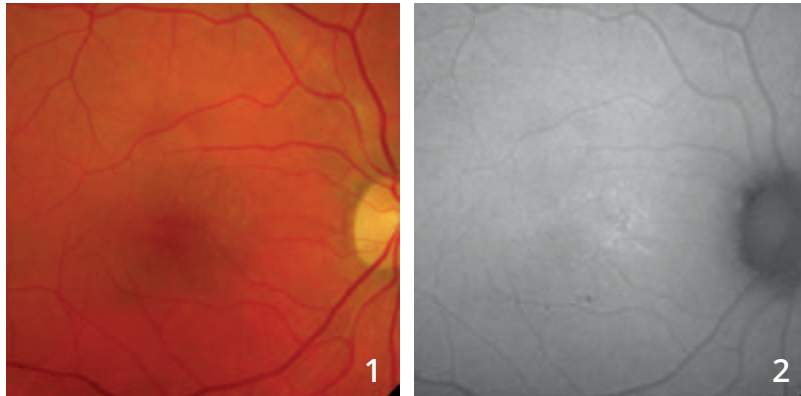
On note la coloration d'une lésion pouvant correspondre à un décollement de l'épithélium pigmentaire à la partie nasale de la macula ainsi qu'au voisinage des vaisseaux temporaux supérieurs (3,4).

On observe surtout **un point de fuite (flèche rouge)** apparaissant dès les temps intermédiaires de la séquence (5) remplissant une bulle de décollement séreux rétinien (6).

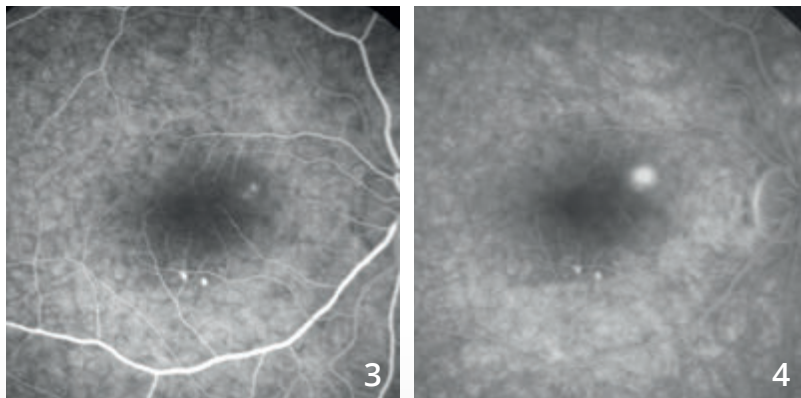


- A** - La cartographie et la coupe OCT passant par la macula montrent un soulèvement très important de la rétine sensorielle, bilobé, avec un soulèvement de l'épithélium pigmentaire. La choroïde est épaissie.
- B** - Coupe superficielle de l'OCT-Angiographie ne montre pas d'anomalie majeure des capillaires rétiens.
- C** - La coupe située sous le plan de l'épithélium pigmentaire confirme l'aspect avasculaire du décollement de l'épithélium pigmentaire.

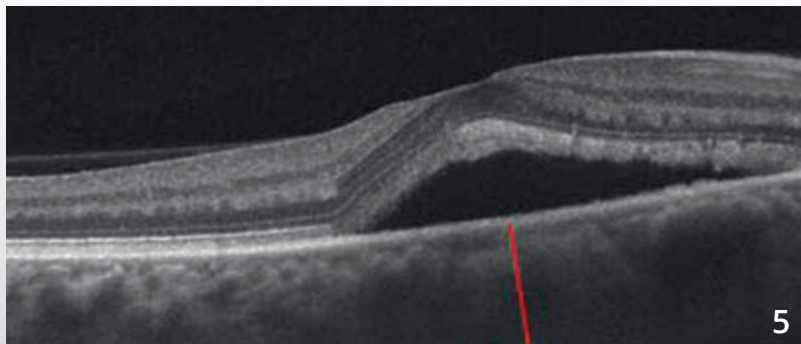
CHORIO-RÉTINOPATHIE SÉREUSE CENTRALE



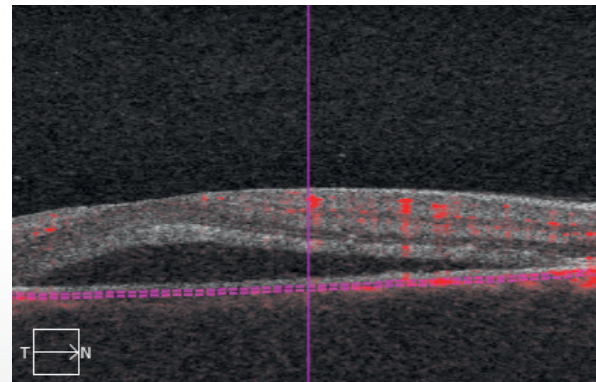
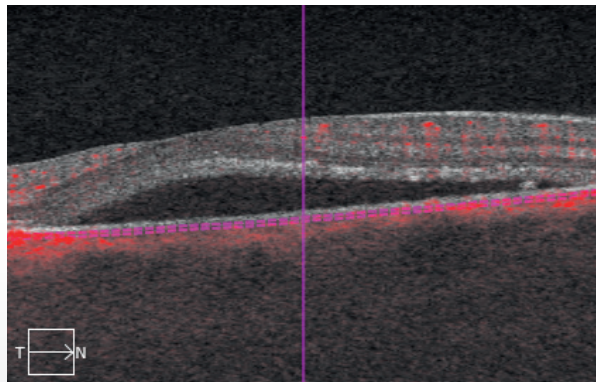
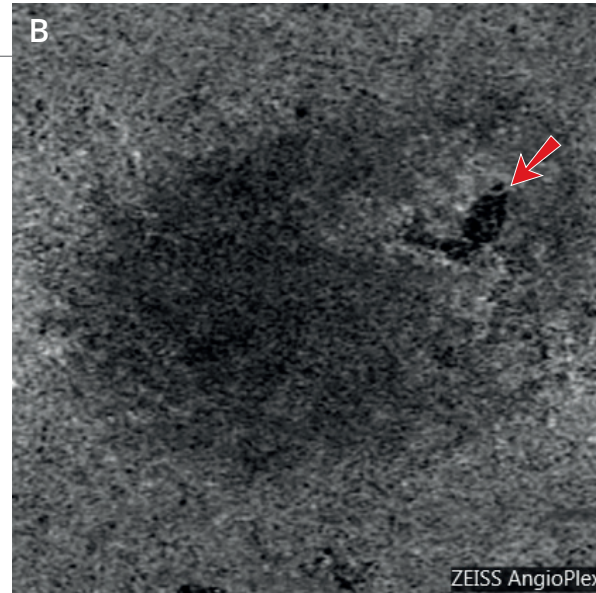
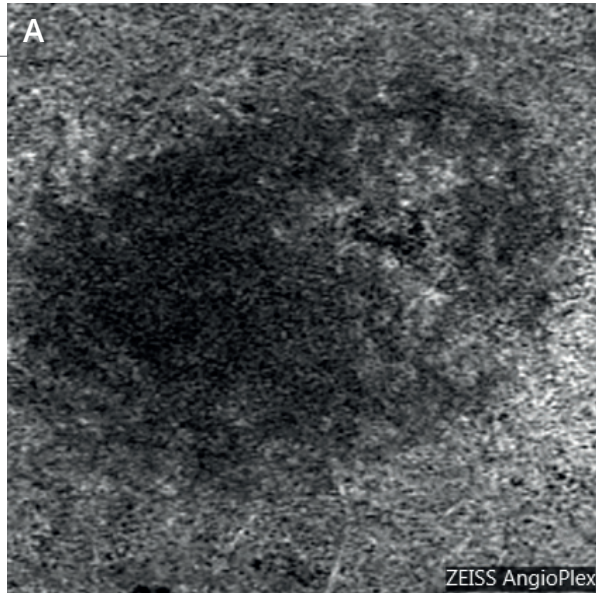
Cliché couleur (1) suggérant l'existence d'une bulle de décollement séreux rétinien. On note quelques altérations pigmentaires en **autofluorescence (2)**.



Séquence angiographique à la fluorescéine (3,4) montrant un point de fuite bien individualisé à la partie nasale supérieure de la macula. Noter l'existence d'altérations pigmentaires inféro-maculaires.



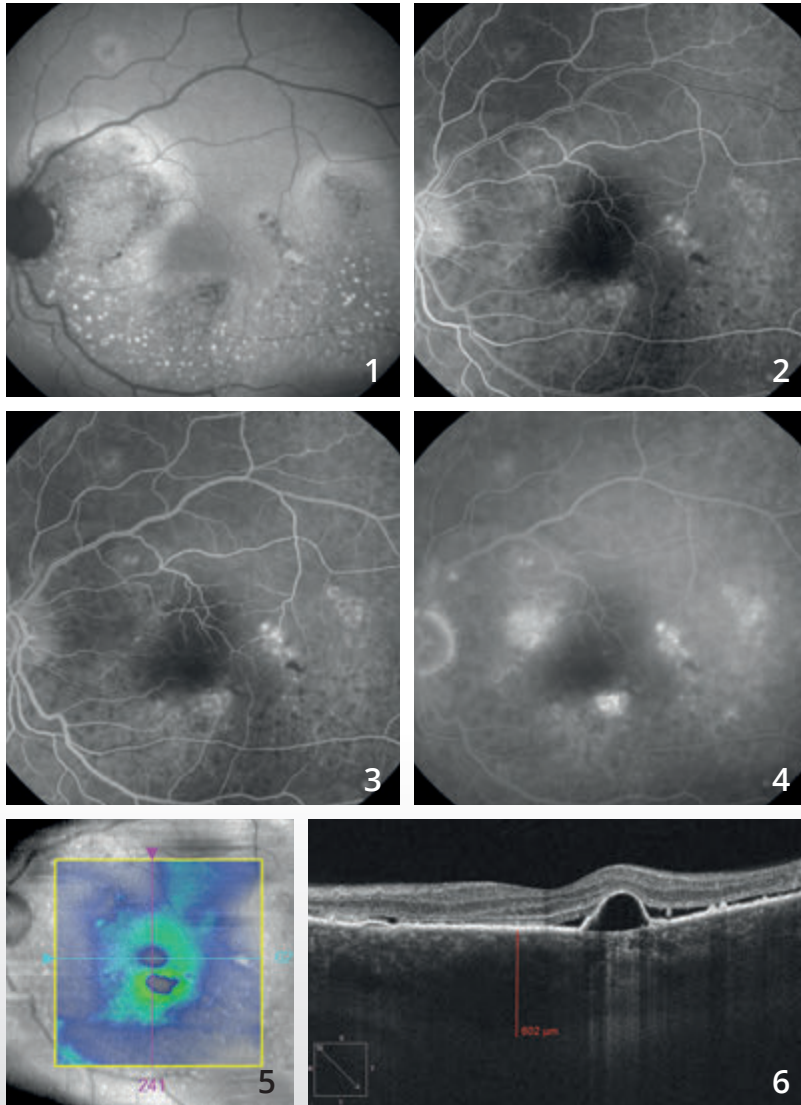
L'OCT B-scan (5) confirme l'existence d'une bulle de décollement séreux. La choroïde est épaisse, mesurée à 522 μm .



L'OCT-Angiographie a été réalisée immédiatement avant (A) et immédiatement après la photocoagulation du point de fuite (B). On observe une choriocapillaire inhomogène en nasal supérieur de la macula. Après traitement, la cicatrice laser donne lieu à une image sombre très localisée (flèche rouge).



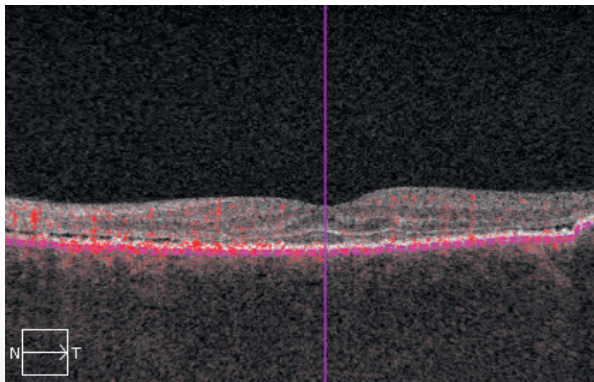
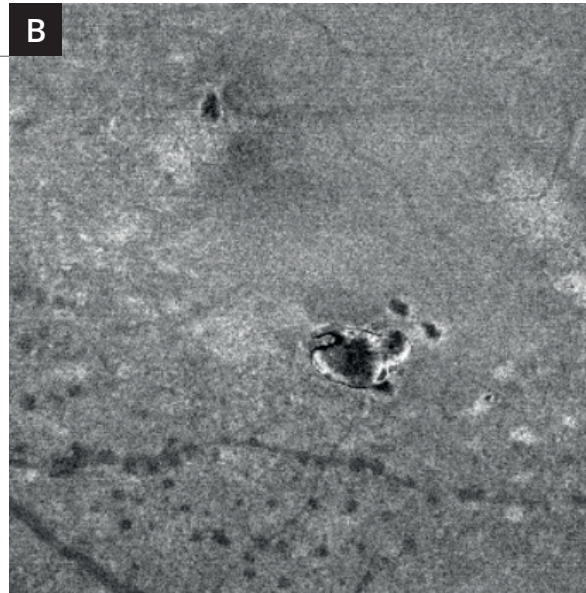

CHORIO-RÉTINOPATHIE SÉREUSE CENTRALE CHRONIQUE (ÉPITHÉLIOPATHIE RÉTINIENNE DIFFUSE)



Cliché en autofluorescence (1) montrant un aspect très inhomogène de l'épithélium pigmentaire avec des zones hypo-autofluorescentes. On note également des petites taches hyper-autofluorescentes pouvant correspondre à des débris de photo-récepteurs témoignant alors de l'aspect chronique d'un décollement séreux.

Sur la séquence angiographique à la fluorescéine (2,3,4), on note plusieurs points de fuite inhomogènes autour de la macula.

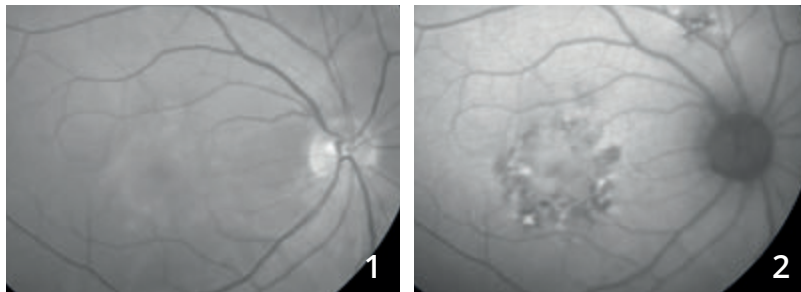
La cartographie de l'OCT (5) est paradoxalement peu perturbée. En revanche, **la coupe B-scan (6)** passant par la macula confirme l'existence de zones de soulèvement de l'épithélium pigmentaire associées à un décollement séreux rétinien.



L'OCT-Angiographie (A) montre, comme souvent dans les chorio-rétinopathies séreuses chroniques, un aspect très irrégulier de la choriocapillaire. Cet aspect pourrait correspondre à une trop bonne visualisation de certains vaisseaux de la choroïde.

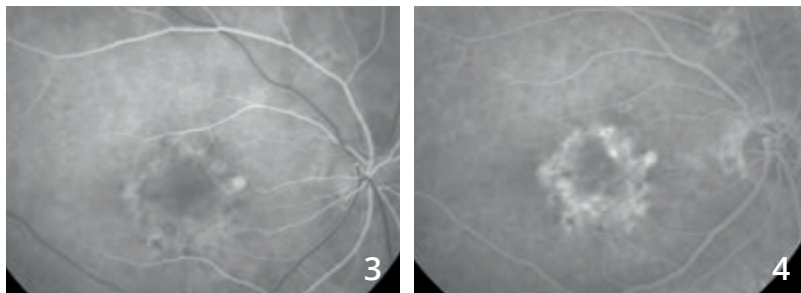
L'OCT en face (B) correspondant montre bien le décollement de l'épithélium pigmenté hypo-réfléctif.

CHORIO-RÉTINOPATHIE SÉREUSE CENTRALE COMPLIQUÉE DE NÉOVASCULARISATION CHOROÏDIENNE



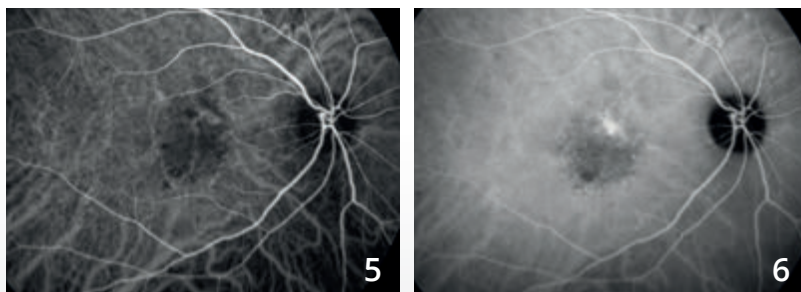
Cliché en lumière verte (1) : altération du reflet maculaire.

Cliché en autofluorescence (2) : altérations pigmentaires.

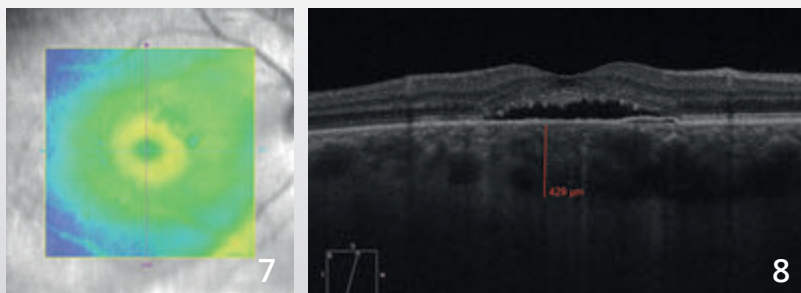


Angiographie à la fluorescéine (3,4) : la séquence angiographique montre une fluorescence très inhomogène de la région maculaire.

Noter également une zone hyper-fluorescente au voisinage des vaisseaux temporaux supérieurs.

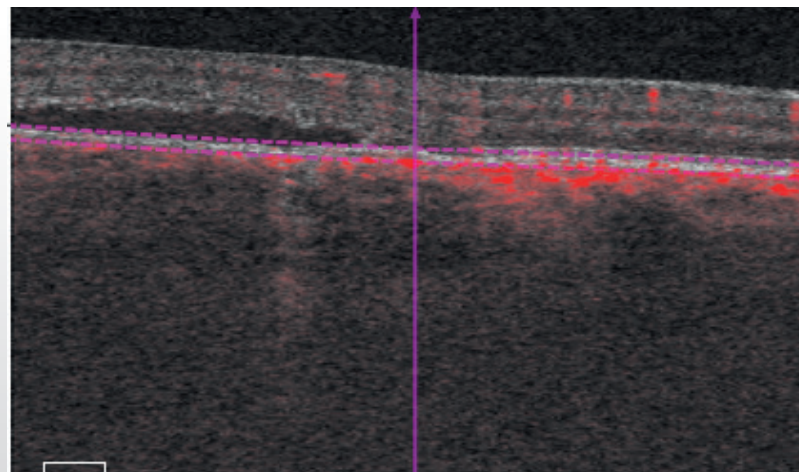
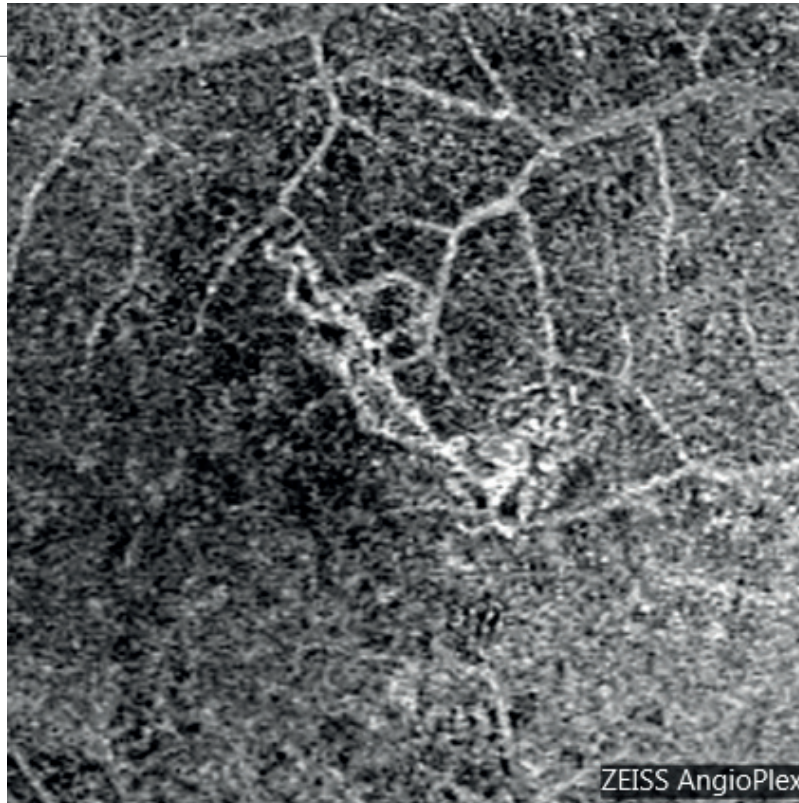

Angiographie au vert d'indocyanine (5,6) : on note une dilatation des vaisseaux choroïdiens associée à une fluorescence inhomogène tardive.



OCT : la cartographie (7) et la coupe horizontale B-scan (8)

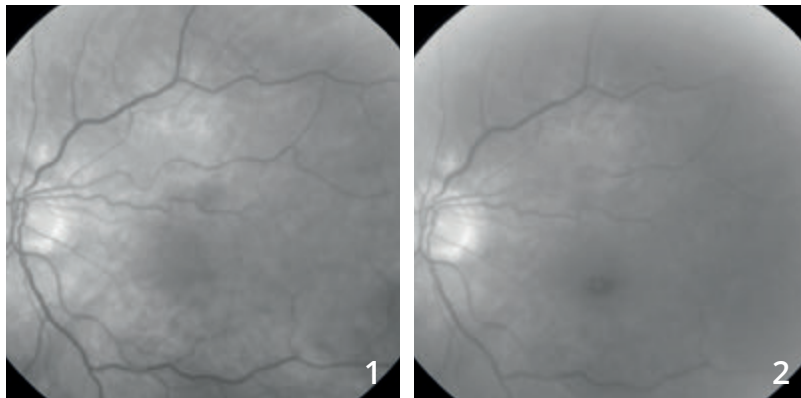
passant par la macula montrent un soulèvement de la rétine centrale, associé à une élévation des photo-récepteurs et à une choroïde épaisse.



OCT-Angiographie :

coupe située au niveau du plan de l'épithélium pigmentaire. L'examen révèle l'existence d'une néovascularisation choroïdienne sous-jacente.

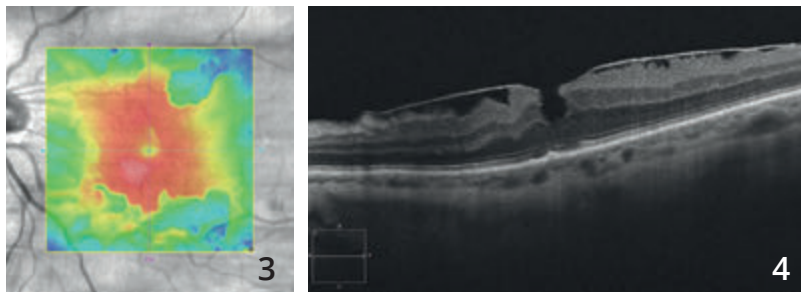
MEMBRANE ÉPI-RÉTINIENNE MACULAIRE



Femme de 73 ans.

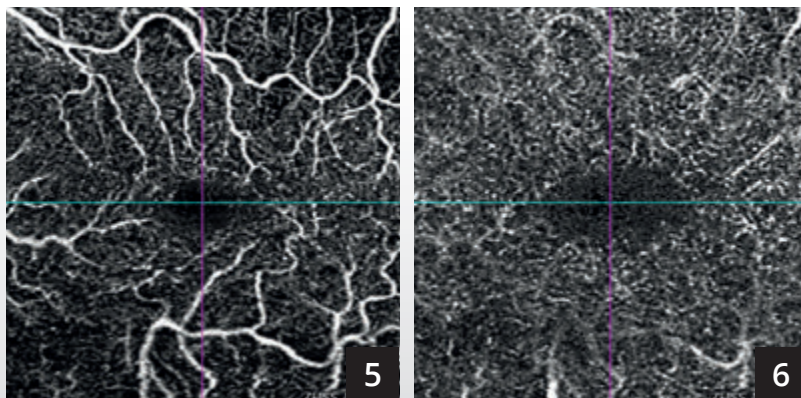
Le cliché anérythro (1) ne montre pas la membrane de façon évidente. On observe un certain degré de tortuosité du vaisseau supéro-maculaire.

Le cliché en lumière bleue (2) ne montre qu'une simple modification du reflet maculaire.

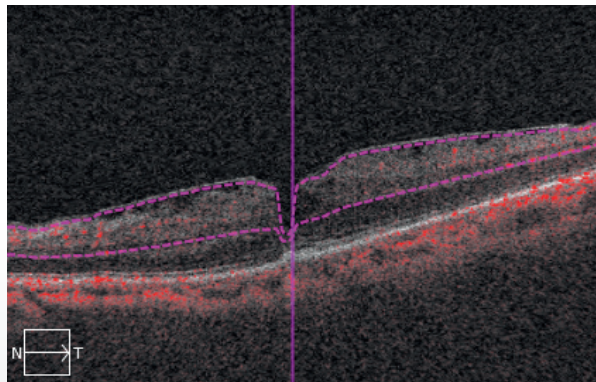
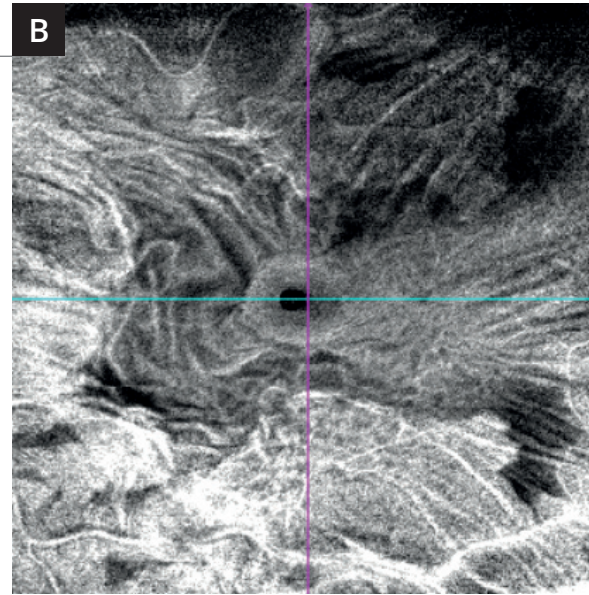
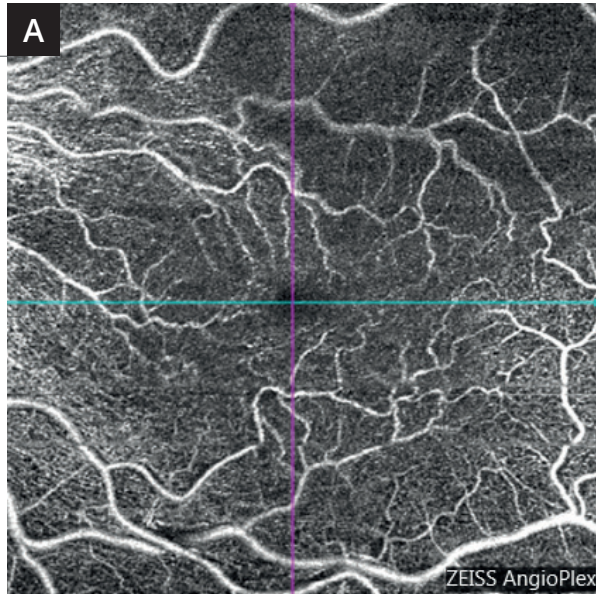


Cartographie de l'OCT (3) montrant un épaissement irrégulier de la macula correspondant aux forces de traction de la membrane.

OCT B-scan (4) : La membrane épi-maculaire est visible sous la forme d'une ligne hyper-réfléctive à la surface de la rétine responsable d'un épaissement rétinien avec aspect de pseudo-trou central.



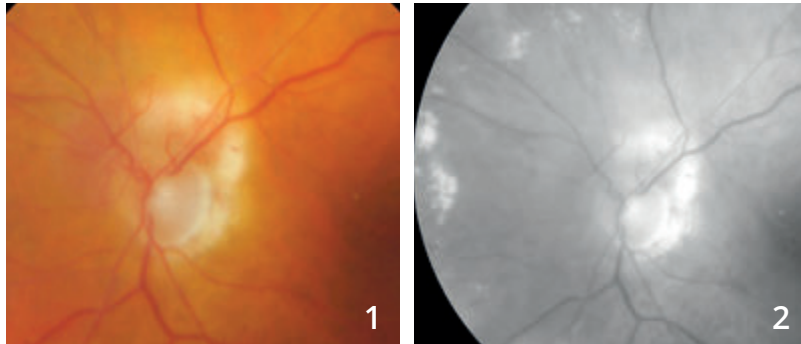
L'OCT-Angiographie en 3 mm réalisé au niveau des plans capillaires superficiel (5) et profond (6) montre essentiellement une tortuosité des réseaux vasculaires superficiels.



L'analyse OCT-Angiographie en 6 millimètres (A) permet une comparaison avec l'OCT en face (B) distinguant la tortuosité des éléments vasculaires d'une part et la membrane épi-rétinienne d'autre part.

En OCT en face (B), l'image est spectaculaire mettant en évidence les plis de la rétine ainsi qu'une image de pseudo-trou central.

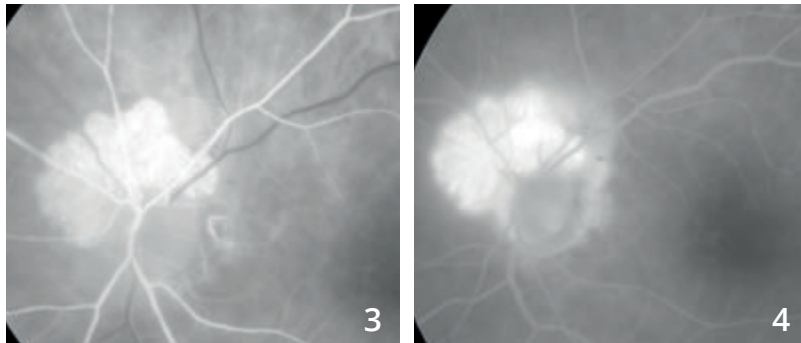
ANGIOME RÉTINIEN PARA-PAPILLAIRE



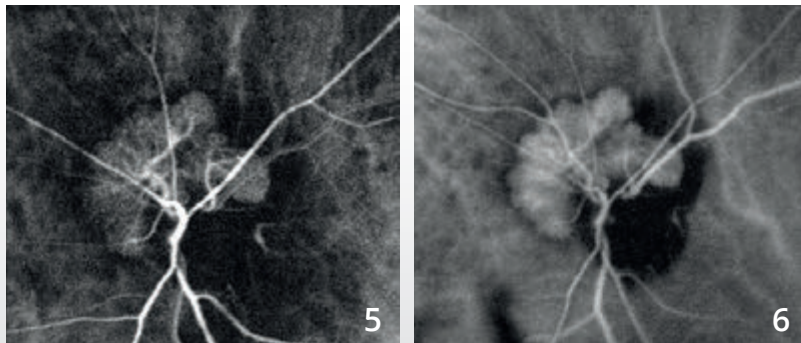
Femme de 88 ans.

Sur le cliché en couleur (1), on observe un aspect blanchâtre supéro-papillaire.

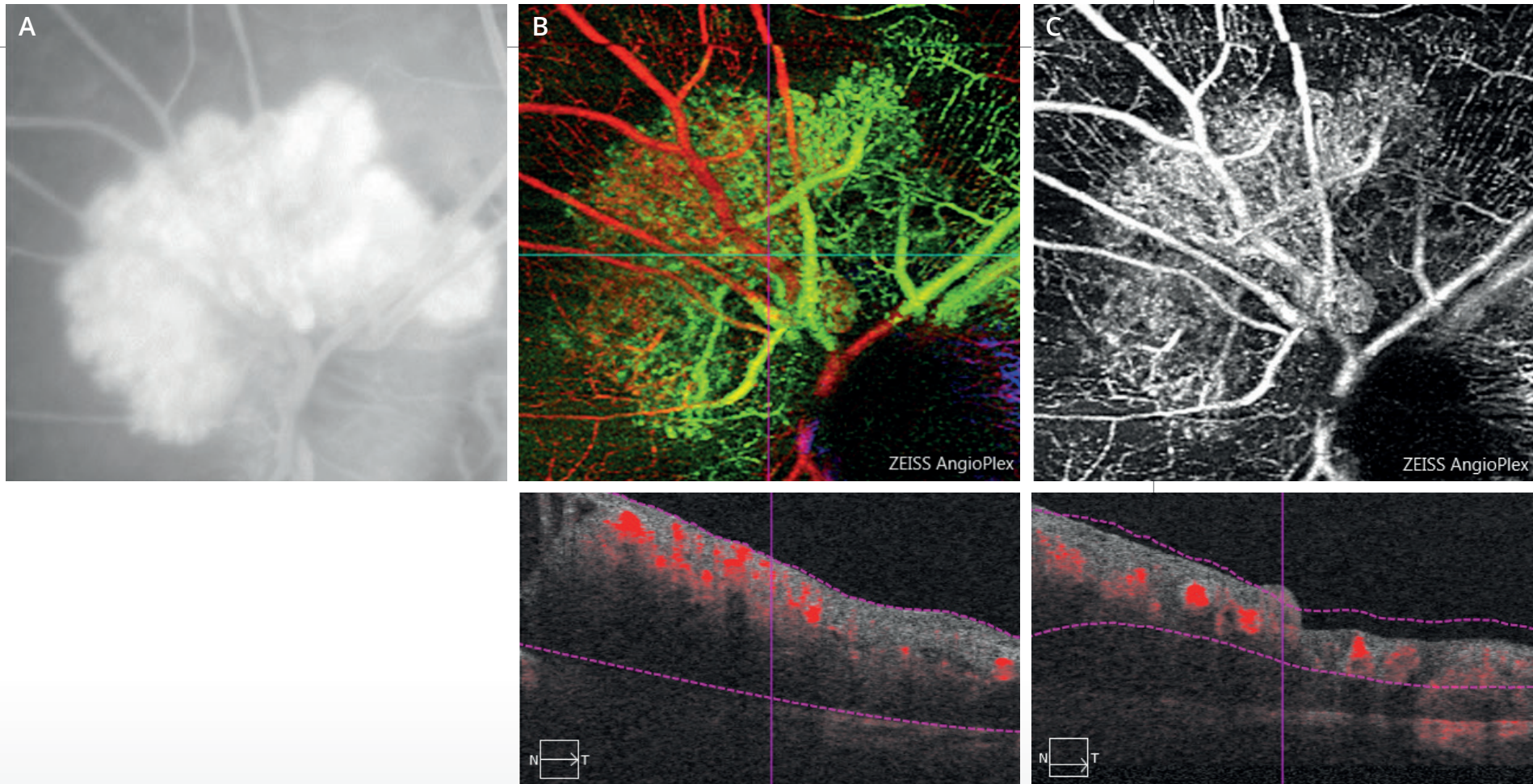
Le cliché anérythro (2) a été discrètement décentré pour mieux voir les exsudats développés à la partie nasale du fond d'œil.



L'angiographie à la fluorescéine (3,4) montre l'existence d'un angiome para-papillaire qui se remplit très rapidement.



L'angiographie au vert d'indocyanine (5,6) confirme la présence de l'angiome rétinien qui se remplit très rapidement dans le temps artériel rétinien avec des veines de drainage apparaissant presque immédiatement.

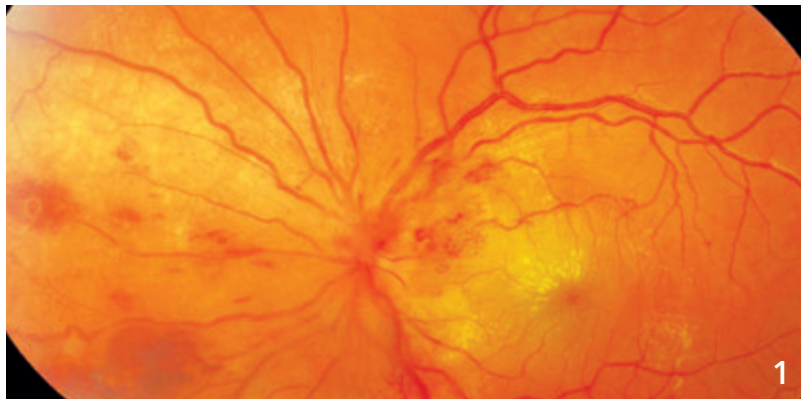


A - Image de l'angiome rétinien avec diffusion tardive du colorant à l'angiographie à la fluorescéine

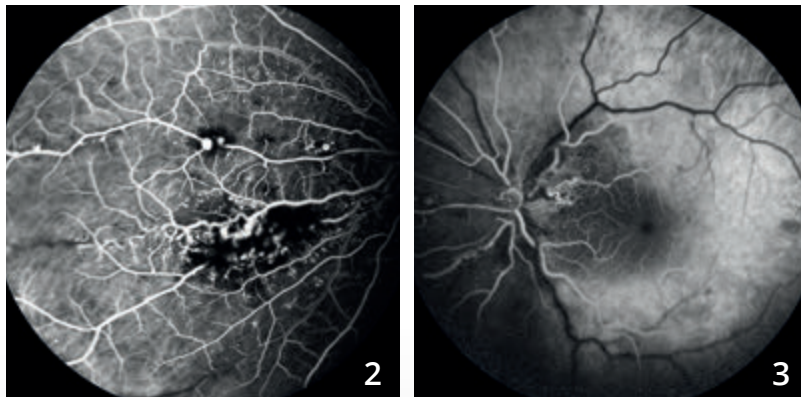
B - La superposition en pseudo-couleurs des images obtenues en OCT-Angiographie permet de visualiser l'angiome sous la forme d'une lésion bien délimitée juxta-papillaire situé au-dessous du plan des vaisseaux rétiniens.

C - La coupe réalisée au niveau du plan capillaire superficiel montre l'angiome sur lequel le réseau vasculaire se superpose. Il est à noter que les notions de diffusions de colorant n'existent plus en OCT-Angiographie.

MALADIE DE COATS

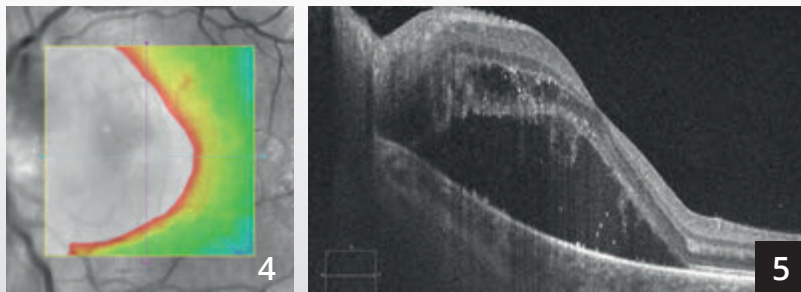


Montage couleur centré sur la papille (1) : exsudats maculaires, hémorragies et dilatations capillaires.



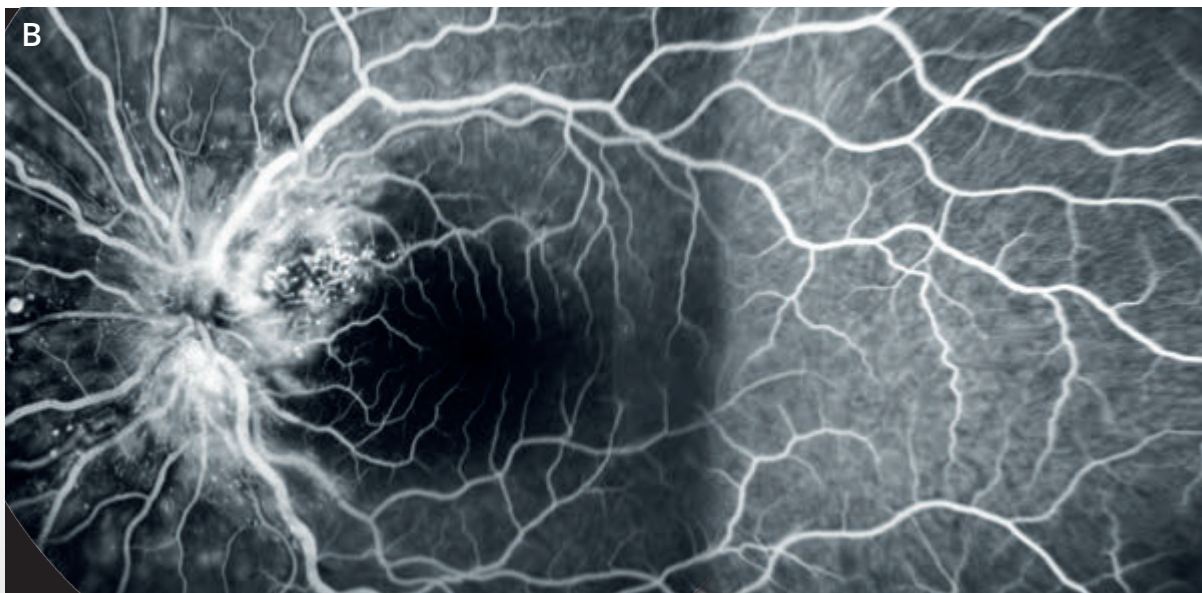
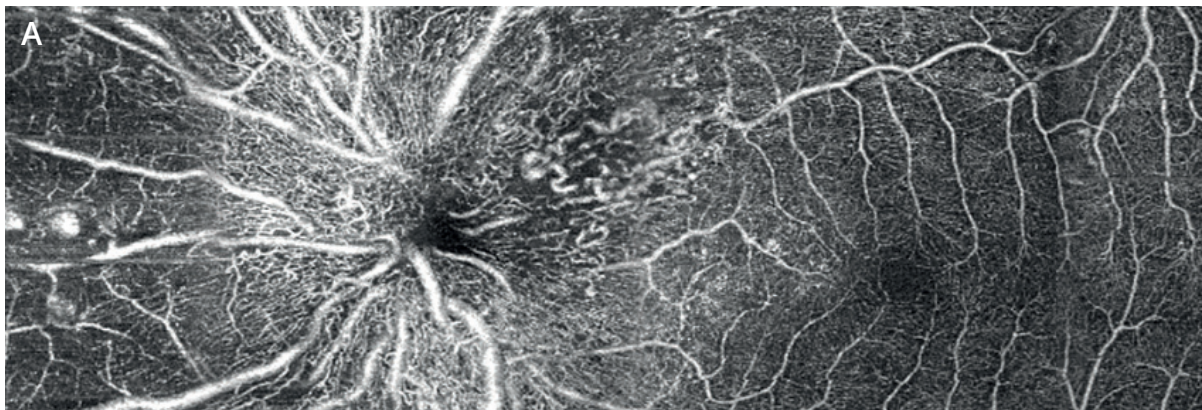
Angiographie à la fluorescéine (2,3) : les anomalies vasculaires sont mieux analysées.

On observe des dilatations sur la paroi des gros vaisseaux ainsi qu'au niveau des capillaires. Les hémorragies réalisent un masquage des lésions.



La cartographie OCT (4) est très perturbée.

La coupe B-scan horizontale passant par la macula **(5)** montre un décollement séreux rétinien associé à un œdème intra-rétinien.

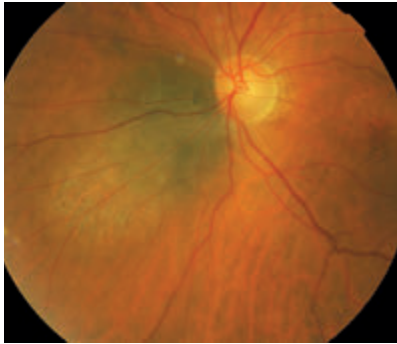

Comparaison entre
**l'OCT-Angiographie
(montage A) et
l'angiographie
à la fluorescéine
(montage B).**

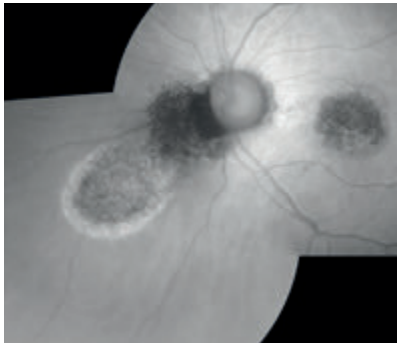
On note une excellente
corrélation des deux
examens pour la
localisation de certaines
dilatations capillaires,
mais pas de toutes. La
tortuosité des capillaires
rétiniens est mieux
mise en évidence sur
l'OCT-Angiographie.
Les microanévrismes
sont mieux visibles
en angiographie à la
fluorescéine.




NÆVUS CHOROÏDIEN



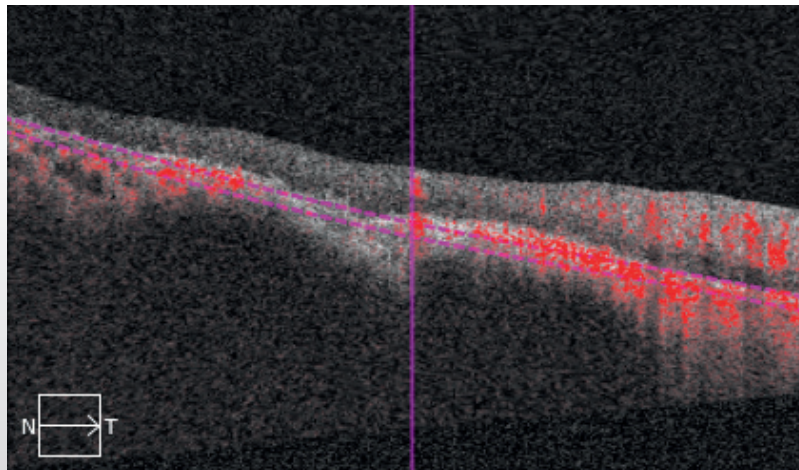

Cliché en couleur montrant un nævus développé à la partie nasale de la papille.



En autofluorescence, la lésion est sombre. Elle est entourée d'une zone hyper-autofluorescente pouvant correspondre à une zone de diffusion.



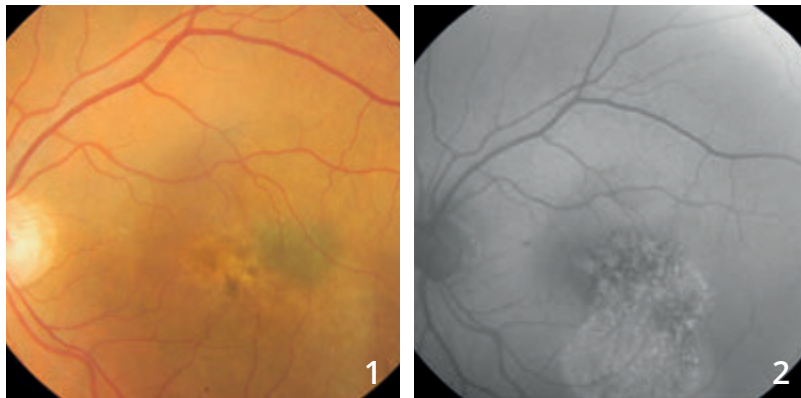
L'angiographie à la fluorescéine confirme l'existence d'une fluorescence inhomogène à distance de la tumeur.



OCT-Angiographie :

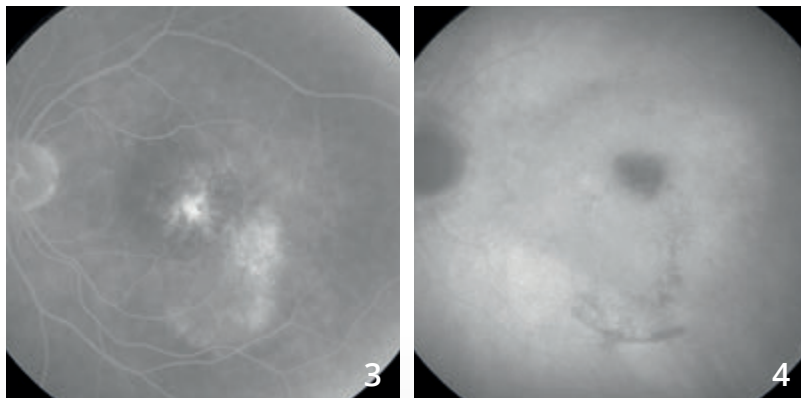
On note une image assez sombre au niveau des coupes passant par la choriocapillaire correspondant à la raréfaction de celle-ci. On distingue des ramifications vasculaires à l'intérieur de la lésion.

LÉSION PIGMENTÉE SUSPECTE



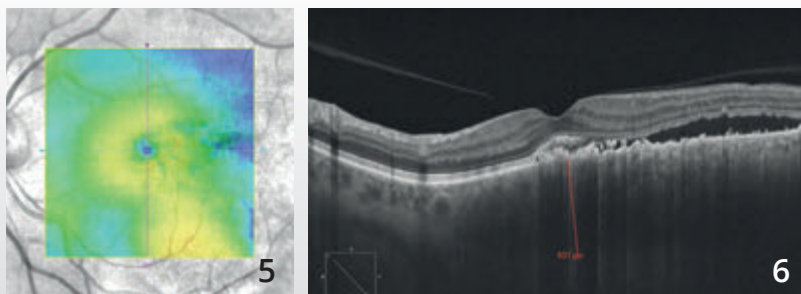
Cliché couleur (1) montrant une lésion grisâtre temporo-maculaire associée à une coulée blanchâtre pouvant correspondre à un décollement séreux rétinien.

Le cliché en autofluorescence (2) montre une image inhomogène sombre centrale associée à une hyper-autofluorescence inférieure pouvant témoigner d'un décollement séreux chronique.



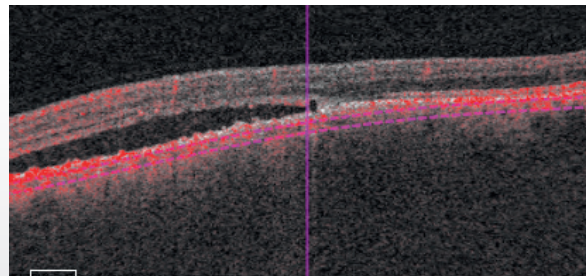


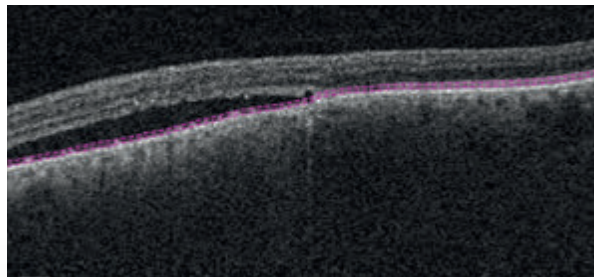
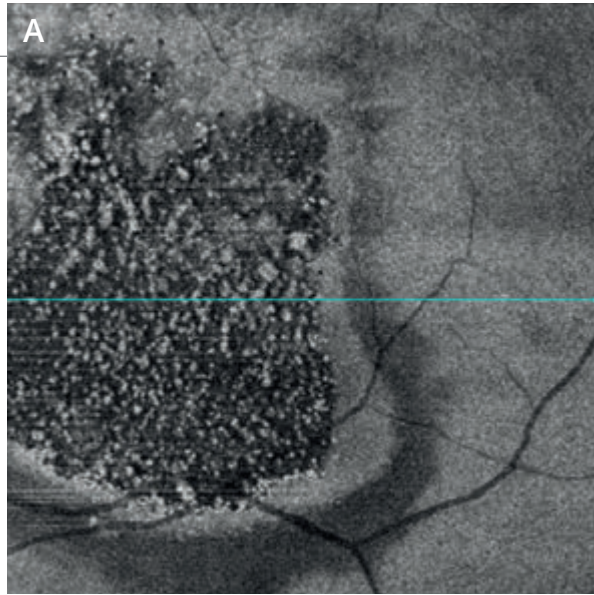
Le temps tardif de l'angiographie à la fluorescéine (3) confirme l'existence d'une fluorescence inhomogène au sein de la tumeur associée au remplissage d'un décollement séreux, inféro-maculaire.

Le temps tardif de l'angiographie au vert d'indocyanine (4) montre une image sombre, centrale, correspondant au nœvus. Il ne semble pas exister de vascularisation propre.



La cartographie de l'OCT (5) montre un soulèvement temporel.

La coupe B-scan passant à ce niveau (6) confirme l'existence d'un décollement séreux. La tumeur mesure plus de 600 microns sur l'EDI-OCT.



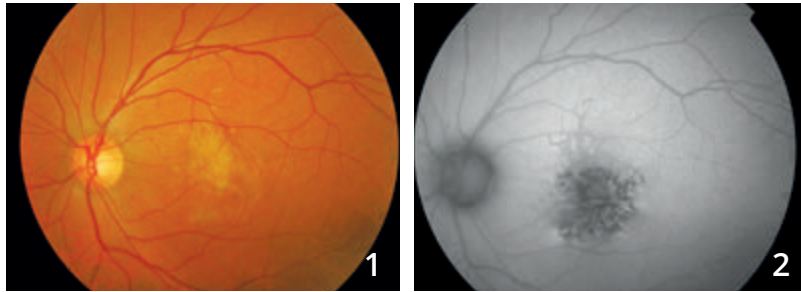OCT en face et OCT-Angiographie avec des coupes réalisées au niveau de la tumeur :

A - L'OCT en face confirme l'existence d'altérations de l'épithélium pigmentaire et l'existence de petites taches blanches hyper-réfléctives pouvant correspondre à des débris de photo-récepteurs, témoignant alors de l'évolution relativement prolongée du décollement séreux.

B - L'OCT-Angiographie (montage) montre un aspect inhomogène de la choriocapillaire avec une dilatation de certains vaisseaux et une irrégularité de calibre. Dans le cas présent, **l'échographie B** a conclu à un simple nœvus compliqué de diffusions sans signe de malignité.

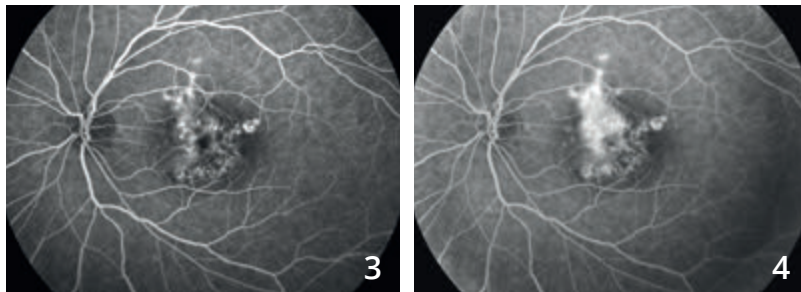


DÉGÉNÉRESCENCE MACULAIRE LIÉE À UN PHOTO-TRAUMATISME

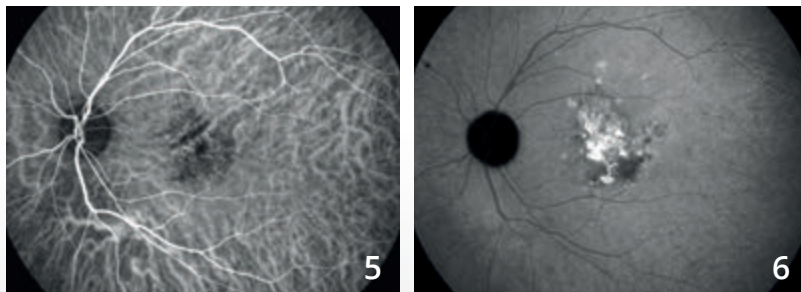


Cliché couleur (1) : aspect blanchâtre de la rétine centrale.

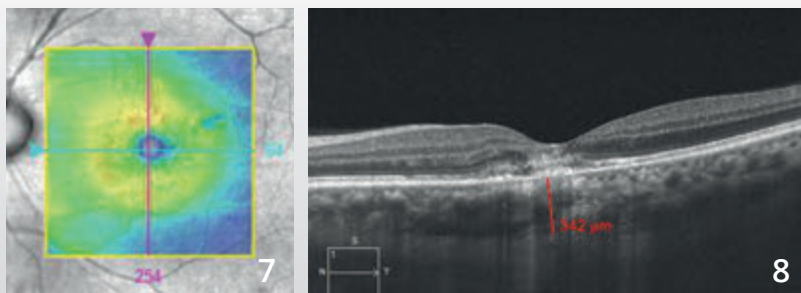
En autofluorescence (2), on observe des altérations importantes de l'épithélium pigmentaire donnant une image très sombre.



Séquence angiographique à la fluorescéine (3,4) : fluorescence très inhomogène de la macula avec des diffusions de colorant et un aspect d'hypo-fluorescence atrophique en para-central.

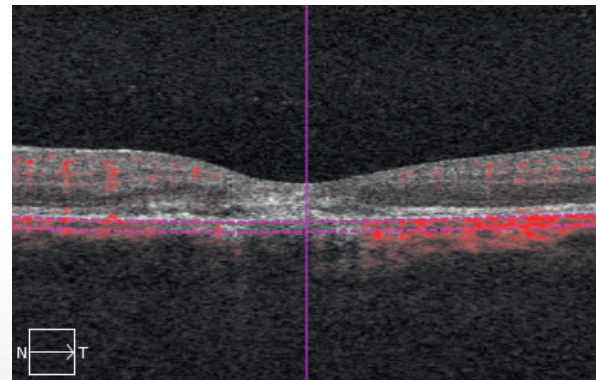
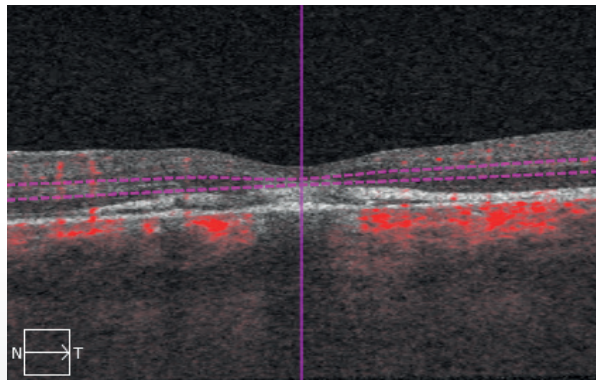
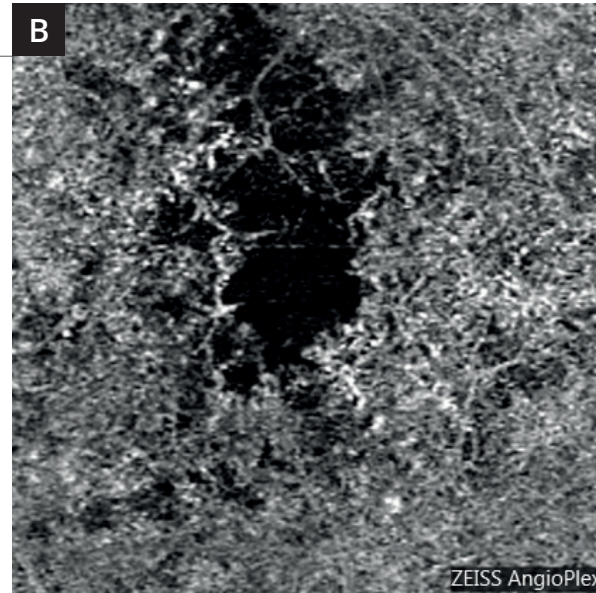
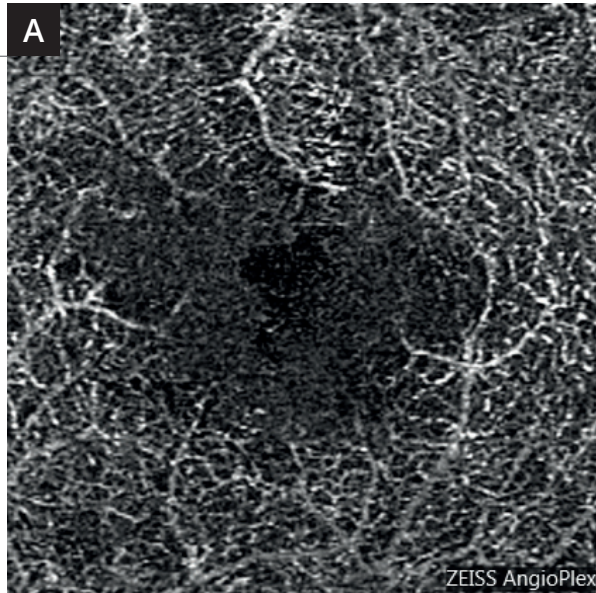


Angiographie au vert d'indocyanine (5,6) montrant une coloration tardive de la macula.



La cartographie de l'OCT (7) est proche de la normale.

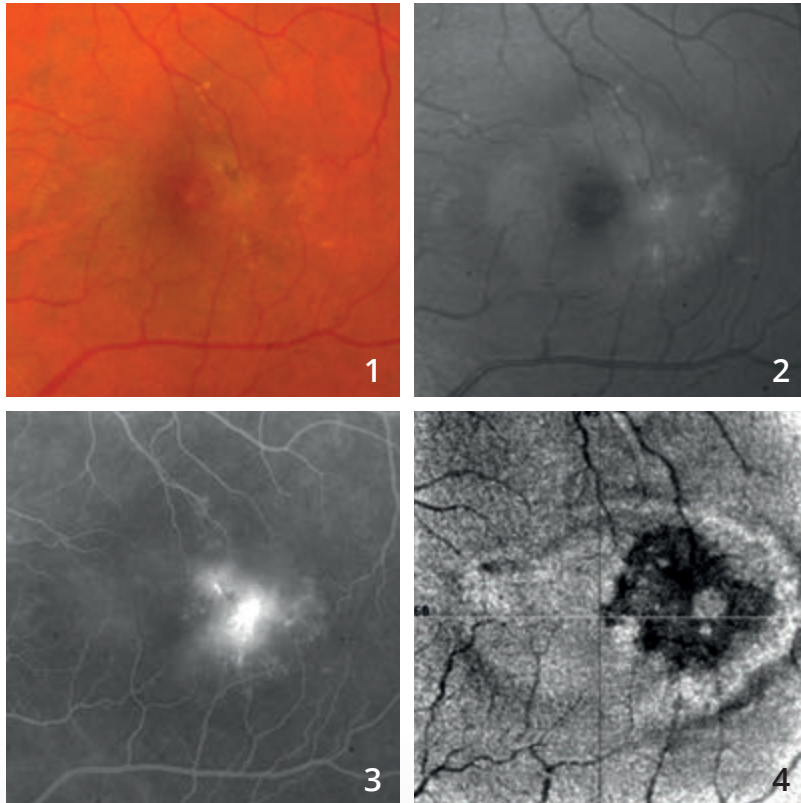
On observe sur **la coupe B-scan (8)** passant par la macula un aspect hyper-réfléctif de la rétine profonde.



L'OCT-Angiographie réalisé au niveau de la rétine profonde (A) montre des anomalies du lit capillaire rétinien profond.

Les coupes réalisées au niveau de la choroïde (B) montrent un aspect de disparition localisée de la circulation choroïdienne et de la choriocapillaire. Le photo-traumatisme était lié à l'observation du soleil dans un télescope.

TÉLANGIECTASIES MACULAIRES DE TYPE 2

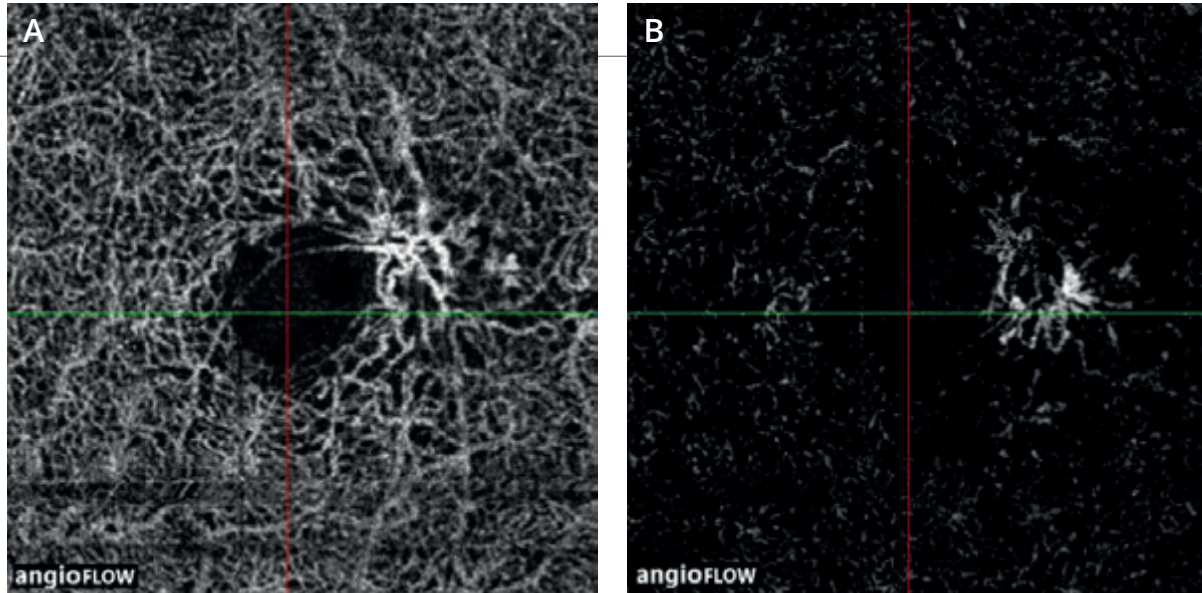


Cliché couleur (1) : aspect blanchâtre de la macula.

Cliché en lumière bleue (2) : l'ovale grisâtre est très évocateur du diagnostic de télangiectasies maculaires de type 2.

L'angiographie à la fluorescéine (3) montre des diffusions maculaires temporales en croissant, également typiques du diagnostic.

L'OCT en face (4) montre l'hétérogénéité de ce territoire.



L'OCT-Angiographie

réalisée avec des coupes en rétine superficielle (**A**) et profonde (**B**) montre le réseau de malformations capillaires typiques des télangiectasies maculaires de type 2

BIBLIOGRAPHIE CHOISIE ET COMMENTÉE

I. Néovascularisations choroïdiennes

DMLA : diagnostic de la néovascularisation choroïdienne

Jia Y, Bailey ST, Wilson DJ, *et al.* Quantitative optical coherence tomography angiography of choroidal neovascularization in age-related macular degeneration. *Ophthalmology*. 2014 Jul;121(7):1435-44.

Diagnostic des néovaisseaux choroïdiens. L'OCT-Angiographie est un examen performant pour la visualisation des néovaisseaux, la mesure de la surface néovasculaire et du flux. Il permet une analyse structurale précise des néovaisseaux choroïdiens.

de Carlo TE, Bonini Filho MA, Chin AT, *et al.* Spectral Domain Optical Coherence tomography angiography of choroidal neovascularization. *Ophthalmology*. 2015 Jun; 122(6):1228-38.

Diagnostic des néovaisseaux choroïdiens. L'OCT-Angiographie est un examen qui offre une bonne sensibilité et spécificité pour la détection des néovaisseaux choroïdiens comparé à l'angiographie à la fluorescéine.

Novais EA, Adhi M, Moulton EM, *et al.* Choroidal neovascularization analyzed on ultrahigh-speed swept-source optical coherence tomography angiography compared to spectral-domain optical coherence tomography angiography. *Am J Ophthalmol*. 2016 Apr;164:80-8.

Néovaisseaux choroïdiens : la comparaison du Spectral Domain OCT-Angiographe (SD OCT-A) et du Swept Source OCT-Angiographe (SS OCT-A) suggère une supériorité du SS OCT-Angiographe pour la précision de mesure de la surface néovasculaire (la surface serait sous-évaluée en SD OCT-A)

Moult E, Choi W, Waheed NK, *et al.* Ultrahigh-speed swept-source OCT angiography in exudative AMD. *Ophthalmic Surg Lasers Imaging Retina*. 2014 Nov-Dec;45(6):496-505.

DMLA exsudative. Comparaison en OCT-Angiographie des altérations rétinienne et de la choriocapillaire chez des patients atteints de DMLA exsudative et chez des patients sains.

DMLA : Néovascularisation visible ou de type II

El Ameen A, Cohen SY, Semoun O, *et al.* Type 2 neovascularization secondary to age-related macular degeneration imaged by optical coherence tomography angiography.

Retina. 2015 Nov; 35(11): 2212-8.

Néovascularisation visible. Description des néovaisseaux de type II: en forme de méduse ou de glomérule. Très bonne sensibilité de l'OCT-Angiographie pour leur détection.

Kuehlewein L, Sadda SR, Sarraf D. OCT angiography and sequential quantitative analysis of type 2 neovascularization after ranibizumab therapy. *Eye*. 2015 Jul;29(7):932-5.

Néovascularisation visible. Evolution de la taille et de la densité (mesures quantitatives) des néovaisseaux visibles traités par un anti-VEGF en OCT-Angiographie.

BIBLIOGRAPHIE CHOISIE ET COMMENTÉE (Suite)

DMLA : Néovascularisation occulte ou de type I

Roisman L, Zhang Q, Wang RK, *et al.* Optical coherence tomography angiography of asymptomatic neovascularization in intermediate age-related macular degeneration. *Ophthalmology*. 2016 Feb 12.

Néovaisseau occultes : l'OCT-Angiographie permet la détection précoce de néovaisseaux occultes asymptomatiques et non exsudatifs.

Palejawa NV, Jia Y, Gao SS, *et al.* Detection of nonexudative choroidal neovascularization in age-related macular degeneration with optical coherence tomography angiography. *Retina* 2015 Nov; 35(11): 2204-11.

Néovaisseaux occultes quiescents. Ils peuvent être détectés en OCT-Angiographie à un stade non symptomatique et non exsudatif.

McClintic SM, Kim DY, Fingler J, *et al.* Detection of pigment epithelial detachment vascularization in age-related macular degeneration using phase-variance OCT angiography. *Clin Ophthalmol*. 2015 Jul 15;9:1299-305.

Décollements de l'épithélium pigmentaire : L'OCT-Angiographie combinée à l'analyse en SD-OCT augmente les chances de détection des néovaisseaux en cas de décollement de l'épithélium pigmentaire.

Kuehlewein L, Bansal M, Lenis TL, *et al.* Optical coherence tomography angiography of type 1 neovascularization in age-related macular degeneration. *Am J Ophthalmol*. 2015 Oct;160(4):739-48.

Néovaisseaux occultes. L'OCT-Angiographie permet une analyse structurelle précise des néovaisseaux de type 1 (occultes). L'observation de leur évolution sous traitement guide les décisions thérapeutiques.

DMLA : Néovascularisation de type III ou anastomoses rétino-choroïdiennes

Miere A, Querques G, Semoun O, *et al.* Optical coherence tomography angiography in early type 3 neovascularization. *Retina*. 2015 Nov;35(11): 2236-41.

Anastomoses chorio-rétiniennes. Elles apparaissent en OCT-Angiographie sans forme d'un réseau bien délimité avec flux élevé proliférant dans la rétine externe.

Vasculopathie polypoïdale

Srouf M, Querques G, Semoun O, *et al.* Optical coherence tomography angiography characteristics of polypoidal choroidal vasculopathy. *Br J Ophthalmol*. 2016 Feb 2.

L'OCT-Angiographie met en évidence les différentes structures dans la vasculopathie polypoïdale : le lacis néovasculaire au sein duquel on individualise une lésion arrondie avec un faible flux correspondant au polype.

Srouf M, Querques G, Souied EH. Optical coherence tomography angiography of idiopathic polypoidal choroidal vasculopathy. *Dev Ophthalmol*. 2016;56:71-6.

Les polypes peuvent être visualisés en OCT-Angiographie et apparaissent le plus souvent comme une structure arrondie avec un faible flux comparée au réseau vasculaire environnant.

Inoue M, Balaratnasingam C, Freund KB. Optical coherence tomography angiography of polypoidal choroidal vasculopathy and polypoidal choroidal neovascularization. *Retina*. 2015 Nov;35(11):2265-74.

L'OCT-Angiographie rend possible la détection des polypes dans la plupart des cas mais la sensibilité reste inférieure à la détection en angiographie en ICG.

BIBLIOGRAPHIE CHOISIE ET COMMENTÉE (Suite)

DMLA : Néovascularisation cicatricielle fibrosée

Miere A, Semoun O, Cohen SY, *et al.* Optical coherence tomography angiography features of subretinal fibrosis in age-related macular degeneration. *Retina*. 2015 Nov 35(11): 2275-84.

Néovaisseaux choroïdiens fibrosés. Mise en évidence d'un réseau vasculaire perfusé au sein de la fibrose associé à des modifications des couches rétinienne externes et de la choriocapillaire au contact de la fibrose.

DMLA : Néovascularisation traitée par anti-VEGF

Spaide RF. Optical coherence tomography angiography signs of vascular abnormalization with antiangiogenic therapy for choroidal neovascularization. *Am J Ophthalmol* 2015 Jul; 160(1): 6-16.

Néovaisseaux choroïdiens traités par anti-VEGF. Remaniements vasculaires sous traitement anti angiogénique mais absence de «normalisation».

Coscas G, Lupidi M, Coscas F, *et al.* Optical coherence tomography angiography during follow-up: qualitative and quantitative analysis of mixed type I and II choroidal neovascularization after vascular endothelial growth factor trap therapy. *Ophthalmic Res*. 2015;54(2):57-63

Néovaisseaux choroïdiens traités par anti-VEGF. Au cours du suivi, l'OCT-Angiographie permet d'évaluer quantitativement et qualitativement l'évolution de la néovascularisation et guide les décisions thérapeutiques.

Lumbroso B, Rispoli M, Savastano MC. Longitudinal optical coherence tomography angiography study of type 2 naive choroidal neovascularization early response after treatment. *Retina*. 2015 Nov; 35(11): 2242-51.

Néovaisseaux choroïdiens traités par anti-VEGF. L'OCT-Angiographie permet de suivre l'évolution morphologique de la membrane néovasculaire au cours du traitement par anti-VEGF (taille du néovaisseau, densité, et flux).

Muakkassa NW, Chin AT, de Carlo T, *et al.* Characterizing the effect of anti-vascular endothelial growth factor therapy on treatment-naïve choroidal neovascularization using optical coherence tomography angiography. *Retina*. 2015 Nov;35(11):2252-9

Néovaisseaux choroïdiens traités par anti-VEGF. L'OCT-Angiographie permet de monitorer la réponse thérapeutique en effectuant des mesures quantitatives des membranes néovasculaires (mesure du plus grand diamètre linéaire et de la surface du néovaisseau).

Dansingani KK, Freund KB. Optical coherence tomography angiography reveals mature, tangled vascular networks in eyes with neovascular age-related macular degeneration showing resistance to geographic atrophy. *Ophthalmic Surg Lasers Imaging Retina*. 2015 Oct;46(9):907-12.

Néovaisseaux choroïdiens résistants aux anti-VEGF: l'analyse en OCT-Angiographie des patients traités au long cours par anti-VEGF montre une corrélation entre l'aspect mature des néovaisseaux et l'absence de développement d'atrophie.

BIBLIOGRAPHIE CHOISIE ET COMMENTÉE (Suite)

Néovascularisation choroidienne compliquant la myopie pathologique

Querques G, Corvi F, Querques L, *et al.* Optical coherence tomography angiography of choroidal neovascularization secondary to pathologic myopia. *Dev Ophthalmol.* 2016;56:101-6.

Néovaisseaux myopiques. L'OCT-Angiographie est un outil pour la détection des néovaisseaux compliquant la myopie forte mais nécessite d'être intégré au bilan d'imagerie multimodale (angiographie à la fluorescéine et SD-OCT).

Néovascularisation choroidienne d'origine inflammatoires

de Carlo TE, Bonini Filho MA, Adhi M, Duker JS. Retinal and choroidal vasculature in birdshot chorioretinopathy analysed using spectral domain optical coherence tomography angiography. *Retina* 2015 Nov; 35(11):2392-9.

Anomalies vasculaires réiniennes et choroïdiennes diffuses observées en OCT-Angiographie dans la chorioretinopathie de Birdshot.

II. Œdèmes et Ischémies

Rétinopathie diabétique et œdème maculaire diabétique

Ishibazawa A, Nagaoka T, Takahashi A, *et al.* Optical coherence tomography angiography in diabetic retinopathy: a prospective pilot study. *Am J Ophthalmol.* 2015 Jul;160(1):35-44.

Cette étude est une des premières descriptions des manifestations de la rétinopathie diabétique en OCT-Angiographie : microanévrismes, zones de non perfusion, analyse des plexus superficiels et profonds, néovaisseaux.

Couturier A, Mané V, Bonnin S, *et al.* Capillary plexus anomalies in diabetic retinopathy on optical coherence tomography angiography. *Retina.* 2015 Nov; 35(11):2384-91.

La capacité à détecter des microanévrismes est plus faible en OCT-Angiographie qu'en angiographie à la fluorescéine. Mais la capacité à évaluer la non perfusion capillaire est plus élevée en OCT-Angiographie.

de Carlo TE, Bonini Filho MA, Baumal CR, *et al.* Evaluation of preretinal neovascularization in proliferative diabetic retinopathy using optical coherence tomography angiography. *Ophthalmic Surg Lasers Imaging Retina.* 2016 Feb 1;47(2):115-9.

Etude confirmant la bonne visualisation des néovaisseaux (NV) pré-rétiens en OCT-Angiographie, et précisant le rapport entre ces NV et la rétine adjacente (siège de territoires de non perfusion et d'AMIR).

de Carlo TE, Chin AT, Joseph T, *et al.* Distinguishing diabetic macular edema from capillary nonperfusion using optical coherence tomography angiography. *Ophthalmic Surg Lasers Imaging Retina.* 2016 Feb 1;47(2):108-14.

En cas d'œdème maculaire diabétique, les logettes cystoïdes peuvent être différenciées en OCT-Angiographie des territoires de non perfusion capillaire.

BIBLIOGRAPHIE CHOISIE ET COMMENTÉE (Suite)

Hwang TS, Gao SS, Liu L, *et al.* Automated quantification of capillary nonperfusion using optical coherence tomography angiography in diabetic retinopathy. *JAMA Ophthalmol.* 2016 Jan 21:1-7.

Dans cette série de faible effectif, l'analyse de la non perfusion capillaire maculaire, utilisant une méthode automatisée en OCT-Angiographie, permet d'identifier de façon fiable les patients avec une rétinopathie diabétique.

Takase N, Nozaki M, Kato A, *et al.* Enlargement of foveal avascular zone in diabetic eyes evaluated by en face optical coherence tomography angiography. *Retina.* 2015 Nov; 35 (11):2377-83.

Cette étude suggère que les yeux des patients diabétiques présentent en OCT-Angiographie des anomalies de la microcirculation rétinienne avant même qu'une rétinopathie diabétique n'apparaisse. Cet examen pourrait être un outil pour détecter des anomalies circulatoires à un stade précoce.

Freiberg FJ, Pfau M, Wons J, *et al.* Optical coherence tomography angiography of the foveal avascular zone in diabetic retinopathy. *Graefes Arch Clin Exp Ophthalmol.* 2015 Sep 4.

Etude soulignant la désorganisation de la vascularisation entourant la zone avasculaire centrale avec présence d'altérations plus marquées au niveau du plexus capillaire profond.

Occlusions veineuses

Coscas F, Glacet-Bernard A, Miere A, *et al.* Optical coherence tomography angiography in retinal vein occlusion: evaluation of superficial and deep capillary plexa. *Am J Ophthalmol.* 2016 Jan;161:160-171.

Série de 54 patients présentant une occlusion veineuse, comparant les données de l'OCT-Angiographie à celles de l'OCT et de l'angiographie à la fluorescéine, et objectivant une atteinte plus marquée du plexus capillaire profond par rapport au plexus superficiel.

Sogawa K, Nagaoka T, Ishibazawa A, *et al.* En-face optical coherence tomography angiography of neovascularization elsewhere in hemicentral retinal vein occlusion. *Int Med Case Rep J.* 2015 Oct 23;8:263-6

Cas clinique soulignant que les caractéristiques des néovaisseaux compliquant une occlusion veineuse sont bien analysables en OCT-Angiographie du fait de l'absence de diffusion d'un produit de contraste.

Mastropasqua R, Di Antonio L, Di Staso S, *et al.* Optical coherence tomography angiography in retinal vascular diseases and choroidal neovascularization. *J Ophthalmol.* 2015;2015:343515.

L'OCT-Angiographie permet de bien visualiser les zones de non perfusion dans les occlusions de branches veineuses et artérielles.

Suzuki N, Hirano Y, Yoshida M, *et al.* Microvascular abnormalities on optical coherence tomography angiography in macular edema associated with branch retinal vein occlusion. *Am J Ophthalmol.* 2016 Jan;161:126-132.

Série de 28 patients. Les anomalies microvasculaires associées aux occlusions de branche veineuse (télangiectasies, zones de non perfusions, circulation collatérales et microanevrismes) sont aussi bien, voire mieux, visualisées en OCT-Angiographie qu'en angiographie à la fluorescéine.

Rispoli M, Savastano MC, Lumbroso B. Capillary network anomalies in branch retinal vein occlusion on optical coherence tomography angiography. *Retina.* 2015 Nov;35(11):2332-8.

Série de 10 cas d'occlusions de branche veineuse. L'analyse en OCT-Angiographie permet de détecter les anomalies capillaires dans la région fovéolaire (diminution de la densité capillaire, anomalies microvasculaires et congestions vasculaires) au sein des différents plexus.

Kashani AH, Lee SY, Moshfeghi A *et al.* Optical coherence tomography angiography of retinal venous occlusion. *Retina.* 2015 Nov;35(11):2323-31.

Série de 25 patients. L'OCT-Angiographie permet d'identifier les différentes anomalies observées au fond d'œil et en angiographie à la fluorescéine en cas d'occlusions veineuses.

BIBLIOGRAPHIE CHOISIE ET COMMENTÉE (Suite)

Occlusion artérielle

Philippakis E, Dupas B, Bonnin P, *et al.* Optical coherence tomography angiography shows deep capillary plexus hypoperfusion in incomplete central retinal artery occlusion. *Retin Cases Brief Rep.* 2015 Fall;9(4):333-8.

La réduction du flux au sein de l'artère affecte principalement le plexus capillaire profond.

Bonini Filho MA, Adhi M, de Carlo TE, *et al.* Optical coherence tomography angiography in retinal artery occlusion. *Retina.* 2015 Nov;35(11):2339-46.

Série de 7 patients. L'OCT permet en cas d'occlusions artérielles de caractériser l'évolution des flux vasculaires et préciser l'extension de l'ischémie maculaire.

III. Dégénérescences et atrophies

Lupidi M, Coscas G, Cagini C, Coscas F. Optical coherence tomography angiography of a choroidal neovascularization in adult-onset foveomacular vitelliform dystrophy: pearls and pitfalls. *Invest Ophthalmol Vis Sci.* 2015 Dec 1;56(13): 7638-45.

Dystrophie pseudo-vitelliforme. Intérêt de l'OCT-Angiographie pour le diagnostic des néovaisseaux choroidiens associés.

Querques G, Zambrowski O, Corvi F, *et al.* Optical coherence tomography angiography in adult-onset foveomacular vitelliform dystrophy. *Br J Ophthalmol.* 2016 Mar 7.

Dystrophie pseudo-vitelliforme : l'OCT-Angiographie met en évidence une raréfaction des plexus vasculaires superficiels et profonds et de la couche de la choriocapillaire et montre les éventuelles complications néovasculaires, difficiles à identifier en angiographie à la fluorescéine à cause d'un « effet masque » lié au dépôt de matériel.

BIBLIOGRAPHIE CHOISIE ET COMMENTÉE (Suite)

IV. Divers

CRSC, ERD et pachychoroïde

Costanzo E, Cohen SY, Miere A, *et al.* optical coherence tomography angiography in central serous chorioretinopathy. *J Ophthalmol.* 2015;2015:134783.

L'OCT-Angiographie identifie en cas de CRSC des zones sombres en regard du DSR, des spots sombres en regard des DEP et des anomalies de la vascularisation de la choroïde qui ne sont pas des néovaisseaux dans 1/3 des cas.

Quaranta-El Maftouhi M, El Maftouhi A, Eandi CM. Chronic central serous chorioretinopathy imaged by optical coherence tomographic angiography. *Am J Ophthalmol.* 2015 Sep;160(3):581-587.

12 patients analysés. L'OCT-Angiographie permet de mieux identifier la présence d'une néovascularisation que les autres méthodes d'imagerie.

de Carlo TE, Rosenblatt A, Goldstein M, *et al.* Vascularization of irregular retinal pigment epithelial detachments in chronic central serous chorioretinopathy evaluated with oct angiography. *Ophthalmic Surg Lasers Imaging Retina.* 2016 Feb 1;47(2):128-33.

L'OCT-Angiographie parvient à identifier des néovaisseaux associés à des soulèvements irréguliers de l'épithélium pigmentaire dans le cadre de CRSC chronique.

Dansingani KK, Balaratnasingam C, Klufas MA, *et al.* Optical coherence tomography angiography of shallow irregular pigment epithelial detachments in pachychoroid spectrum disease. *Am J Ophthalmol.* 2015 Dec;160(6):1243-1254.

22 yeux analysés ayant une association pachychoroïde- soulèvement de l'épithélium pigmentaire. L'OCT retrouve des néovaisseaux de type 1 dans 21/22 cas, fréquence sous-estimée par l'imagerie traditionnelle.

Bonini Filho MA, de Carlo TE, Ferrara D, *et al.* Association of choroidal neovascularization and central serous chorioretinopathy with optical coherence tomography angiography. *JAMA Ophthalmol.* 2015 Aug;133(8):899-906.

Dans cette série la sensibilité et la spécificité de l'OCT-Angiographie à détecter des néovaisseaux associés à une CRSC sont de 100 %

Télangiectasies maculaires idiopathiques

Gaudric A, Krivosic V, Tadayoni R. Outer retina capillary invasion and ellipsoid zone loss in macular telangiectasia type 2 imaged by optical coherence tomography angiography. *Retina.* 2015 Nov;35(11):2300-6.

L'OCT-Angiographie identifie des zones de prolifération capillaire dans la rétine externe en regard des zones d'interruption de l'ellipsoïde

Roisman L, Rosenfeld PJ. Optical coherence tomography angiography of macular telangiectasia Type 2. *Dev Ophthalmol.* 2016;56:146-58.

Etude documentant en OCT-Angiographie les différentes étapes évolutives des télangiectasies maculaires idiopathiques de type 2.

Chidambara L, Gadde SG, Yadav NK, *et al.* Characteristics and quantification of vascular changes in macular telangiectasia type 2 on optical coherence tomography angiography. *Br J Ophthalmol.* 2016 Jan 28

56 yeux analysés : diminution de la densité capillaire et développement d'anastomoses identifiés en OCT-Angiographie.

BIBLIOGRAPHIE CHOISIE ET COMMENTÉE (Suite)

Tumeurs

Maloca P, Gyger C, Hasler PW. A pilot study to image the vascular network of small melanocytic choroidal tumors with speckle noise-free 1050-nm swept source optical coherence tomography (OCT choroidal angiography). *Graefes Arch Clin Exp Ophthalmol*. 2016 Feb 4.

L'OCT-Angiographie peut aider à visualiser la vascularisation choroïdienne dans les cas de naevi et de mélanomes.

Enfin, pour en savoir davantage sur la technologie OCT-Angiographie :

Huang Y, Zhang Q, Thorell MR, *et al*. Swept-Source OCT Angiography of the Retinal Vasculature Using Intensity Differentiation-based Optical Microangiography Algorithms. *Ophthalmic Surg Lasers Imaging Retina*. 2014;45:382-9.

Zhang Q, Huang Y, Zhang T, *et al*. Wide-field imaging of retinal vasculature using optical coherence tomography-based microangiography provided by motion tracking. *J Biomed Opt*. 2015 Jun;20(6):066008.

Zhang A, Wang RK. Feature space optical coherence tomography based micro-angiography. (*Biomed Opt Express*. 2015 Apr 28;6(5):1919-28.

Huang Y, Zhang Q, Wang RK. Efficient method to suppress artifacts caused by tissue hyper-reflections in optical microangiography of retina in vivo. *Biomed Opt Express*. 2015 Mar 10;6(4):1195-208.

Spaide RF, Klancnik JM Jr, Cooney MJ. Retinal vascular layers imaged by fluorescein angiography and optical coherence tomography angiography *JAMA Ophthalmol*. 2015 Jan; 133(1): 45-50.

REMERCIEMENTS

Tous nos remerciements :



Au **Professeur Eric Souied** pour sa gentille préface et son soutien.

Aux **Professeurs Alain Gaudric** et **Gilles Chaine** pour leur soutien amical.

Au **Professeur Bruno Lumbroso**, pour sa clairvoyance, son enthousiasme communicatif et la gentillesse de son accueil.

À **l'ensemble du personnel du CIL** et, en particulier, pour leur implication dans ce projet :





À **Christophe Debibié** et à **Noira Fellahi**,



À **l'équipe ZEISS** pour son soutien et sa disponibilité.

Et à notre équipe d'orthoptistes :

Lise Dubois, Lise Fontecave, Anna LeGloahec, Bertrand Maloberti,
Nathalie Thay, Pauline Dourmad, Lea Galbadon et Clémence Mouries.



Enfin, pour SN-B de la part de S-YC, cette phrase de René Char :

« *Impose ta chance, serre ton bonheur et va vers ton risque. À te regarder, ils s'habitueront.* »

ÉDITION

ÉDITÉ PAR :

Carl Zeiss Meditec France SAS

100 Route de Versailles
78160 Marly-le-Roi - France
Tél : 01 34 80 21 00

Laboratoires Théa

12 Rue Louis Blériot - Z.I. du Brézet
63017 Clermont-Ferrand cedex 2 - France
Tél : 04 73 98 14 36

Le contenu de cet ouvrage présente le point de vue des auteurs et ne reflète pas nécessairement les opinions des Laboratoires Théa et de la société Carl Zeiss - Meditec France SAS.

Conception - Réalisation : Elwood.

Tous droits de traduction, d'adaptation et de reproduction par tous procédés, réservés pour tous pays.

Toute reproduction ou représentation intégrale ou partielle, par quelque procédé que ce soit, des pages publiées dans le présent ouvrage, faite sans autorisation préalable et écrite de l'éditeur est interdite et illicite et constitue une contrefaçon. Seules sont autorisées, d'une part les reproductions strictement réservées à l'usage privé du copiste et non destinées à une utilisation collective, et d'autre part les analyses courtes et citations justifiées par le caractère scientifique ou d'information de l'œuvre dans laquelle elles sont incorporées (Loi du 11 mars 1957 art. 40 et 41. Et Code Pénal art. 425).

Collection Librairie Médicale Théa



Laboratoires Théa
12 Rue Louis Blériot - Z.I. du Brézet
63017 Clermont-Ferrand cedex 2 - France
Tél : 04 73 98 14 36 - Fax : 04 73 98 14 38
www.laboratoires-thea.com



Carl Zeiss Meditec France SAS
100 Route de Versailles
78160 Marly-le-Roi - France
Tél : 01 34 80 21 00 - Fax : 01 34 80 20 35
www.zeiss.fr/med

Collection Librairie Médicale Théa



Laboratoires Théa
12 Rue Louis Blériot - Z.I. du Brézet
63017 Clermont-Ferrand cedex 2 - France
Tél : 04 73 98 14 36 - Fax : 04 73 98 14 38
www.laboratoires-thea.com



Carl Zeiss Meditec France SAS
100 Route de Versailles
78160 Marly-le-Roi - France
Tél : 01 34 80 21 00 - Fax : 01 34 80 20 35
www.zeiss.fr/med

OCT-ANGIOGRAPHIE

PRATIQUE

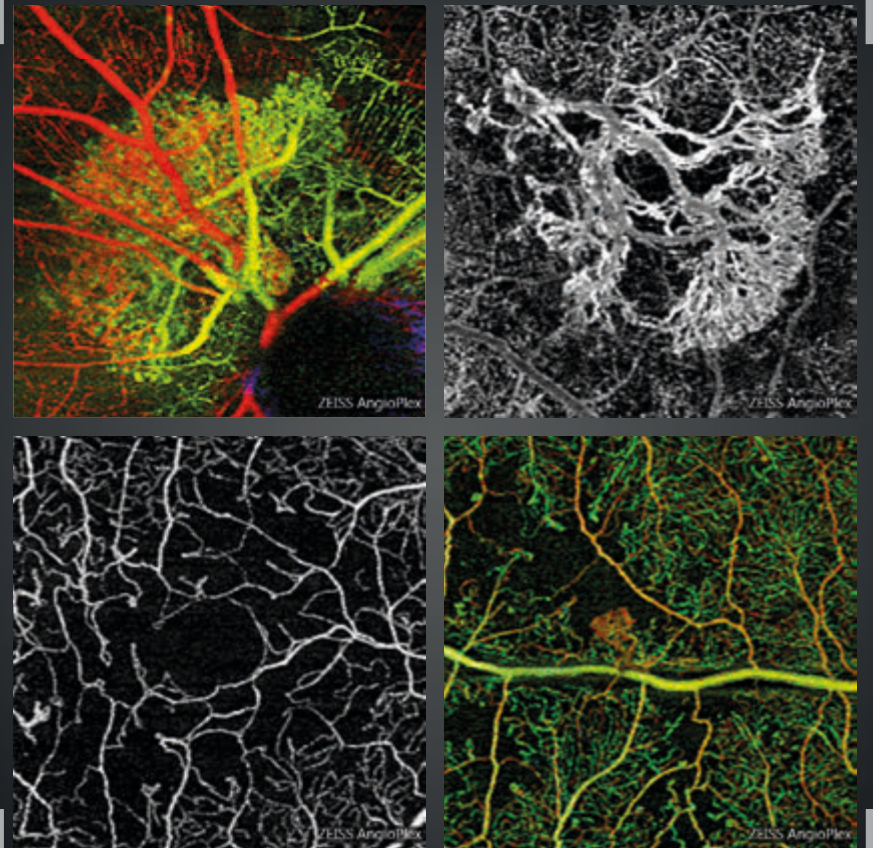
Néovascularisations, œdèmes,
ischémies et dégénérescences

Dr Sylvia Nghiêm-Buffet
Sandrine Ayrault
Dr Corinne Delahaye-Mazza

et

Dr Typhaine Grenet
Dr Gabriel Quantel
Dr Franck Fajnkuchen
Pr Salomon Yves Cohen

Préface du Pr Eric Souied



ÉDITION

ÉDITÉ PAR :

Carl Zeiss Meditec France SAS

100 Route de Versailles - France
78160 Marly-le-Roi
Tél : 01 34 80 21 00

Laboratoires Théa

12 Rue Louis Blériot - Z.I. du Brézet
63017 Clermont-Ferrand cedex 2 - France
Tél : 04 73 98 14 36

Le contenu de cet ouvrage présente le point de vue des auteurs et ne reflète pas nécessairement les opinions des Laboratoires Théa et de la société Carl Zeiss - Meditec France SAS.

Conception - Réalisation : Elwood.

Tous droits de traduction, d'adaptation et de reproduction par tous procédés, réservés pour tous pays.

Toute reproduction ou représentation intégrale ou partielle, par quelque procédé que ce soit, des pages publiées dans le présent ouvrage, faite sans autorisation préalable et écrite de l'éditeur est interdite et illicite et constitue une contrefaçon. Seules sont autorisées, d'une part les reproductions strictement réservées à l'usage privé du copiste et non destinées à une utilisation collective, et d'autre part les analyses courtes et citations justifiées par le caractère scientifique ou d'information de l'œuvre dans laquelle elles sont incorporées (Loi du 11 mars 1957 art. 40 et 41. Et Code Pénal art. 425).

PRÉFACE

La possibilité de visualiser simultanément les circulations rétiniennes et choroïdiennes sans l'injection d'aucun produit de contraste ressemblait hier à un véritable rêve pour les rétiniologues. L'OCT-Angiographie s'impose aujourd'hui comme une évidence. Cette méthode totalement inoffensive peut être répétée autant que nécessaire chez tous les patients. De nombreuses pathologies menaçant la vision centrale s'accompagnent d'un développement de vaisseaux anormaux ou d'un œdème intra rétinien ou d'une insuffisance circulatoire. L'acquisition rapide d'images fiables permettant de porter un diagnostic certain présente désormais des avantages considérables sur l'imagerie traditionnelle.

Qu'est-ce que l'OCT-Angiographie ? Elle repose sur la technique d'OCT en face qui permet une reconstitution dans un plan horizontal de nombreuses coupes réalisées dans un plan vertical. Son principe est, schématiquement, de ne mettre en évidence que les modifications survenues entre un temps t1 et un temps t2, c'est-à-dire ne mettre en évidence que les mouvements circulatoires tout en supprimant tous les éléments fixes de l'image. Il apparaît d'emblée que ce n'est pas la paroi des vaisseaux que nous visualisons mais bien le flux qui circule à l'intérieur. Cette technique comprend donc des limites. Par exemple, un flux trop rapide ou au contraire trop lent pourra ne pas être détecté par l'appareil, en fonction de la fenêtre d'analyse temporelle générée par le logiciel utilisé. De même, les éléments classiques de la sémiologie angiographique traditionnelle comme l'imprégnation ou l'accumulation du colorant dans un espace clos, *staining ou pooling*, vont disparaître. La diffusion angiographique (*leakage*) à laquelle nous accordions tant d'importance est également absente des images d'OCT-Angiographie. Nous n'en sommes qu'aux débuts de l'OCT-Angiographie et d'autres limites actuelles de la machine pourront probablement être dépassées dans le futur. C'est le cas du champ d'analyse limité. D'ores et déjà, l'analyse 6x6 millimètres est venue compléter l'analyse 3x3 millimètres. Des images 12x12 seront bientôt disponibles permettant d'élargir le champ d'analyse. On peut donc concevoir dans un futur proche un appareil susceptible de réaliser un montage automatique du pôle postérieur et de la moyenne périphérie qui lui est adjacente.

D'autres limites de la méthode viennent de l'existence d'artéfacts, liés aux mouvements oculaires (déjà nettement diminués par rapport aux premières versions disponibles), liés à la superposition d'images venant de plans différents (artéfacts de projection, ici encore en cours de disparition grâce aux progrès des logiciels). D'autres artéfacts sont quant à eux liés aux propriétés intrinsèques de l'œil ou à la pathologie oculaire. C'est le cas de l'existence de troubles des milieux sévères ou d'opacités intra vitréennes qui vont atténuer le signal quel que soit l'appareil utilisé. Des éléments très réfléchifs du fond d'œil peuvent également présenter suffisamment de décorrélation entre un instant t1 et un instant t2 pour provoquer l'apparition de faux positifs. Un apprentissage est donc nécessaire pour analyser les images obtenues, même si leur acquisition est de plus en plus aisée avec les nouvelles versions des machines et logiciels. La place de l'OCT-Angiographie dans la surveillance des thérapies actuellement disponibles en pathologie rétinienne sera également affinée dans le futur.

D'ores et déjà, c'est l'ensemble de la pathologie du fond d'œil qui peut être exploré par cette méthode et qui donne déjà lieu à une littérature relativement abondante. L'ouvrage présenté ici permet aux lecteurs de se familiariser avec les images les plus typiques obtenues dans les problématiques les plus fréquentes rencontrées en pathologie rétinienne : néovascularisations, œdèmes, ischémies. Cependant, d'autres chapitres sont consacrés aux pathologies plus rares. Une bibliographie commentée complète utilement l'ouvrage. C'est donc un ensemble très complet que le lecteur va découvrir. Cet ouvrage qui confirme, si besoin était, les talents d'enseignement de l'équipe du CIL, va sans aucun doute devenir l'une des références pour l'analyse de cette nouvelle sémiologie passionnante.

Professeur Eric Souied

LES AUTEURS



Sylvia Nghiêm-Buffet
*AIHP-ACCA,
Praticien Hospitalier
à l'Hôpital Avicenne Bobigny*



Corinne Delahaye-Mazza
*Ancien Praticien-Attaché
des Hôpitaux de Paris*



Sandrine Ayrault
Orthoptiste



Typhaine Grenet
*AIHP-ACCA
Praticien Attaché
à l'Hôpital Avicenne Bobigny*



Franck Fajnkuchen
*AIHP-ACCA,
Praticien Hospitalier
à l'Hôpital Avicenne Bobigny*



Salomon Yves Cohen
*AIHP-ACCA,
Professeur Associé
Université Paris-Est Créteil*



Gabriel Quentel
*Ancien Praticien Hospitalier,
Clinique Universitaire Créteil*

Centre ophtalmologique d'Imagerie et de Laser Paris

TABLE DES MATIÈRES

Préface	6
Présentation des auteurs	8
CHAPITRE I : Technique et généralités sur l'OCT-Angiographie	13
CHAPITRE II : Néovascularisations choroïdiennes	17
DMLA, Néovaisseaux visibles (ou de type 2)	18
DMLA, Néovaisseaux occultes (ou de type 1)	24
DMLA, Anastomoses rétino-choroïdiennes (ou de type 3)	30
DMLA, Décollement de l'épithélium pigmentaire	34
DMLA, Fibrose sous-rétinienne	36
Vasculopathie polypoïdale	38
Suivi des néovaisseaux traités	42
Myopie forte	48
Choroïdite multifocale	52
CHAPITRE III : Œdèmes	57
Œdème diabétique focal	58
Œdème diabétique diffus	60
Occlusion de la veine centrale de la rétine	62
Occlusion de branche veineuse œdémateuse	68

CHAPITRE IV : Ischémies	71
Occlusion de l'artère centrale de la rétine	72
Occlusion de branche veineuse rétinienne	74
Rétinopathie diabétique proliférante	76
Maculopathie diabétique ischémique	82
CHAPITRE V : Dégénérescences et Atrophies	85
DMLA atrophique	86
Maladie de Stargardt	90
Dystrophie pseudo-vitelliforme	92
Dépôts de matériels compliqués de néovascularisation choroïdienne	94
Intoxication aux anti-paludéens de synthèse	96
CHAPITRE VI : Divers	99
Chorio-rétinopathie séreuse centrale	100
Membrane épi-rétinienne maculaire	108
Angiome rétinien	110
Maladie de Coats	112
Nævus choroïdien	114
Photo-traumatisme	118
Télangiectasies maculaires de type 2	120
Bibliographie choisie et commentée	122
Remerciements	138

CHAPITRE 1

TECHNIQUE ET GÉNÉRALITÉS SUR L'OCT-ANGIOGRAPHIE

La capacité de l'OCT (Optical Coherence Tomography pour tomographie à cohérence optique) à fournir une visualisation de haute résolution, de haute sensibilité et en profondeur des microstructures de la rétine et de l'œil, de manière non invasive et sans contact, a été un facteur clé de son succès depuis son émergence dans les années 1990. Sans aucun doute, l'OCT s'est avérée être une rupture technologique en ophtalmologie car elle peut fournir des informations cliniquement utiles sans précédent pour aider le diagnostic et le traitement des maladies oculaires.

Au cours de ces quinze dernières années, la technologie OCT a beaucoup progressé avec une amélioration continue dans le matériel, la facilité d'utilisation, les fonctionnalités, les capacités d'analyse des données, apportant une aide au diagnostic et au suivi des patients. La technologie « Spectral Domain » (SD-OCT) a été rapidement adoptée dans les applications d'imagerie ophtalmologique, tant pour des utilisations à des fins cliniques que de recherche. Contrairement aux techniques d'imagerie cliniques telles que l'angiographie FA (de fluorescence) et ICGA (vert d'indocyanine), l'utilisation en clinique de l'OCT, proposant une approche non-invasive qui permet une évaluation rapide et à haute résolution des microstructures de la rétine, n'a cessé d'augmenter.

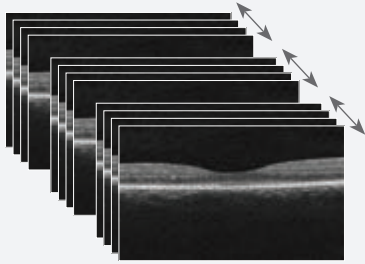
L'OCT-Angiographie est une nouvelle méthode diagnostique non invasive grâce à laquelle les structures vasculaires de la rétine et de la choroïde peuvent être visualisées en trois dimensions sans nécessiter l'injection d'un produit de contraste. Au moyen de logiciels d'acquisition et de matériels plus avancés, l'OCT-Angiographie permet d'imager le flux vasculaire rétinien.

L'OCT-Angiographie repose généralement sur le principe de détection des mouvements des particules diffractantes telles que les globules rouges dans les OCT B-scans séquentiels effectués à plusieurs reprises au même endroit de la rétine, et par conséquent la présence de vaisseaux sanguins. L'OCT-Angiographie requiert des vitesses d'imagerie plus élevées que la plupart des appareils actuellement disponibles ne peuvent fournir, pour un volume suffisamment dense.

La méthode s'appuie sur les différences entre les B-scans pour générer un contraste associé au mouvement, en particulier au mouvement des érythrocytes dans le système vasculaire.

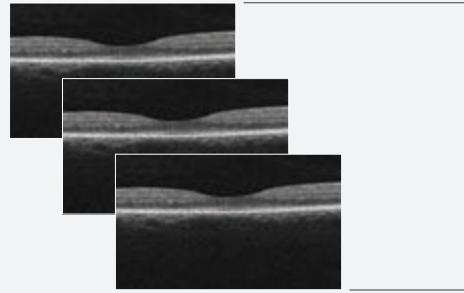
Pour générer l'image de la microvascularisation rétinienne, chaque B-scan du motif d'examen est répété plusieurs fois consécutivement. Les comparaisons de contraste sur les B-scans consécutifs au même endroit révèlent certaines zones avec un changement de contraste au fil du temps et certaines zones avec un contraste constant. Le changement de contraste temporel dans un emplacement spécifique est attribué au mouvement des érythrocytes. Il indique donc l'emplacement de vaisseaux.

Acquisition

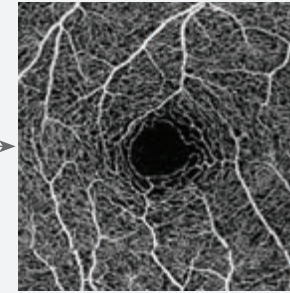


B-scans séquentiels par OCT
Les examens séquentiels par OCT sont acquis jusqu'à quatre fois au même endroit en un seul examen.

Traitement des données

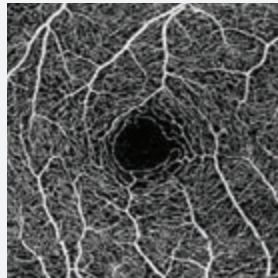


OCT B-scan de la circulation sanguine
Chaque groupe d'OCT B-scan génère un scan de la circulation sanguine.



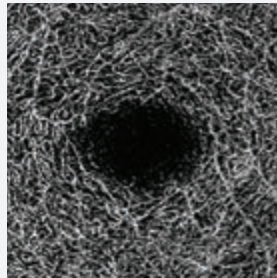
Carte OCT-Angiographie
Ces cartes sont une reconstitution de la microvascularisation de la rétine et de la choroïde.

Rétine superficielle




Couche rétinienne superficielle (carte pré-établie de la vascularisation entre la MLI⁽¹⁾ et la CPI⁽²⁾).

Rétine profonde

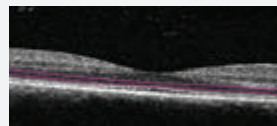
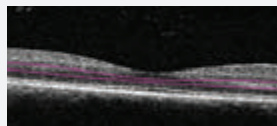
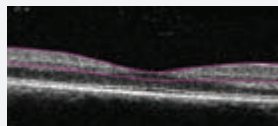


Couche rétinienne profonde (carte pré-établie de la vascularisation entre la CPI⁽²⁾ et la CPE⁽³⁾).

Zone avasculaire



Zone avasculaire de la rétine (carte pré-établie de la vascularisation entre la CPE⁽³⁾ et l'EPR⁽⁴⁾).



Les cartes Angiographiques OCT sont une représentation 2D de la vascularisation rétinienne sur une certaine région d'intérêt. L'interface d'analyse offre des cartes 2D de la représentation de la microvascularisation, selon différents profils de segmentation anatomiquement intéressants.

- 1) MLI : Membrane Limitante Interne
- 2) CPI : Couche Plexiforme Interne
- 3) CPE : Couche Plexiforme Externe
- 4) EPR : Epithélium Pigmentaire Rétinien

CHAPITRE 2

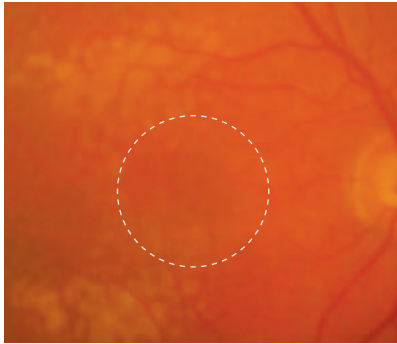
NÉOVASCULARISATIONS CHOROÏDIENNES

L'OCT-Angiographie est un outil extraordinaire pour visualiser la vascularisation choroïdienne anormale. De plus, l'examen renseigne sur le plan dans lequel ces néovaisseaux se développent. Dans la dégénérescence maculaire liée à l'âge, les néovaisseaux de type 1 et de type 2 donnent lieu à des images beaucoup plus spectaculaires que les néovascularisations de type 3 (anastomoses rétino-choroïdiennes). Il faut se rappeler que ces anastomoses se développent souvent dans un plan perpendiculaire à celui de l'épithélium pigmentaire, ce qui peut expliquer leur moins bonne visualisation dans une représentation « en face ».

Cependant, l'ophtalmologiste doit se rappeler que la visualisation d'un lacis néovasculaire n'est pas toujours synonyme d'activité néovasculaire. En effet, des néovaisseaux peuvent être présents mais inactifs soit de façon spontanée (néovascularisation occulte quiescente) soit après traitement adapté. C'est ainsi que l'analyse de l'OCT-Angiographie doit toujours comporter une analyse OCT plus conventionnelle avec des coupes transversales (B-scan). La comparaison des deux examens permet donc d'apprécier la localisation anatomique des néovaisseaux et également leur activité, matérialisée par les manifestations exsudatives.

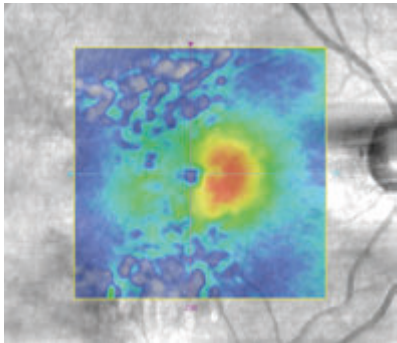
L'évolution sous traitement est encore l'objet d'études intenses. En effet, si la morphologie des néovaisseaux semble se modifier sous traitement anti-VEGF, il apparaît difficile de proposer des retraitements sur la base de modification anatomique de la structure néovasculaire, en l'absence de manifestation exsudative. Seules de futures études prospectives, comparant l'évolution des images en OCT-Angiographie par rapport à l'imagerie conventionnelle, permettront de réellement préciser la place de ce nouvel instrument dans la prise en charge thérapeutique de la néovascularisation choroïdienne.

NÉOVAISSEAUX CHOROÏDIENS DE TYPE 2, VISIBLES OU CLASSIQUES OBSERVÉS CHEZ UNE PATIENTE DE 91 ANS



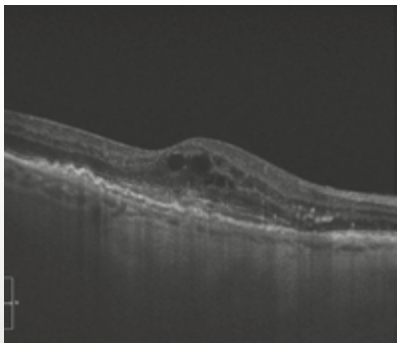
Cliché en couleur montrant des drusen du pôle postérieur.

Il n'y a pas d'hémorragie. On distingue une petite lésion grisâtre discrètement décentrée en nasal par rapport à la fovéola.



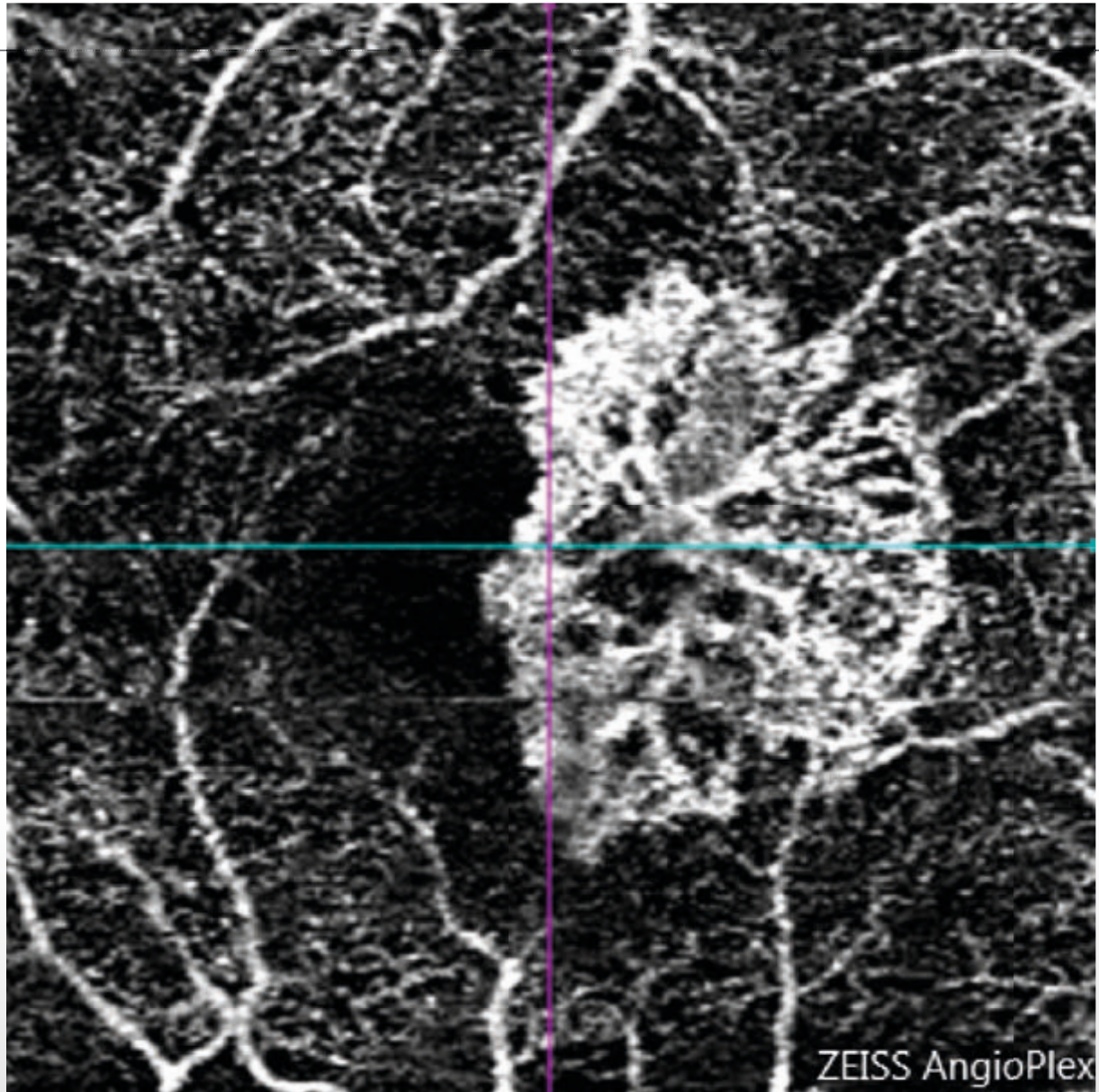
La cartographie de l'OCT confirme l'existence d'un épaissement rétinien anormal.

On note une grande hétérogénéité de l'image en pseudo couleur correspondant à la présence des drusen.



Coupe OCT horizontale passant par la lésion :

œdème intra rétinien associé à une lésion hyper-réfléctive sous-rétinienne.



**OCT-Angiographie réalisée
au-dessus du plan de
l'épithélium pigmentaire :**

le lacis néovasculaire est
parfaitement analysé.
On observe des anastomoses
périphériques correspondant
à la bordure externe de la
lésion.

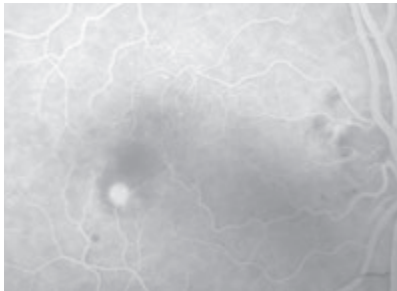
Dans le cas présent, chez
une patiente très âgée :
l'OCT-Angiographie a
permis d'éviter le recours à
l'angiographie à la fluorescéine.

NÉOVAISSEAUX CHOROÏDIENS DE TYPE 2, VISIBLES OU CLASSIQUES



Cliché couleur :

pas d'hémorragie du fond d'œil mais une zone grisâtre para-centrale.



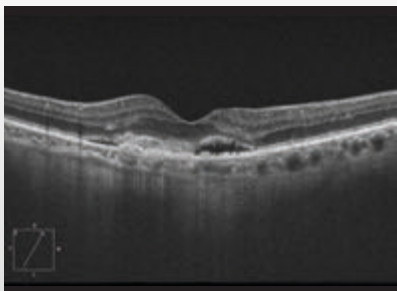
Angiographie à la fluorescéine :

lésion hyper-fluorescente arrondie, bien délimitée au temps précoce.



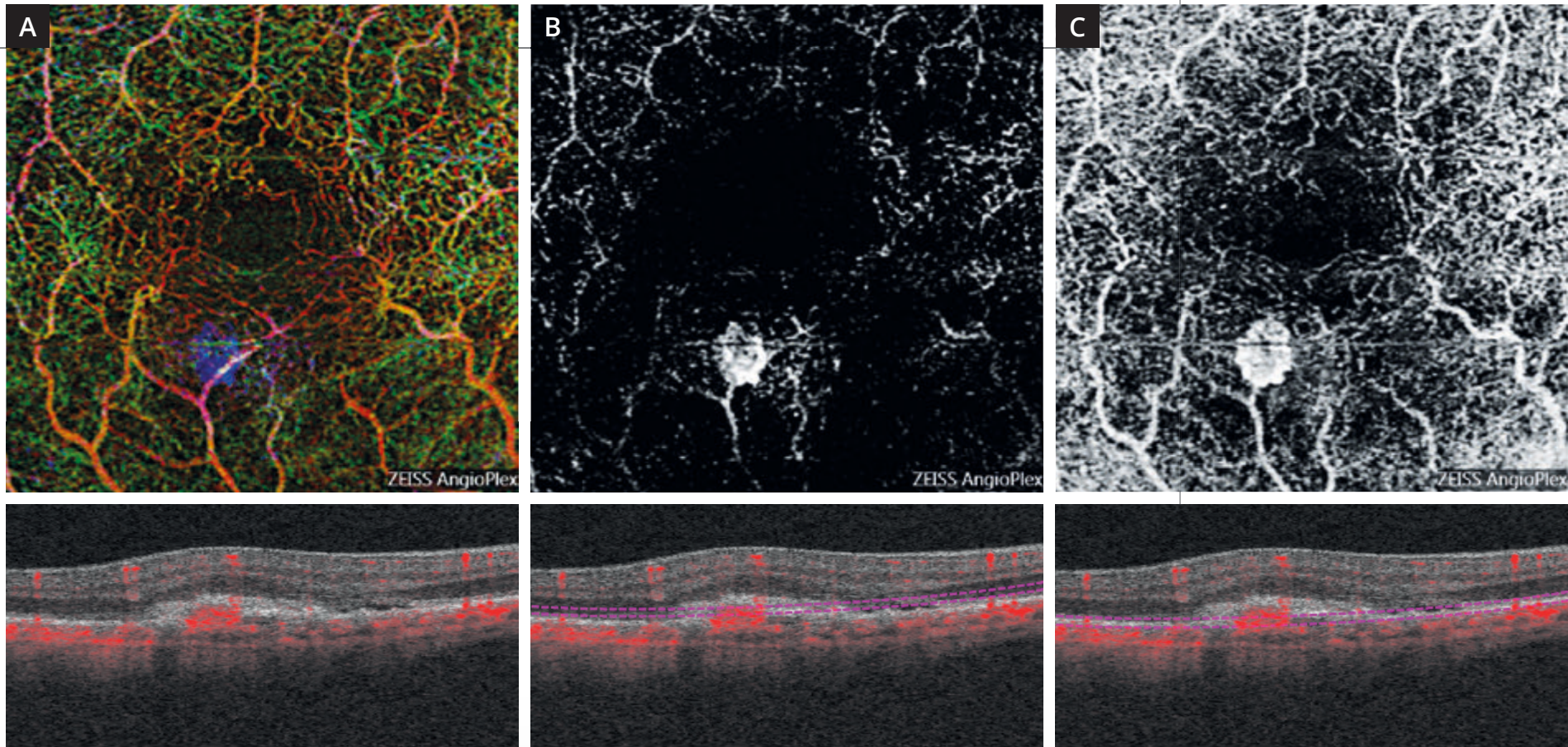
Angiographie à la fluorescéine :

on observe au temps tardif une diffusion du colorant.



Coupe OCT passant par la lésion :

lésion hyper-réfléctive sous-rétinienne située au-dessus du plan de l'épithélium pigmentaire associée à des manifestations exsudatives : décollement séreux rétinien et œdème intra-rétinien.



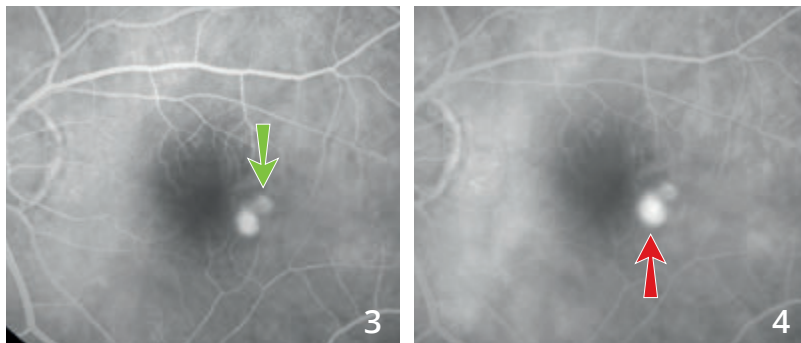
OCT-Angiographie : cartes angioplex

- A** - Superposition des coupes « analyse multi-étagée » : La représentation en couleur attribuée à chaque couche permet de visualiser le néovaisseau sous la forme d'un lacis néovasculaire apparaissant avec une couleur différente, bleue, permettant de visualiser le fait que le néovaisseau se situe dans une couche normalement avasculaire.
- B** - Coupe réalisée au-dessus de l'épithélium pigmentaire dans une zone théoriquement avasculaire : image du néovaisseau qui apparaît comme une lésion arrondie à bord net.
- C** - Coupe passant au-dessous du plan de l'épithélium pigmentaire : on note à ce niveau la superposition du néovaisseau et des réseaux vasculaires rétiniens. Ceci est dû à l'artéfact de projection donnant une image en miroir des flux vasculaires rétiniens et du néovaisseau.

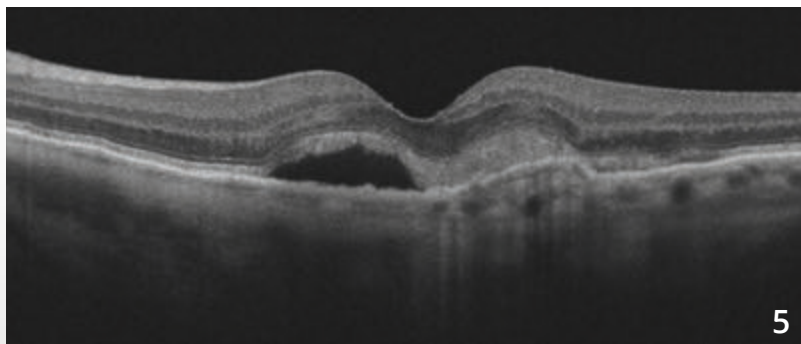
RÉCIDIVE DE NÉOVAISSEAUX CHOROÏDIENS DE TYPE 2, VISIBLES OU CLASSIQUES



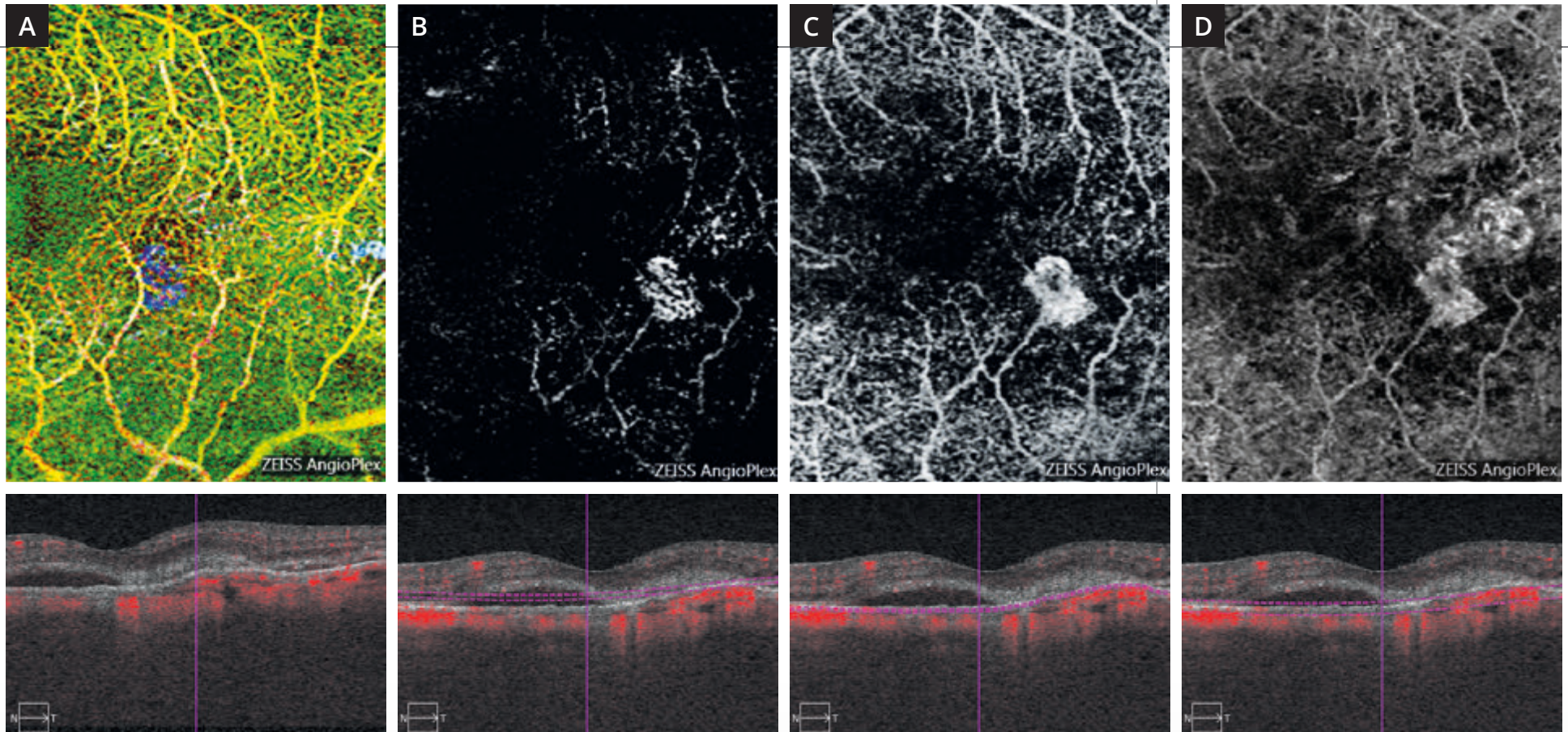
Cliché en lumière verte (1) ne montrant pas d'anomalie ni d'œdème évident du pôle postérieur.



Séquence angiographique (2,3,4) : coexistence de deux lésions hyper-fluorescentes à la partie temporale de la macula. La lésion supérieure correspond à un néovaisseau choroïdien de type 2 cicatriciel traité antérieurement par anti-VEGF (flèche verte). On note une diffusion au niveau de la lésion inférieure correspondant à la récurrence néovasculaire (flèche rouge).



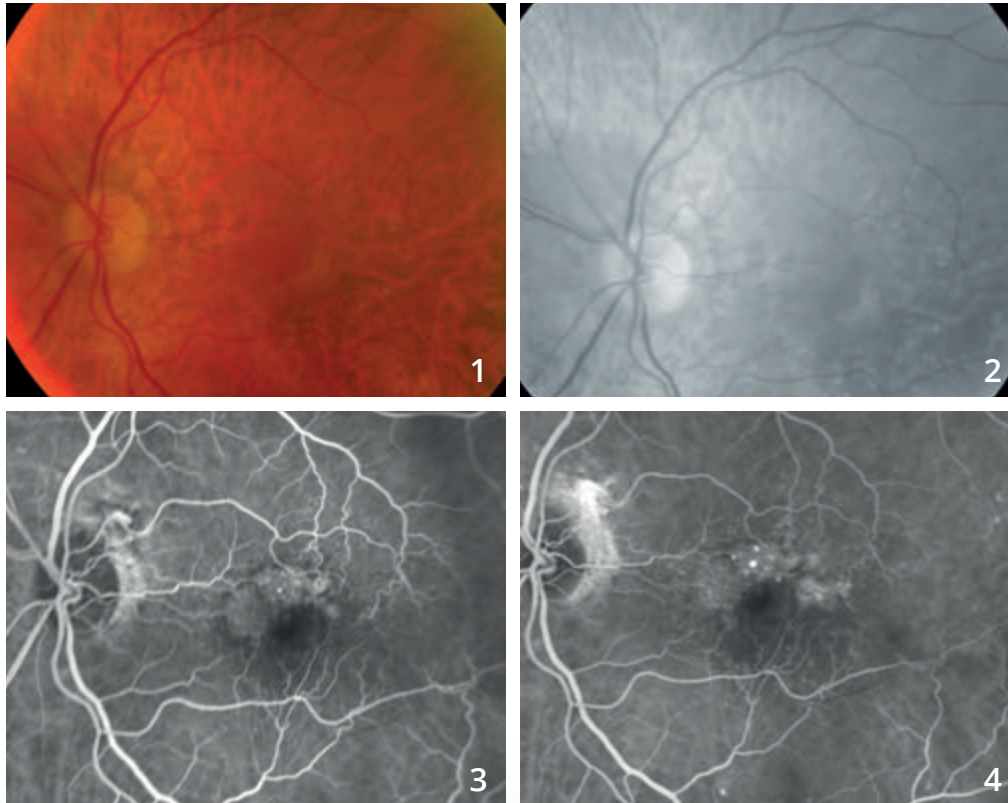
Coupe OCT (5) passant par la lésion montrant un décollement séreux rétinien et une lésion hyper-réfléctive sous-rétinienne.



OCT-Angiographie réalisée à différents niveaux.

- A** - La superposition en pseudo couleur de l'ensemble des coupes réalisées met en évidence la récurrence néovasculaire sous la forme d'une lésion « bleue » se détachant par rapport aux autres plans vasculaires.
- B** - La coupe réalisée au niveau de la rétine profonde, théoriquement avasculaire, montre le néovaisseau sous la forme d'une lésion ovale.
- C** - La coupe réalisée un peu plus bas au niveau du plan de l'épithélium pigmentaire montre mieux le néovaisseau qui est associé à la projection anormale des vaisseaux rétiniens.
- D** - La coupe réalisée au niveau du plan choroïdien montre de plus, l'image du néovaisseau choroïdien ancien cicatriciel. À ce niveau, la distinction entre la cicatrice ancienne et la récurrence n'est plus réellement évidente.

NÉOVASCULARISATION CHOROÏDIENNE DE TYPE 1 OU OCCULTE

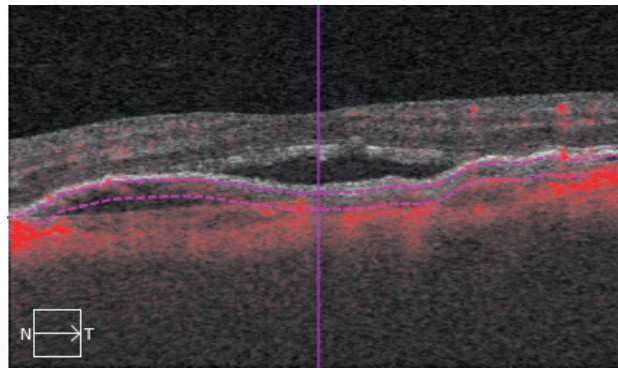
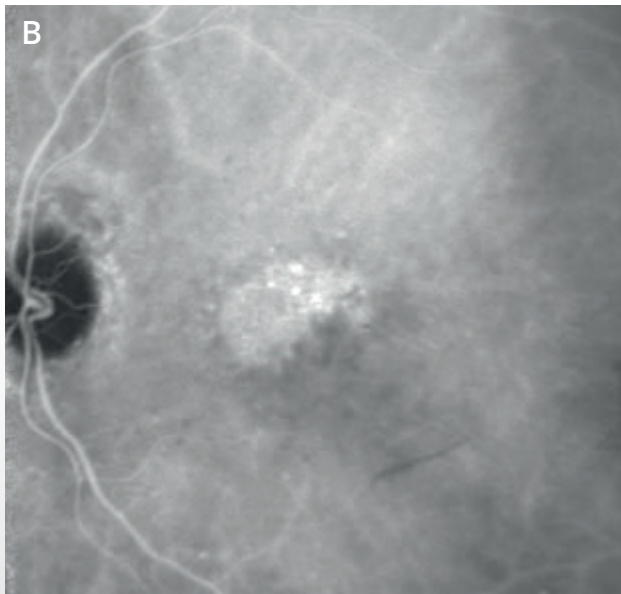
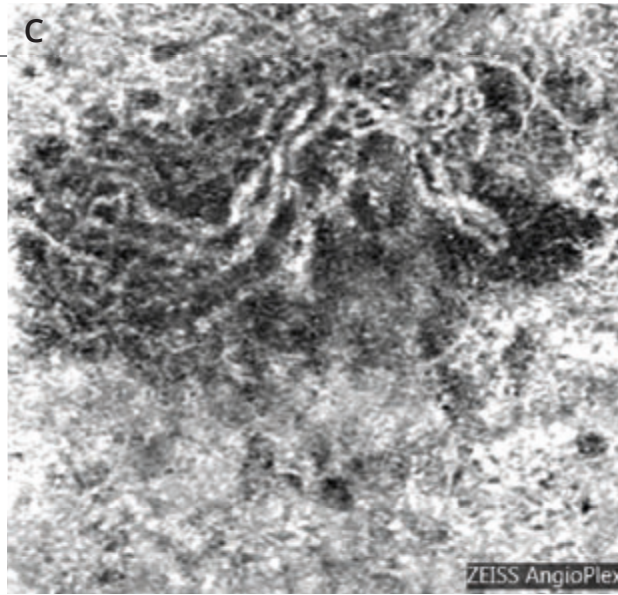
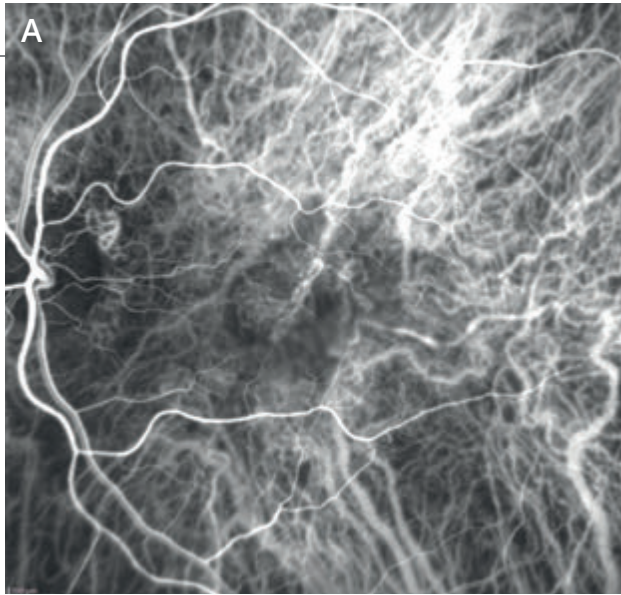


Cliché en couleur (1) : petite modification du reflet maculaire.

Cliché en lumière verte (2) : aspect un peu blanchâtre de la macula à sa périphérie.

Angiographie à la fluorescéine :

fluorescence inhomogène supéro-maculaire (3) et diffusion tardive modérée du colorant avec *pin points* (4).



Angiographie au vert d'indocyanine (A et B) :

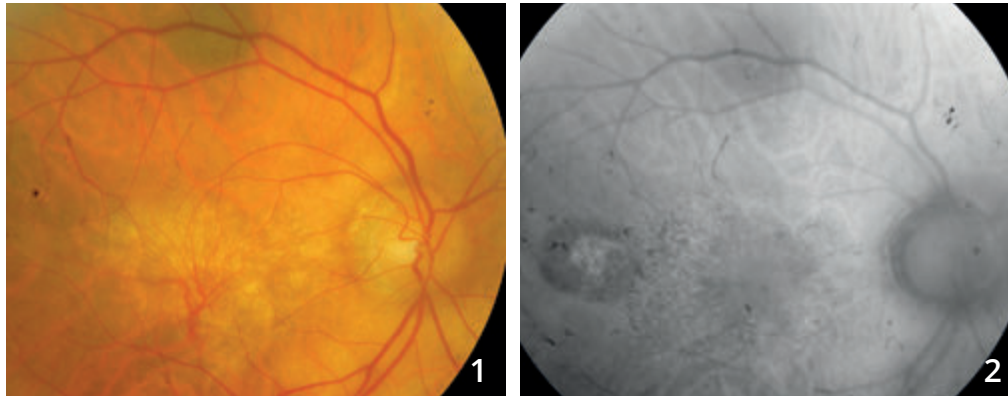
on observe au temps précoce des ramifications vasculaires anormales prédominant à la partie nasale de la macula (A) ; au temps tardif, l'examen montre une plaque de néovaisseaux (B).

OCT-Angiographie (C) : coupe 3 mm passant par la choroïde. Le lacis néovasculaire est bien individualisé. Il est en position rétro-fovéolaire.

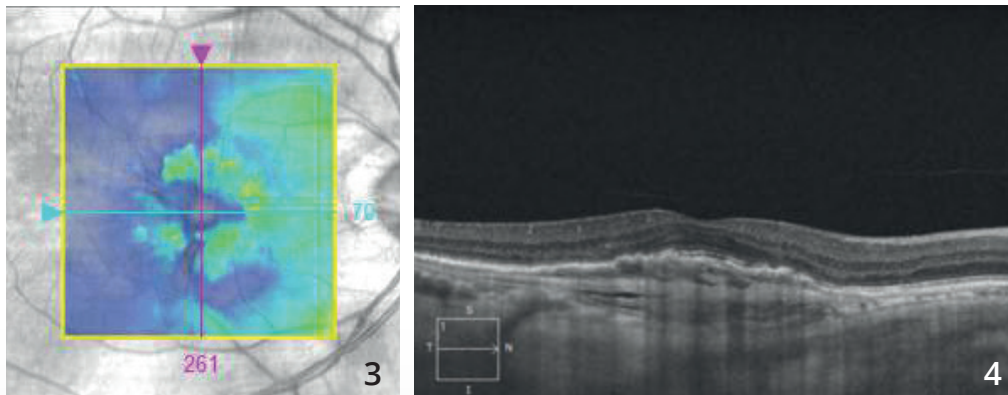
Noter une image sombre autour du lacis. La signification de ce halo sombre péri-lésionnel est discutée. Il pourrait correspondre à un « vol » vasculaire au niveau des vaisseaux choroïdiens normaux qui entourent le néovaisseau.



NÉOVASCULARISATION CHOROÏDIENNE DE TYPE 1 OCCULTE ANCIENNEMENT TRAITÉE PAR THÉRAPIE PHOTODYNAMIQUE

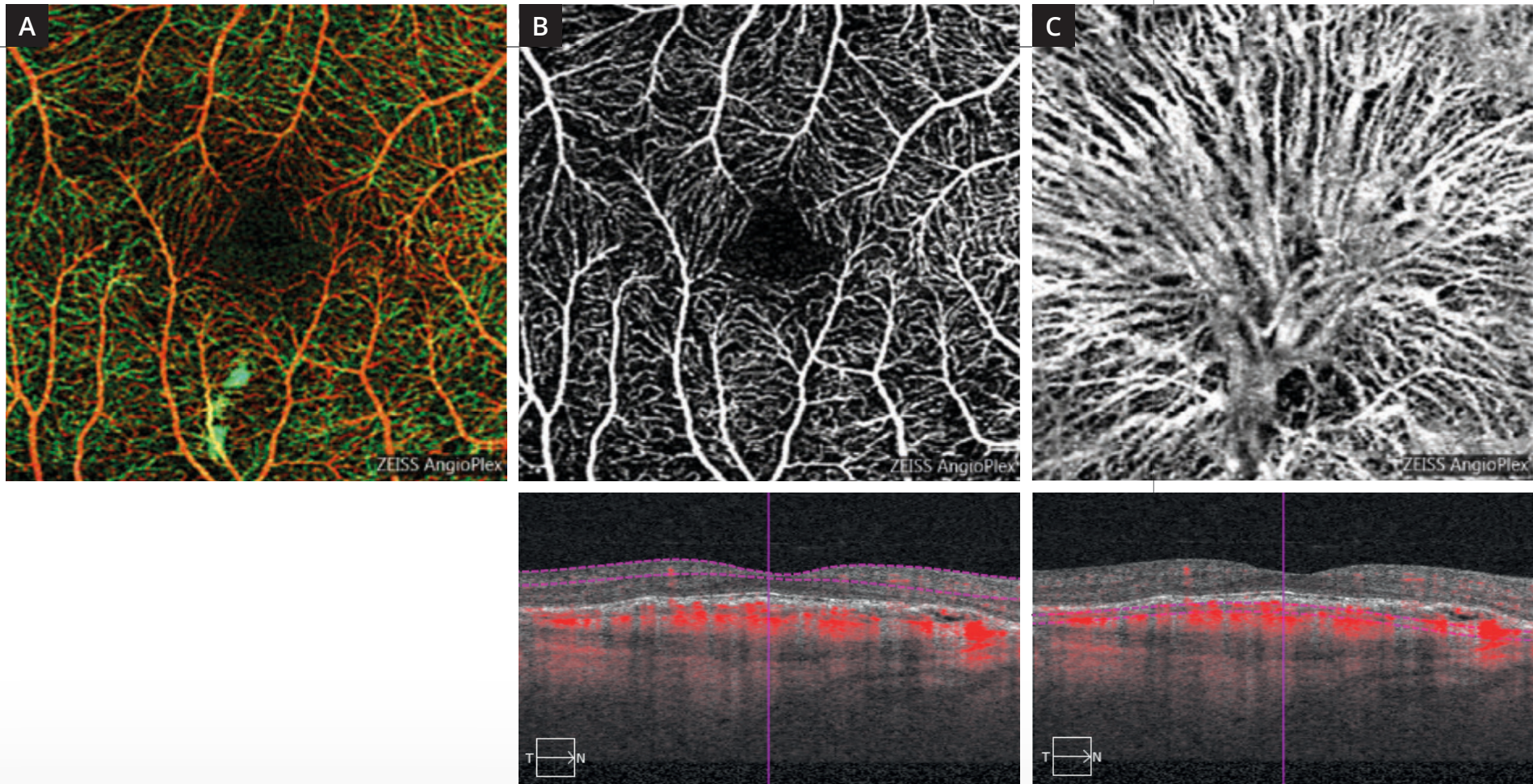


Cliché en couleur (1) montrant des ramifications vasculaires se détachant sur un fond blanchâtre. On note un certain degré **d'atrophie de l'épithélium pigmentaire** en autofluorescence (2).



Cartographie de l'OCT (3) ne montrant pas d'exsudation intra-rétinienne.

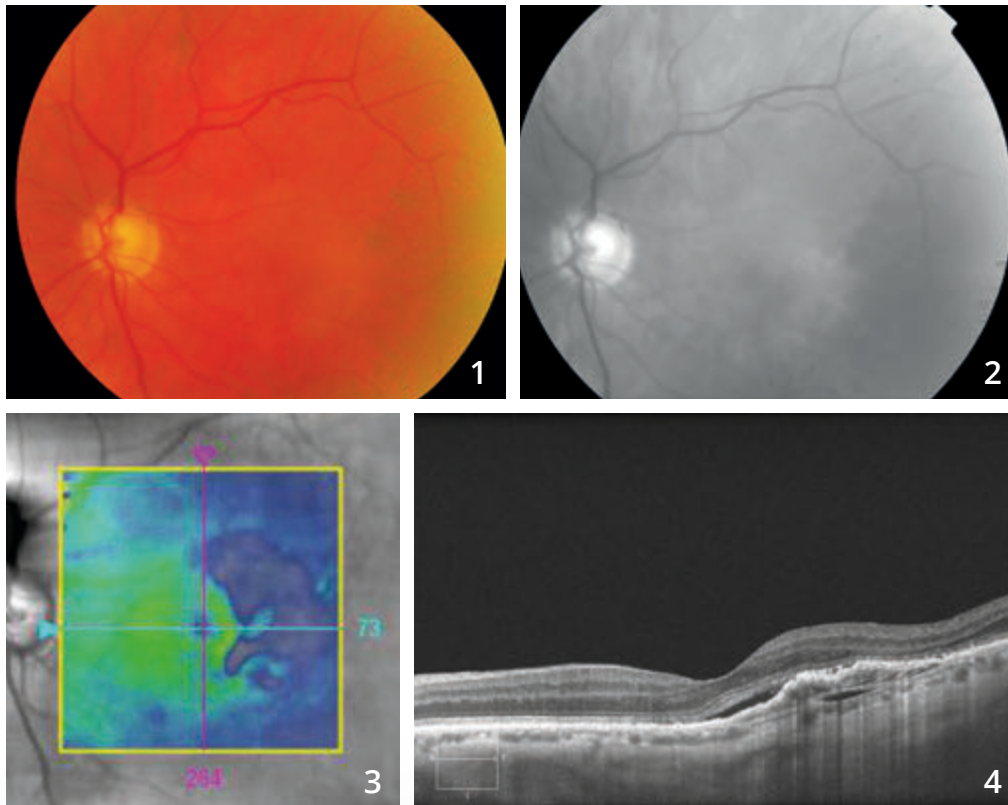
La coupe B-scan horizontale (4) montre un décollement de l'épithélium pigmentaire fibro-vasculaire.



OCT-Angiographie :

La carte Angioplex ne montre pas d'anomalie majeure **(A)**. Les coupes passant en rétine superficielle sont également satisfaisantes **(B)**. La coupe passant au niveau de la choroïde montre des ramifications vasculaires assez spectaculaires correspondant au « squelette du néovaisseau » qui a été traité par thérapie photodynamique **(C)**.

NÉOVAISSEAUX CHOROÏDIENS DE TYPE 1 OU OCCULTES

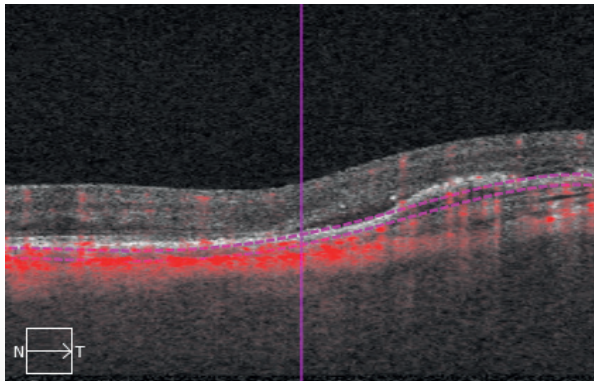
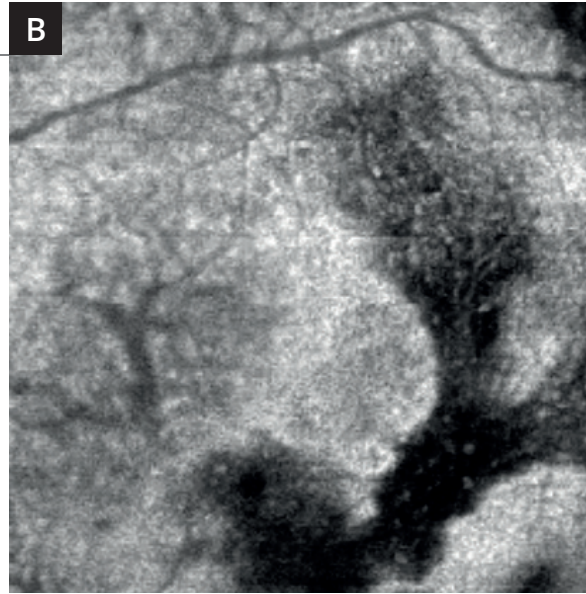
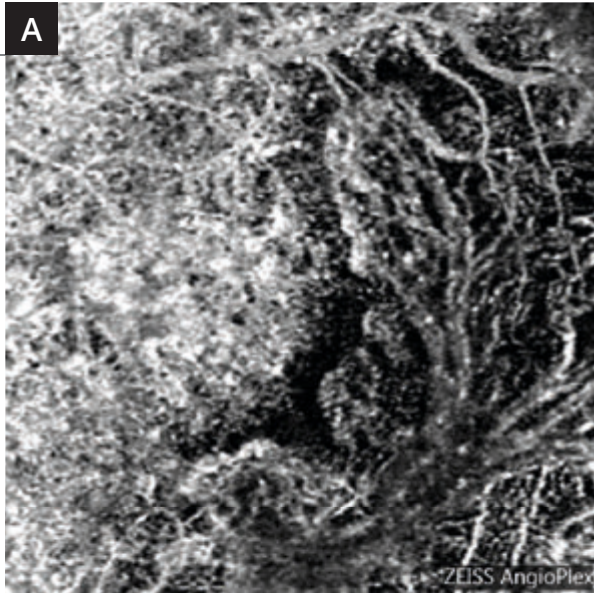


Rétinographie en couleur (1) : aspect grisâtre de la région temporo-maculaire.

Cliché anérythre (2) : cet aspect grisâtre est plus apparent.

OCT :

- **La cartographie (3)** montre un amincissement relatif de la rétine sensorielle à la partie temporale de la macula.
- **Le B-scan horizontal correspondant (4)** montre un soulèvement inhomogène de l'épithélium pigmentaire avec hyper-réflexivité sous l'épithélium pigmentaire. On note un discret décollement séreux rétinien central.

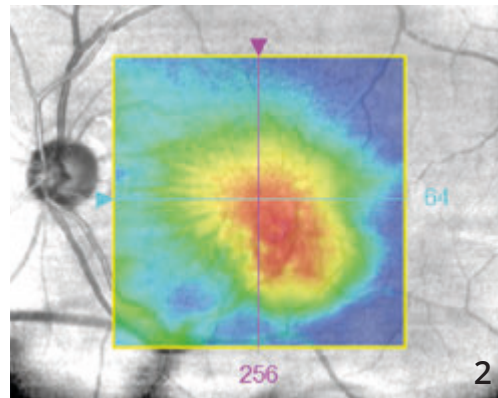
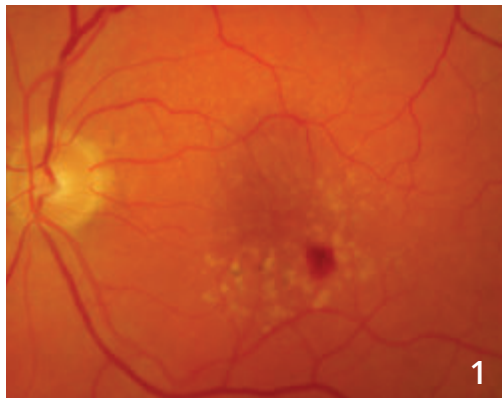


A - L'OCT-Angiographie
(coupe passant sous l'épithélium pigmentaire) met en évidence la ramification néovasculaire anormale.

B - L'OCT en face donne une image inhomogène correspondant sans doute à l'hétérogénéité du tissu analysé dans le plan sélectionné.

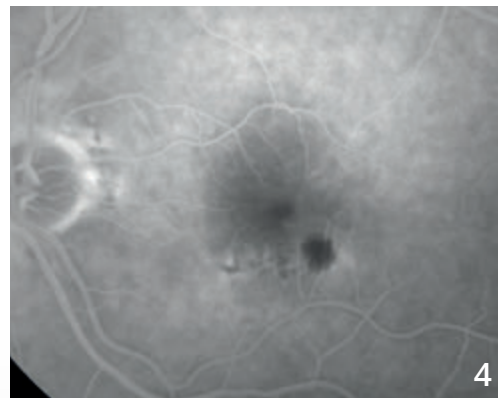
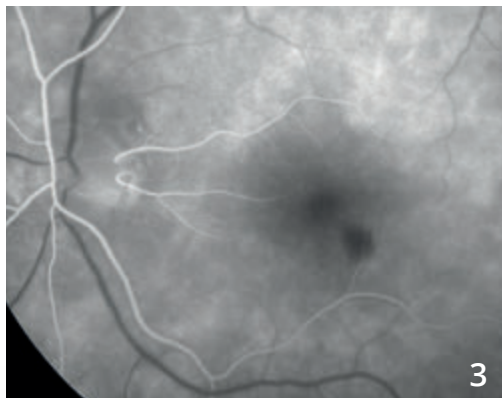


ANASTOMOSE RÉTINO-CHOROÏDIENNE

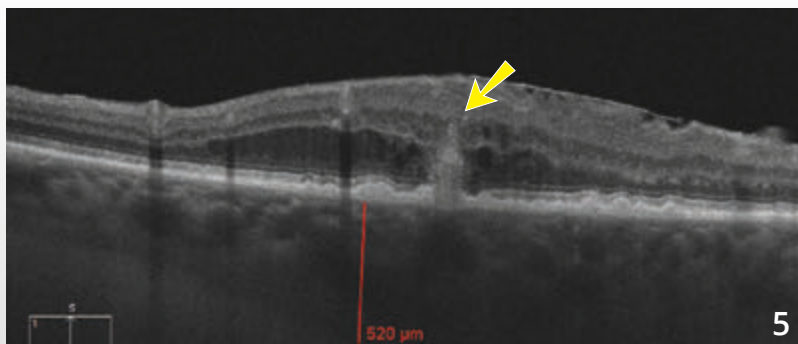


Cliché couleur (1) montrant une hémorragie située au voisinage de petits drusen du pôle postérieur. L'hémorragie est décentrée en temporal inférieur par rapport à la macula.

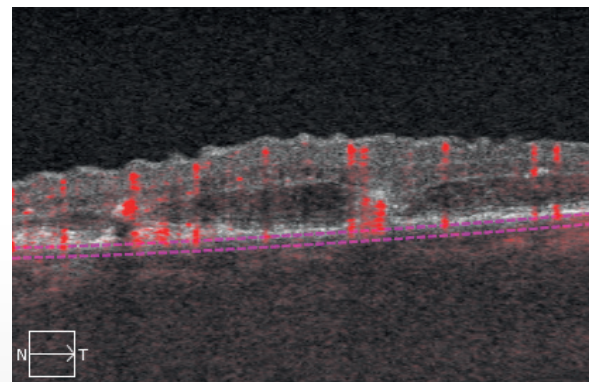
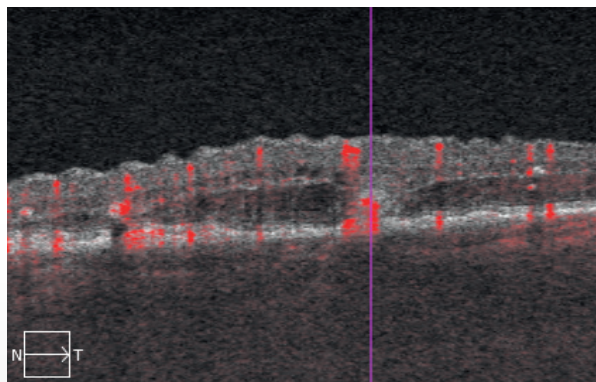
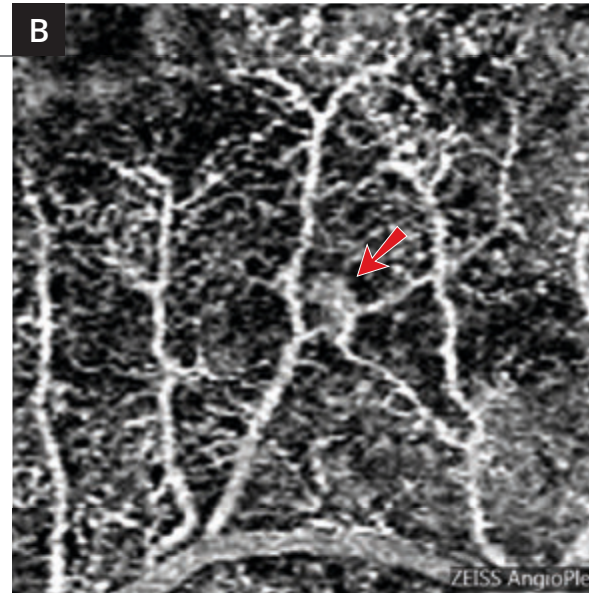
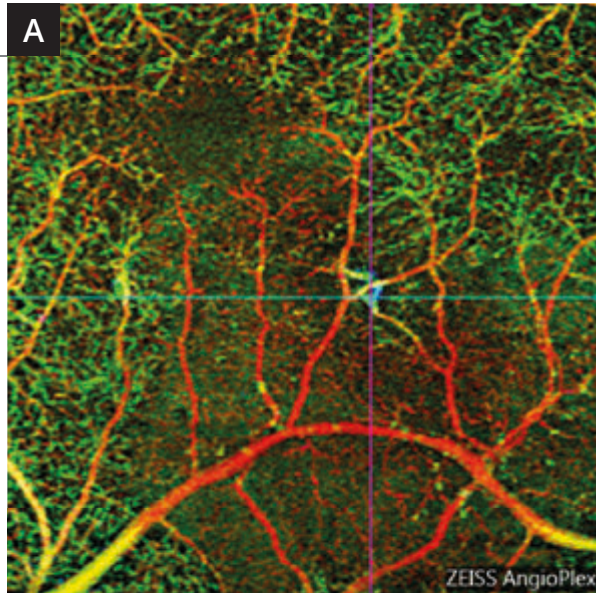
La cartographie maculaire (2) montre un épaissement maculaire également décentré en temporal.



Séquence angiographique (3,4) : fluorescence inhomogène autour de la zone hémorragique.



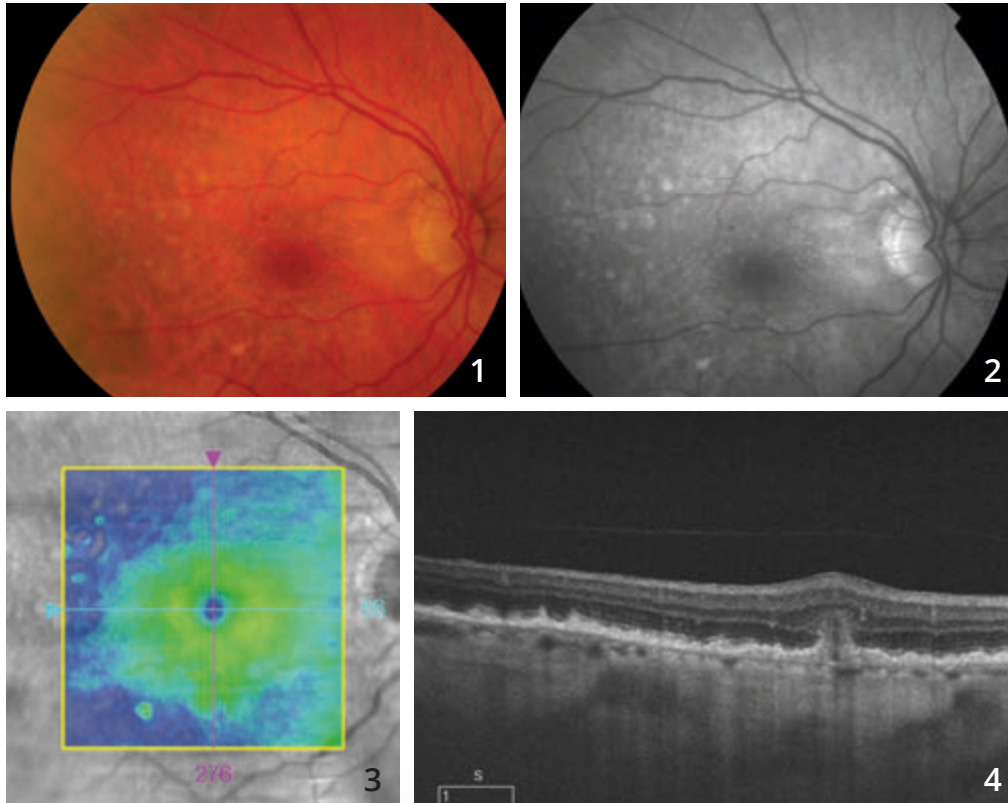
L'OCT-B-scan (5) retrouve l'imagerie typique des anastomoses avec lésion hyper-réfléctive sous-rétinienne profonde faisant la jonction entre l'épithélium pigmentaire et la rétine sensorielle (flèche jaune). On note un certain degré d'œdème de voisinage.



A - OCT-Angiographie
« analyse multi-étagée »
3 mm : la représentation en couleur attribuée à chaque couche permet de visualiser l'anastomose rétino-choroïdienne qui apparaît en couleur bleue et de bien la localiser dans la macula.

B - OCT-Angiographie coupe
3 mm en grossissement : la petite zone d'anastomose apparaît sous la forme d'un petit peloton très localisé (flèche rouge).

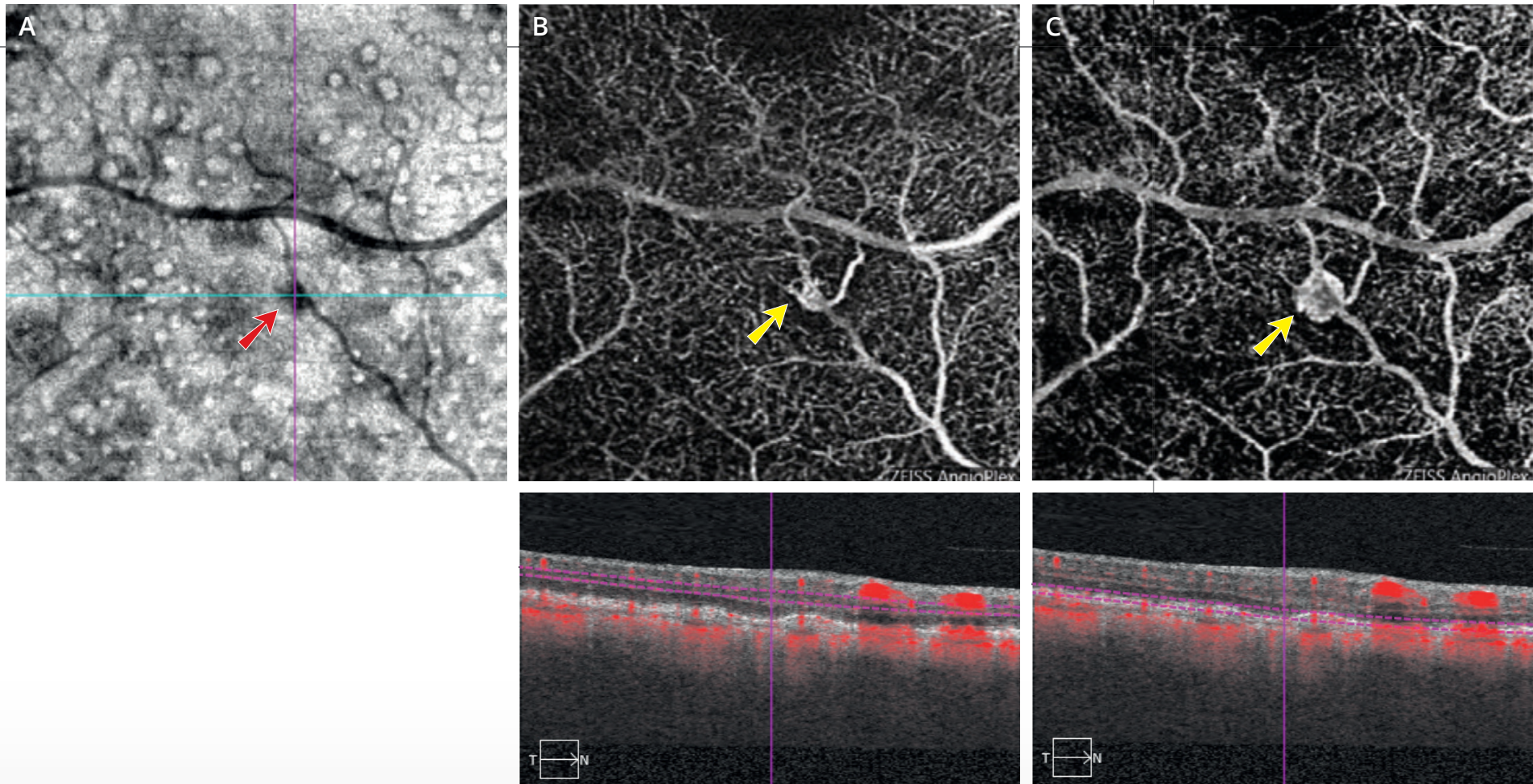
ANASTOMOSE RÉTINO-CHOROÏDIENNE



Cliché couleur (1) montrant de nombreux drusen du pôle postérieur.

Cliché anérythre (2) : cet aspect grisâtre est plus apparent.

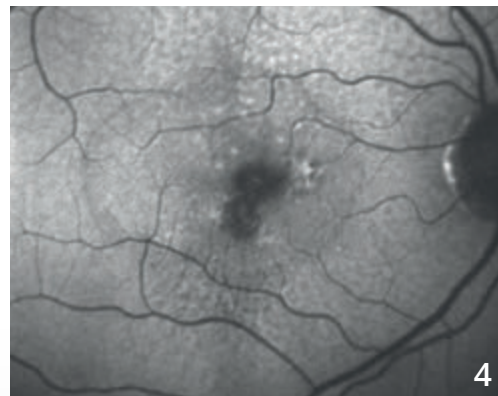
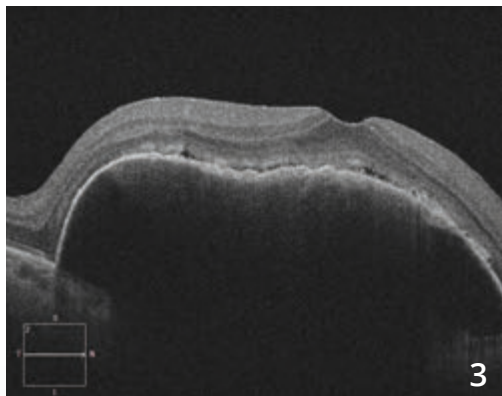
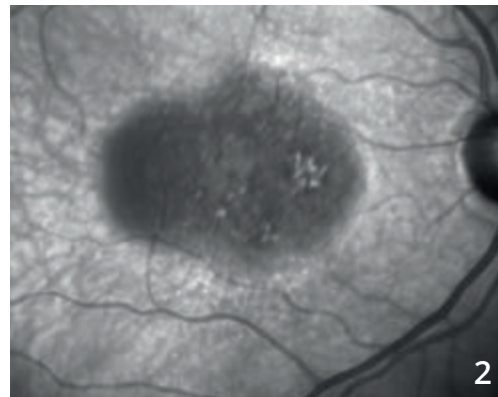
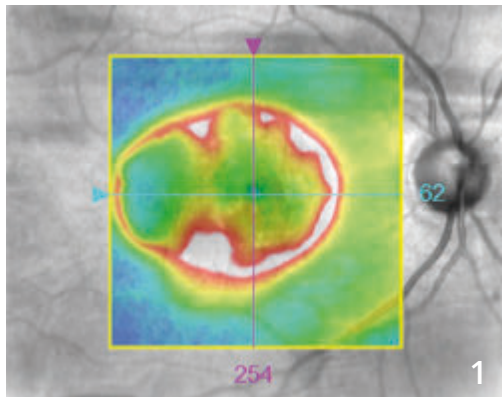
La cartographie OCT (3) est dans les limites de la normale. Cependant, **la coupe B-scan (4)** passant par la lésion montre une effraction au niveau de l'épithélium pigmentaire avec lésion hyper-réfléctive de la rétine profonde.

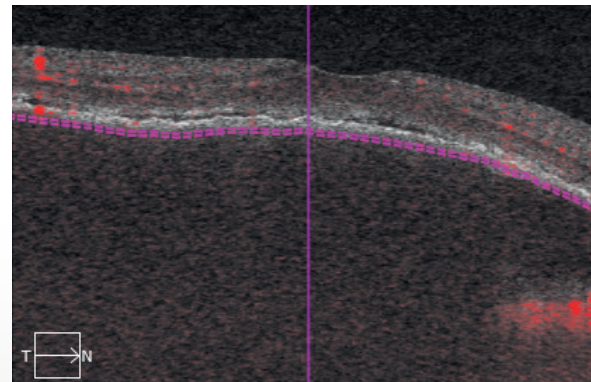
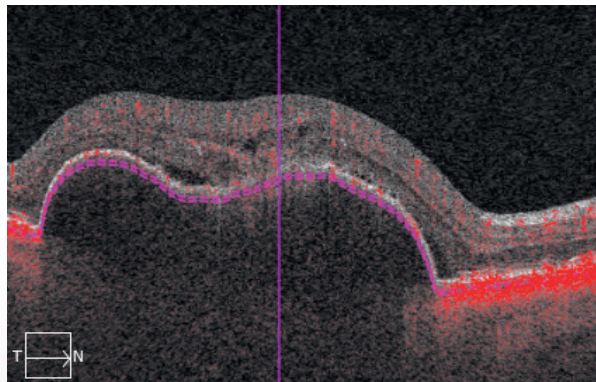
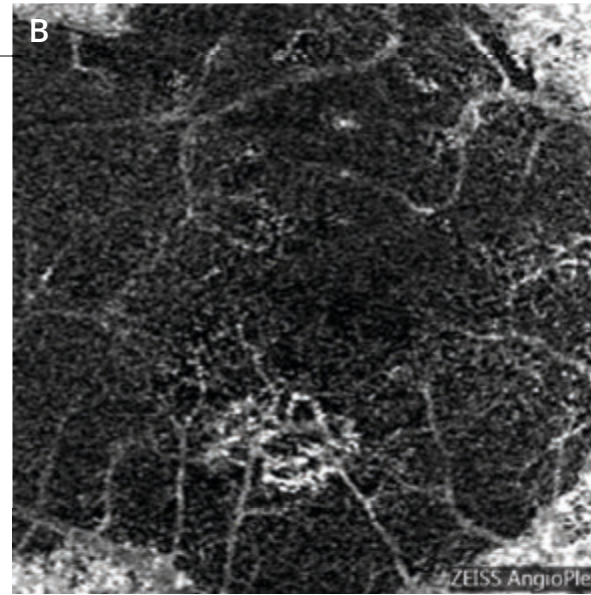



A - L'OCT en face (A) montre de nombreux drusen du pôle postérieur sous la forme de lésions arrondies à centre clair. On observe une lésion sombre au voisinage d'un vaisseau rétinien (flèche rouge).

B et C - L'OCT-Angiographie est réalisée dans différents plans. On observe **de la surface (B) à la profondeur (C)** l'existence d'anomalies vasculaires se transformant en un véritable peloton ou glomérule néovasculaire (flèches jaunes) qui communique avec les plans profonds sous choroïdiens. Il s'agit donc d'une image très typique d'anastomose rétino-choroïdienne compliquant la dégénérescence maculaire liée à l'âge.

DÉCOLLEMENT DE L'ÉPITHÉLIUM PIGMENTAIRE NÉOVASCULARISÉ

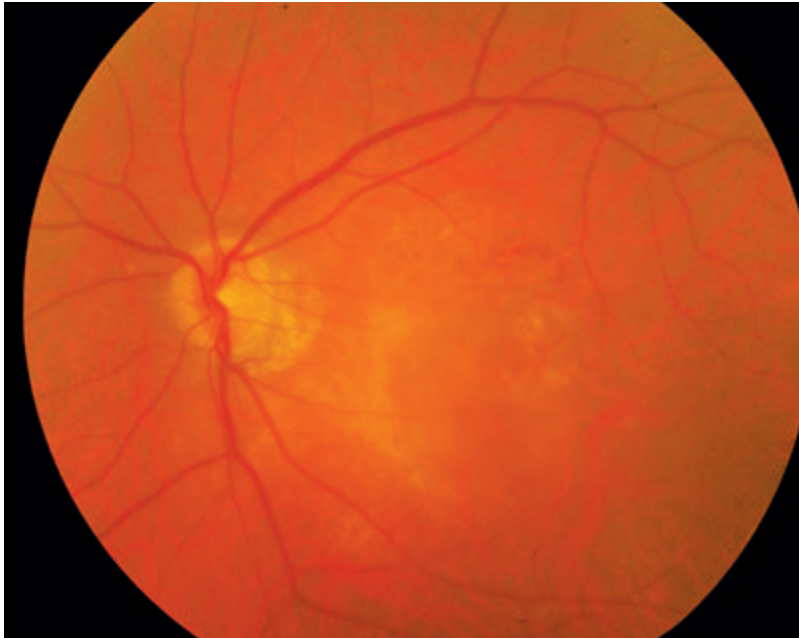




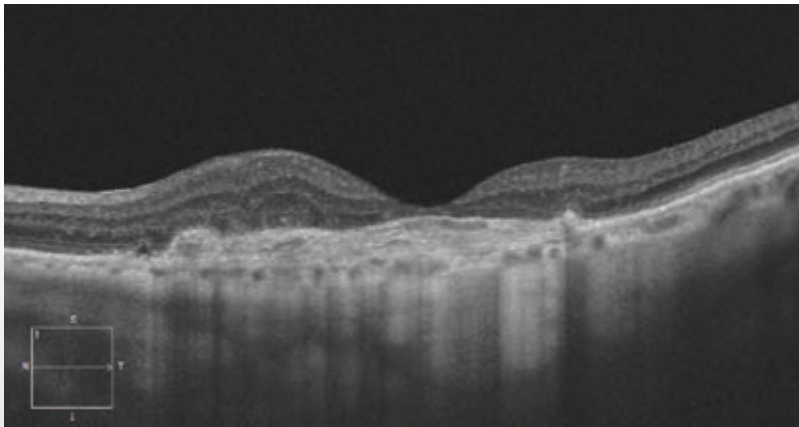
(A,B) OCT-Angiographie :
 l'image du néovaisseau peut être observée sur la coupe passant sous l'épithélium pigmentaire. Le néovaisseau se détache sur le fond sombre. Le caractère sombre s'explique par la distance existant entre le plan de l'épithélium pigmentaire et le plan choroïdien.



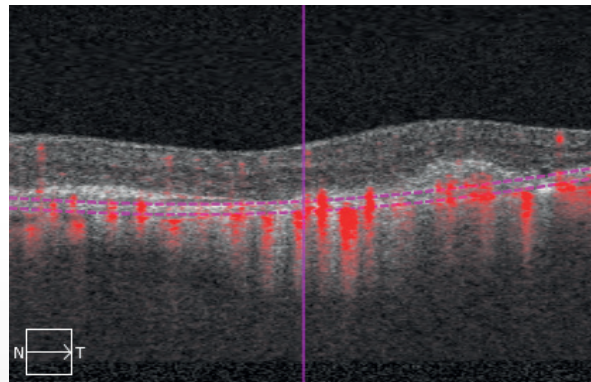
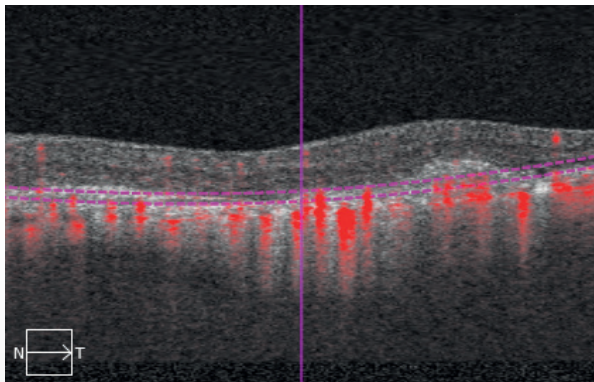
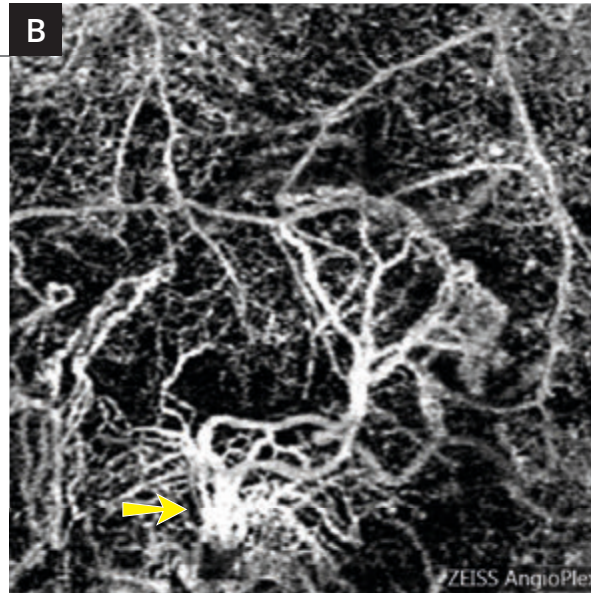
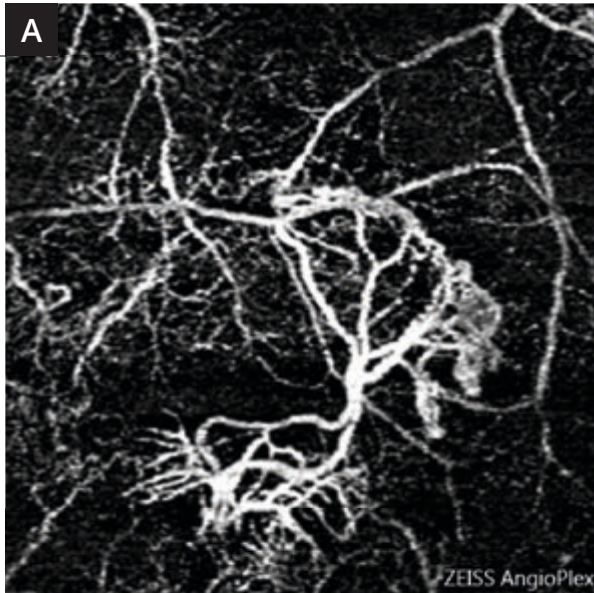
FIBROSE SOUS-RÉTINIENNE



Cliché couleur ne montrant pas de désorganisation majeure de la rétine sensorielle.



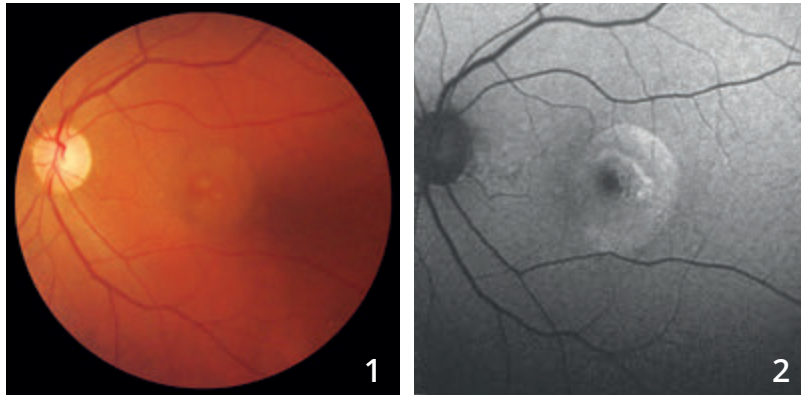
L'OCT B-scan montre l'existence d'une cicatrice épaisse située au niveau de l'épithélium pigmentaire et au-dessus de celui-ci correspondant à la fibrose. On note un très net amincissement de la rétine fovéolaire associé à un petit épaissement de la rétine de voisinage.



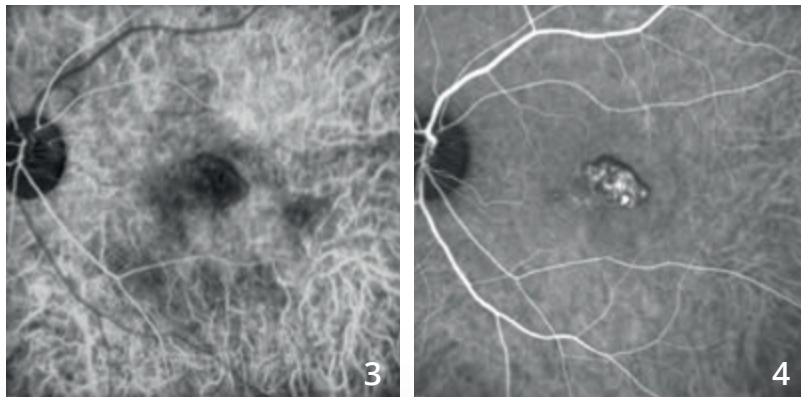
- A - L'OCT-Angiographie** réalisée au niveau de la zone avasculaire met en évidence une lésion néovasculaire avec des ramifications, en arbre mort.
- B -** Cet aspect est également retrouvé un peu plus en profondeur au niveau de la choroïde où il semble exister un tronc nourricier (flèche).



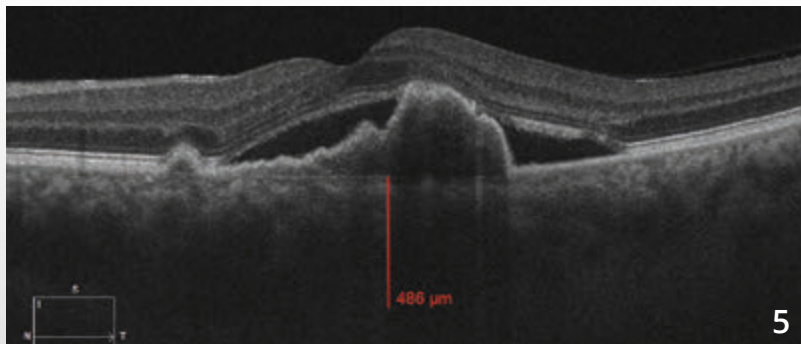
VASCULOPATHIE POLYPOÏDALE



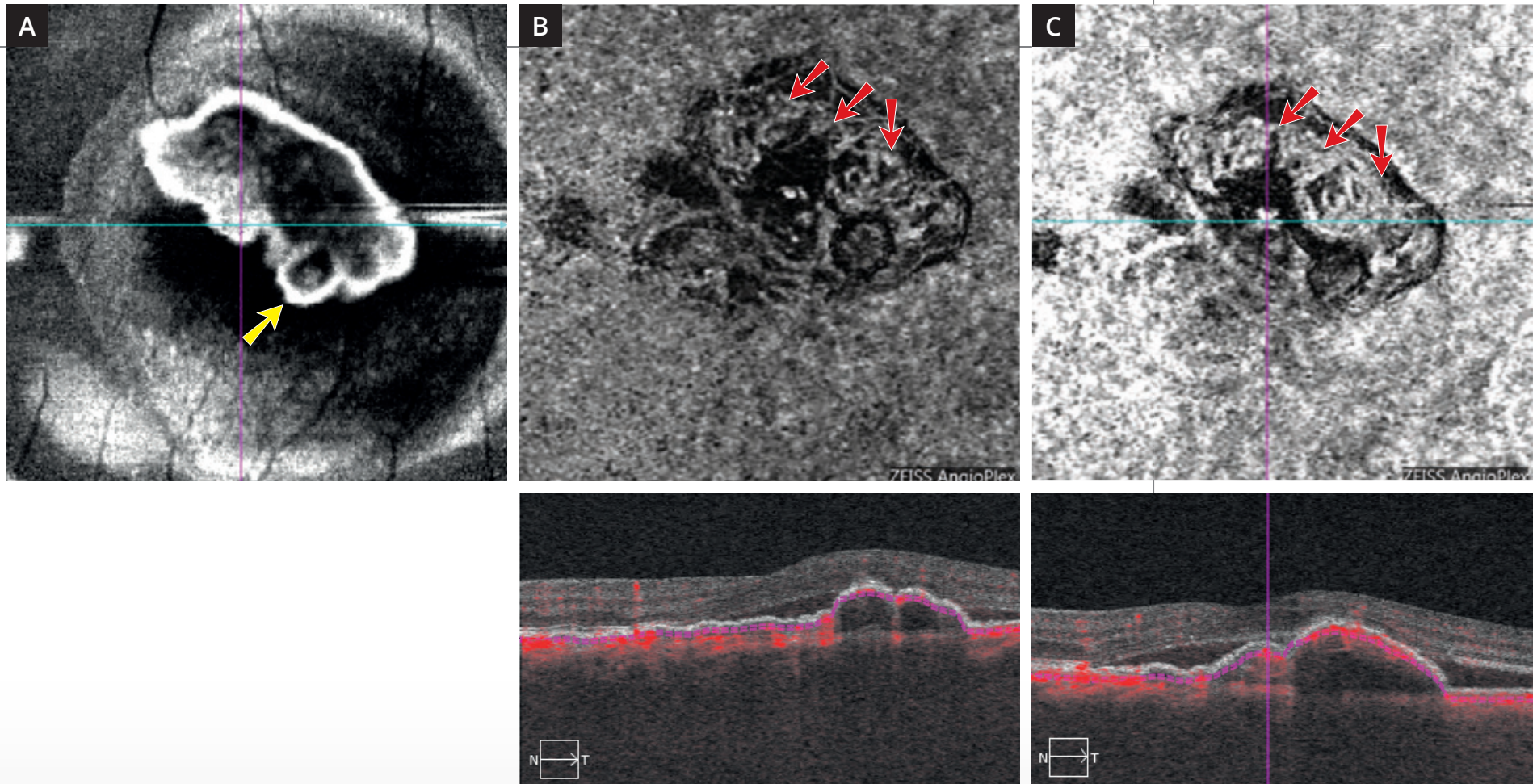
Cliché couleur (1) montrant un aspect arrondi du reflet maculaire. Cet aspect est davantage visible **en autofluorescence (2)**.



L'angiographie au vert d'indocyanine (3,4) montre aux temps intermédiaires des polypes bien individualisés.



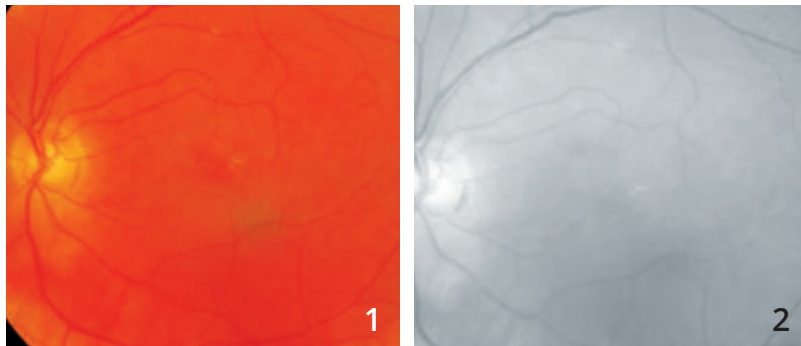
L'OCT B-scan (5) confirme l'existence de phénomènes exsudatifs avec surélévation localisée de l'épithélium pigmentaire se raccordant en angle droit avec le reste de l'épithélium pigmentaire. On note un décollement séreux rétinien.



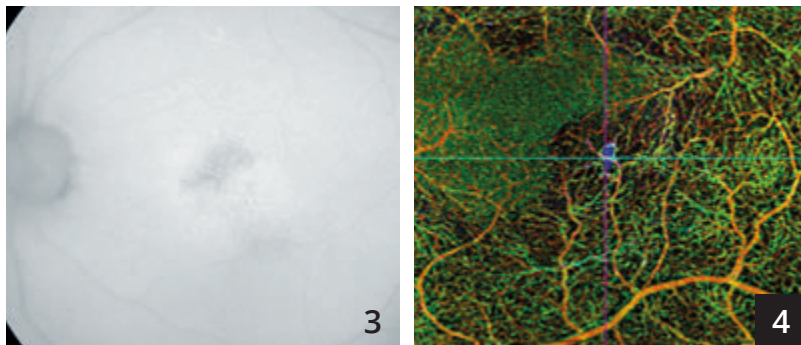
L'OCT en face (A) montre une image arrondie pouvant correspondre au polype (flèche jaune).

L'OCT-Angiographie : les coupes réalisées au niveau du décollement de l'épithélium pigmentaire en choriocapillaire (B) et en choroïde (C) montre des anomalies vasculaires à l'intérieur de la lésion formant un réseau vasculaire anormal de type *branching vascular network* (flèches rouges).

VASCULOPATHIE POLYPOÏDALE

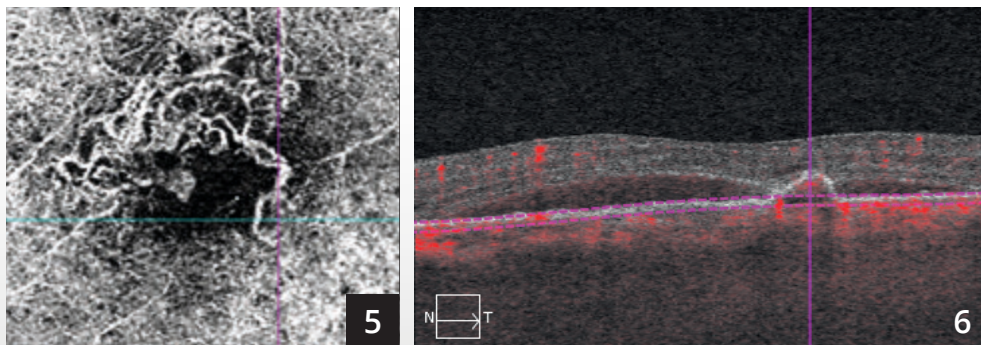


Clichés en couleur (1) et anérythre (2) ne montrant pas d'hémorragie évidente.

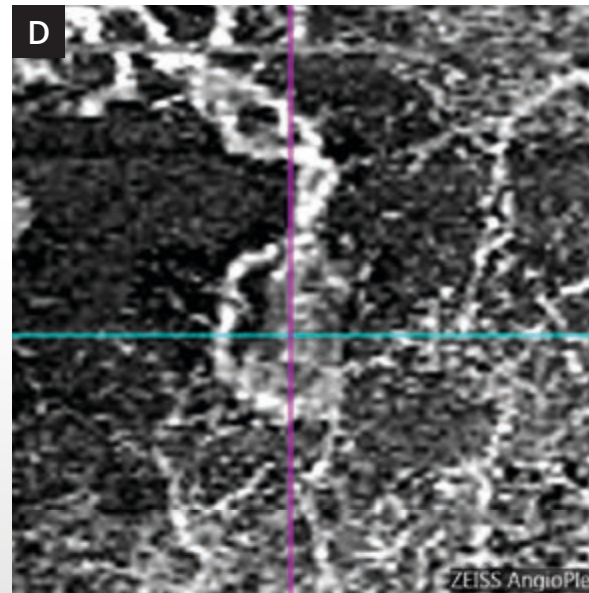
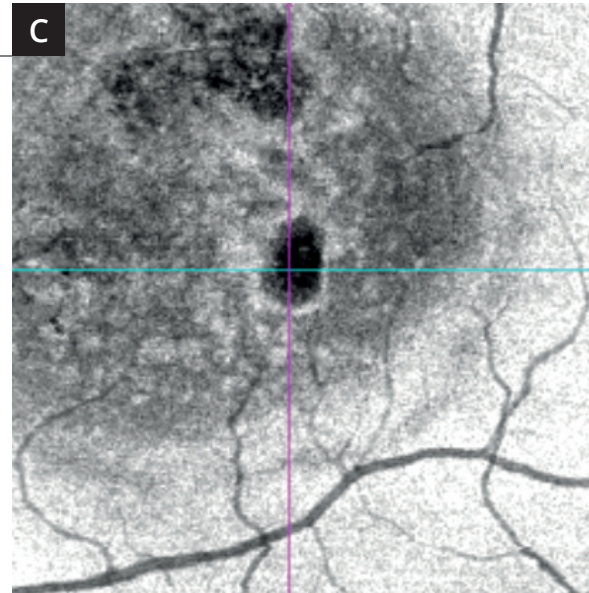
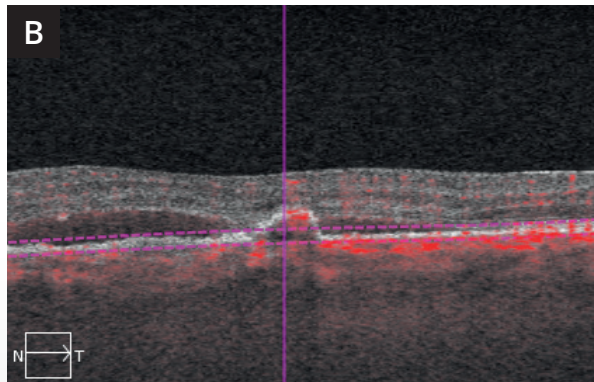
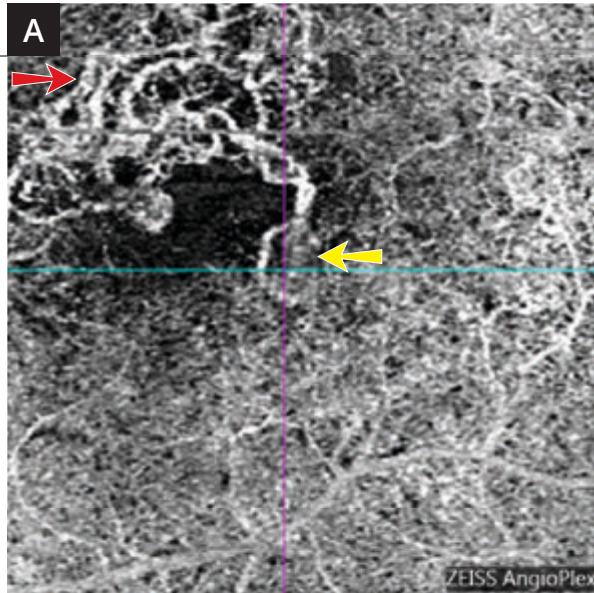


Cliché en autofluorescence (3) montrant des altérations pigmentaires au niveau d'une zone de vasculopathie polypoïdale déjà traitée par thérapie photodynamique.

OCT-Angiographie (4) : la superposition des coupes en pseudo-couleurs permet d'attirer l'attention sur la région temporale inférieure de la macula.



L'OCT-Angiographie réalisée au niveau du plan de la choriocapillaire montre des réseaux vasculaires anormaux *branching vascular network* à la partie supérieure de la macula (5,6).



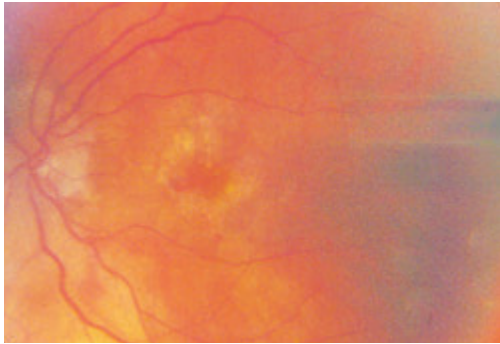
A - OCT-Angiographie : coupe passant au niveau du plan de la choriocapillaire. On observe un réseau vasculaire anormal à la partie supérieure de la macula (flèche rouge) associée à une lésion active polypoidale (flèche jaune) empiétant dans la zone avasculaire centrale.

B - OCT B-scan montrant le niveau de la coupe A.

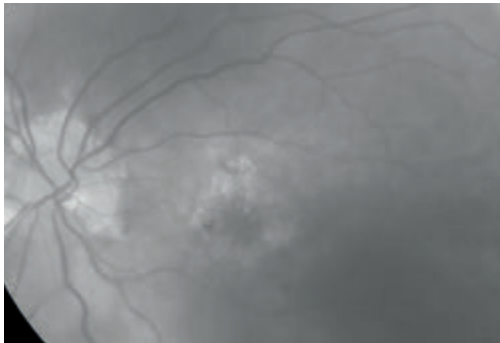
C - OCT en face : la comparaison de l'image obtenue avec l'OCT en face est assez parlante. Le polype se situe à la partie temporale inférieure de la macula. C'est cette lésion qui correspondait à la pseudo-couleur bleu sur la coupe multi-étagée. Dans la vasculopathie polypoidale la comparaison des coupes obtenues avec les images d'OCT en face est particulièrement précieuse.

D - OCT-Angiographie : agrandissement du polype.

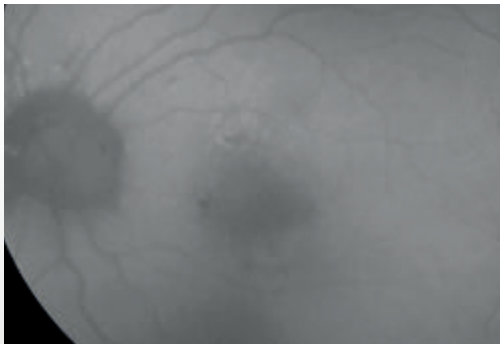
SUIVI DE NÉOVAISSEAUX CHOROÏDIENS TRAITÉS




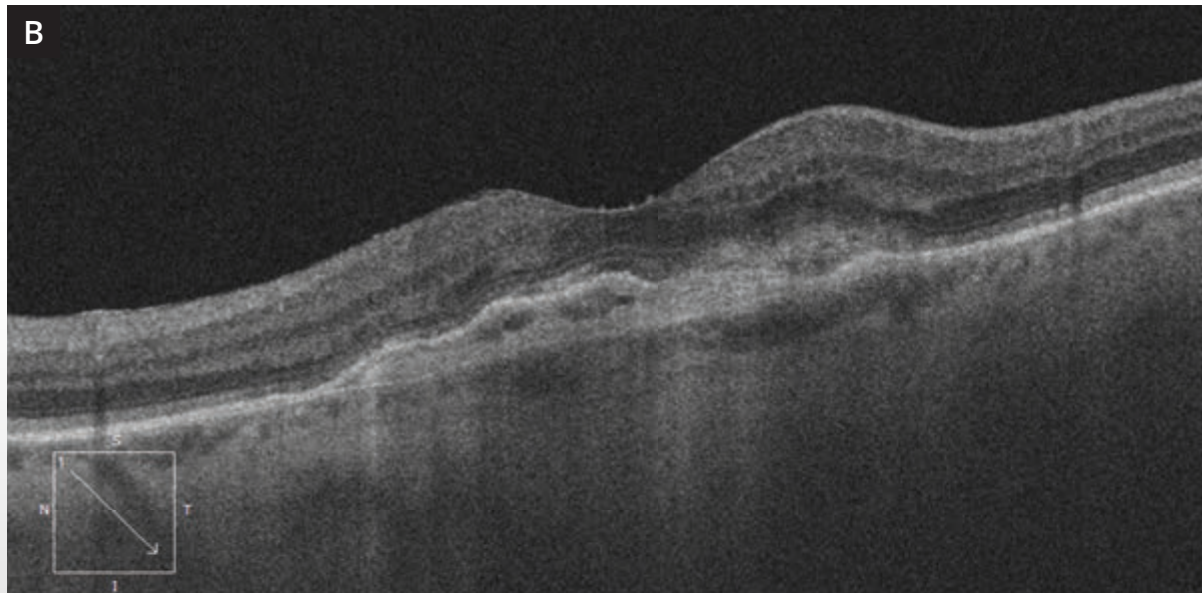
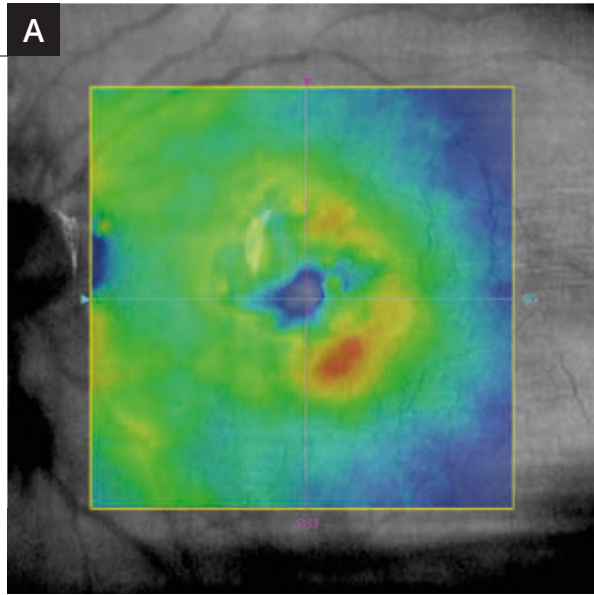
Cliché couleur : fond d'œil gauche d'un patient ayant présenté des néovaisseaux choroïdiens antérieurement traités par anti-VEGF, retraités à la demande en cas de réactivation néovasculaire. On note un aspect grisâtre de la macula.



Cliché en lumière verte : la différence de coloration entre la macula et le reste du fond d'œil est plus évidente.



Cliché en autofluorescence : on observe une hypo-autofluorescence centrale.

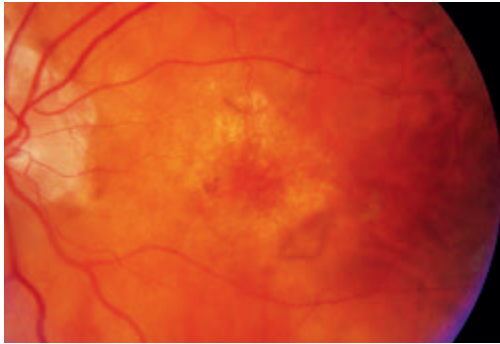


A - La cartographie OCT montre une surélévation à la partie temporale inférieure de la macula.

B - La coupe OCT B-scan correspondante montre une lésion hyper-réfléctive sous-rétinienne associée au soulèvement inhomogène de l'épithélium pigmentaire.

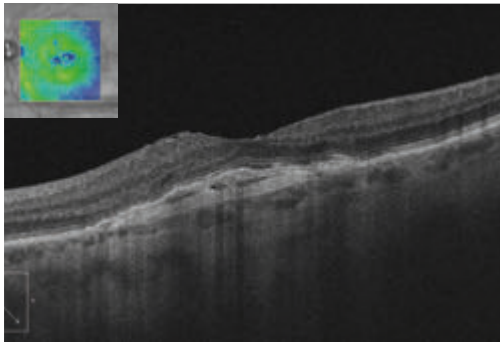
C - L'OCT-Angiographie montre clairement le squelette du néovaisseau occulte central associé à une frange temporale active (flèche rouge). À noter l'existence d'une arcade anastomotique au niveau de la récurrence néovasculaire, ce qui contraste avec l'aspect observé au niveau du reste de la lésion néovasculaire.

SUIVI DE NÉOVAISSEAUX CHOROÏDIENS TRAITÉS (Suite)




Un mois après le retraitement :

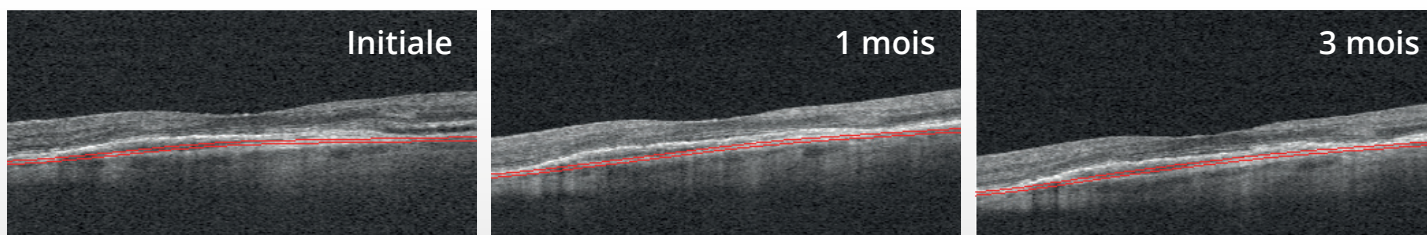
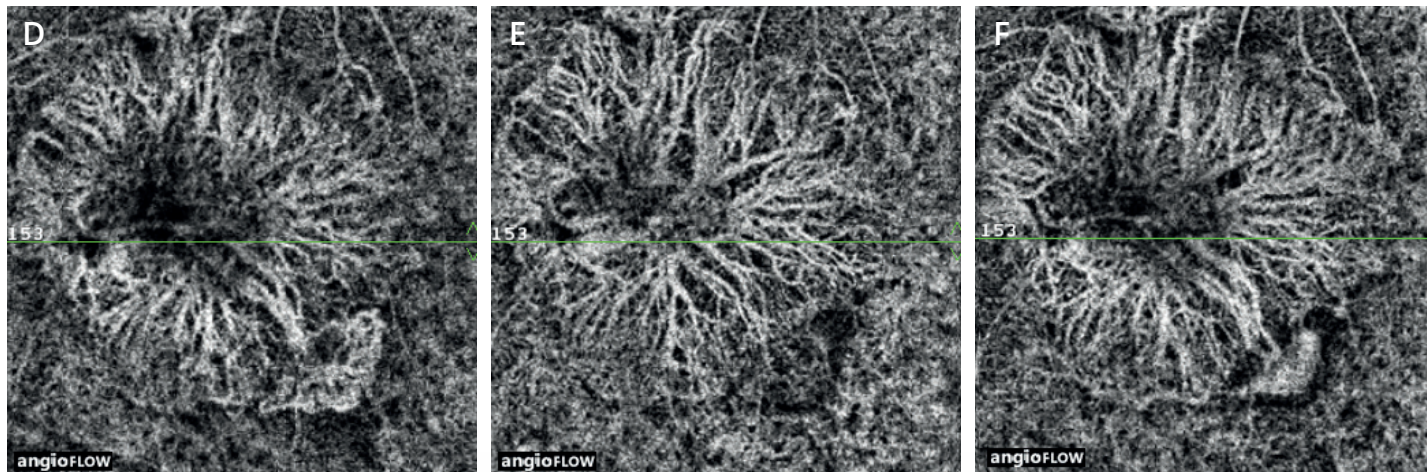
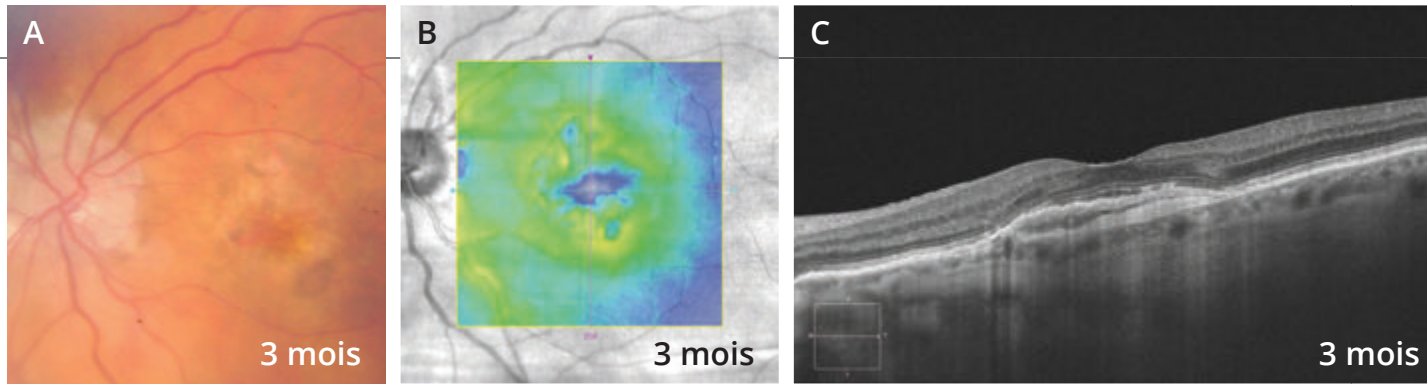
Cliché couleur ne montrant pas d'hémorragie.
On observe un aspect grisâtre à la partie temporale inférieure de la macula.



La cartographie et le B-scan de l'OCT ne montrent pas d'exsudation résiduelle.



L'OCT-Angiographie montre la disparition du lacy temporal.

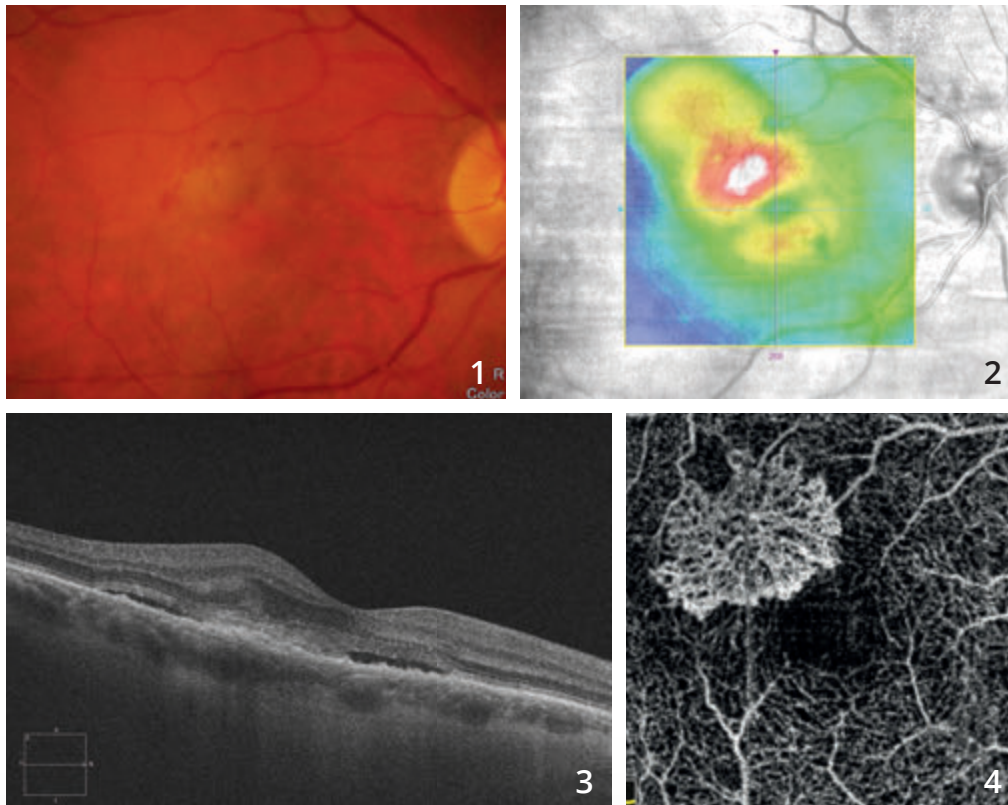


L'évolution à 3 mois est montrée sur les 3 images supérieures de la page de droite. On observe un aspect du fond d'œil inchangé (A) et la réapparition de phénomènes exsudatifs sur la cartographie de l'OCT (B) sans qu'il y ait de modification anatomique évidente sur les coupes OCT (C).

La comparaison des OCT-Angiographies, **initiale (D)**, à **1 (E)** et à **3 mois (F)** est montrée sur les images du bas. On observe une frange vasculaire temporaire lors de la récurrence néovasculaire initiale, puis sa disparition à un mois et sa réapparition à trois mois.



NÉOVASCULARISATION CHOROÏDIENNE DE TYPE 2 TRAITÉE

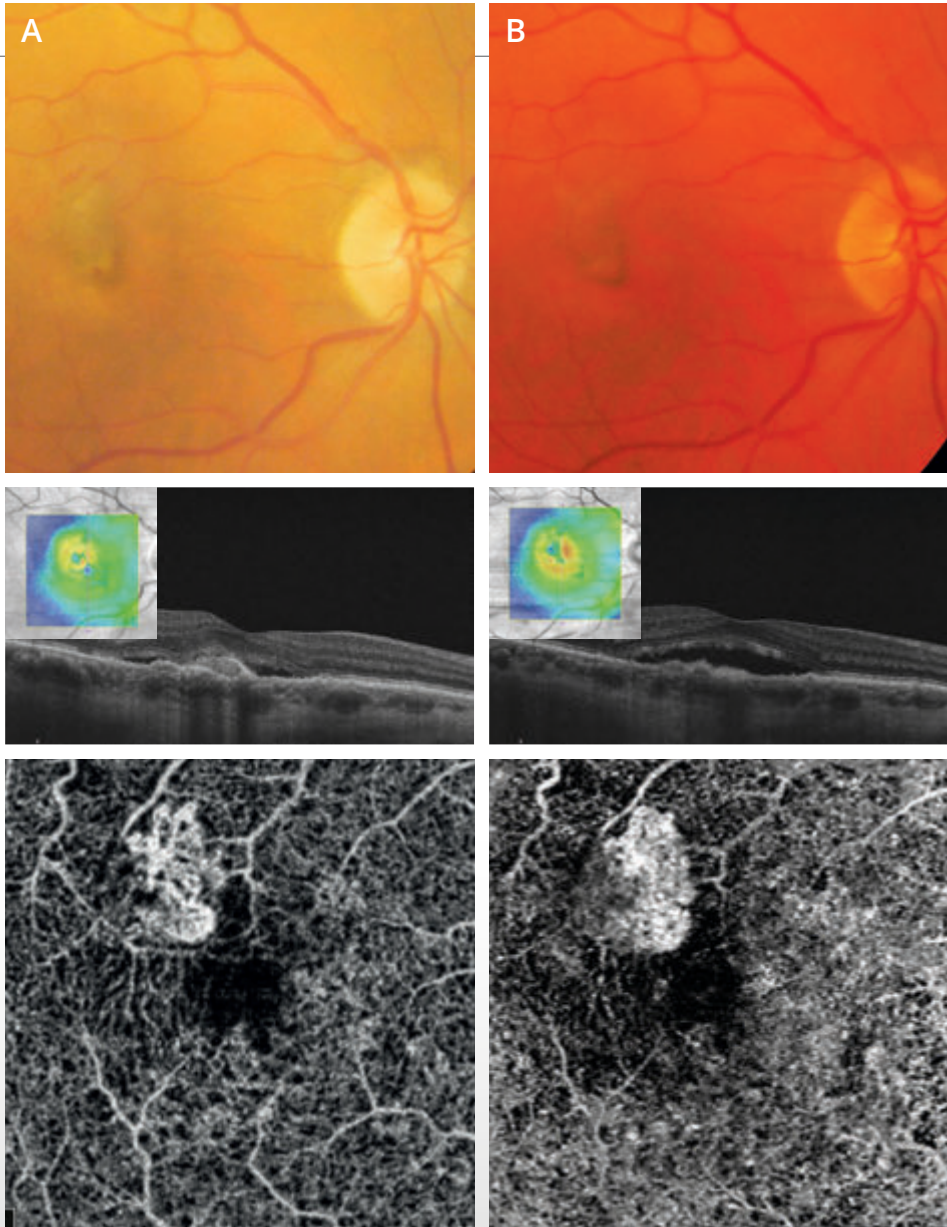


Cliché couleur (1) montrant une petite altération du reflet maculaire associée à des micro-hémorragies.

La cartographie de l'OCT (2) suggère l'existence de phénomènes exsudatifs développés essentiellement en temporal supérieur de la macula.

La coupe OCT B-scan correspondant (3) confirme l'existence de phénomènes exsudatifs avec décollement séreux rétinien, œdème intra-rétinien et lésion hyper-réflexive sous-rétinienne pré-épithéliale.

L'OCT-Angiographie correspondante (4) montre un lacis néovasculaire bien individualisé avec un aspect en méduse typique.



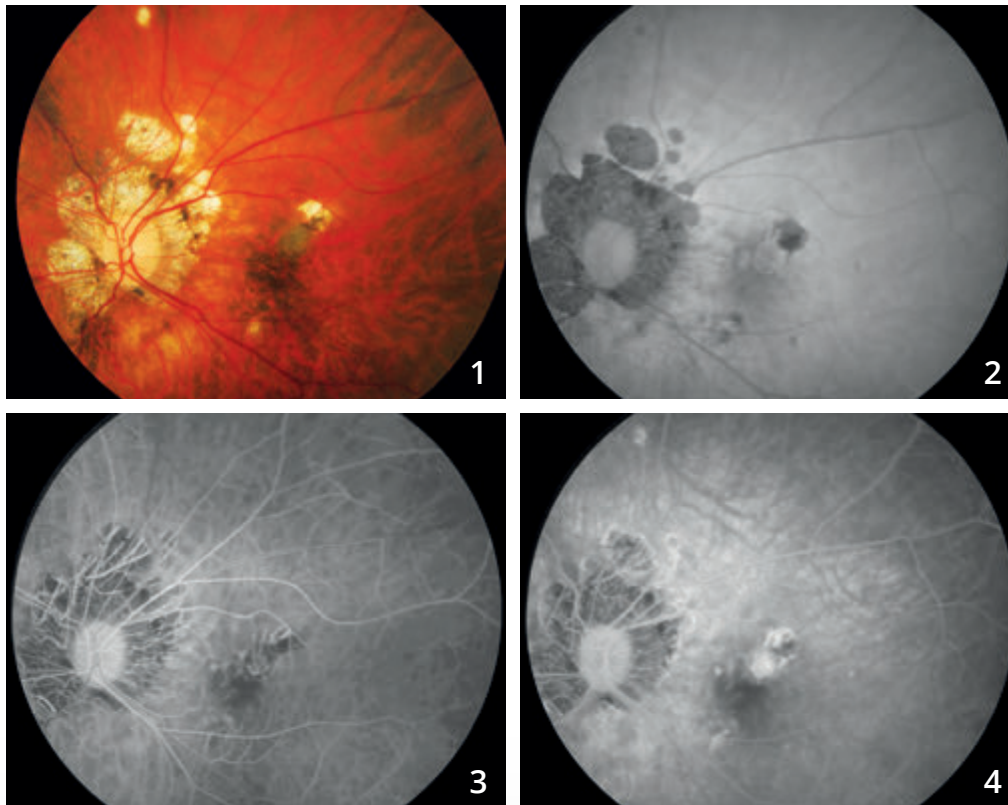
Après traitement par injections d'anti-VEGF mensuelles, on observe l'évolution du cliché couleur, de la cartographie et de **la coupe OCT B-scan**, et de **l'OCT-Angiographie à deux mois (A) et à 4 mois (B)**.

Les cartographies suggèrent une certaine résistance du néovaisseau au traitement anti-VEGF.

L'OCT-Angiographie montre une modification de la morphologie du néovaisseau au cours du temps. La lésion diminue et se rétracte après traitement mais il persiste des arcades anastomotiques à la périphérie de la lésion, ce qui pourrait suggérer la persistance d'un certain degré d'activité néovasculaire.



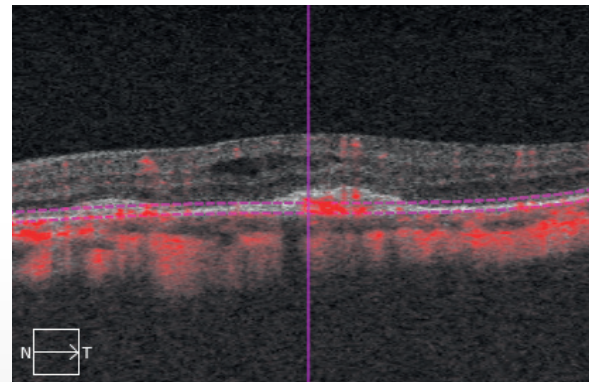
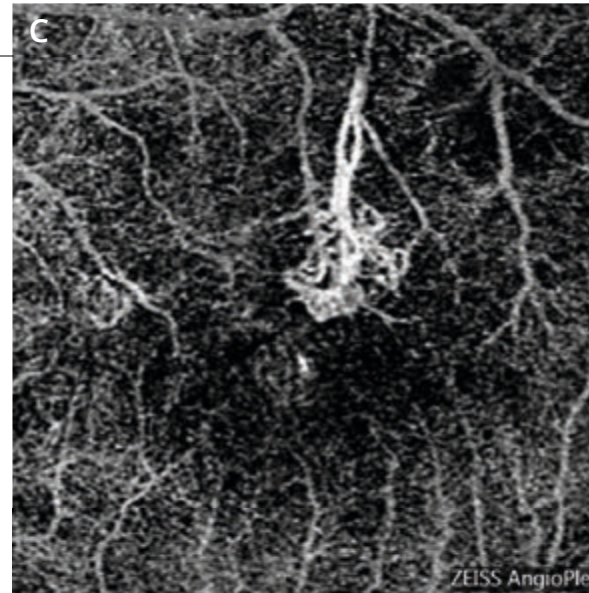
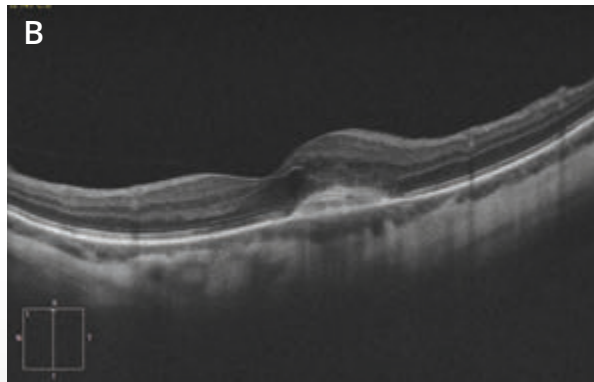
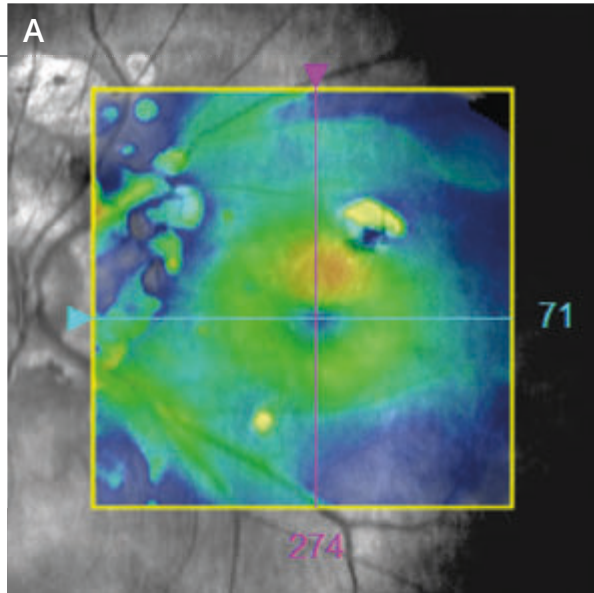
NÉOVAISSEAU CHOROÏDIEN COMPLIQUANT LA MYOPIE FORTE



Cliché en couleur (1) montrant une choroïdose myopique associée à des plages atrophiques péri-papillaires ainsi qu'à une plage atrophique supéro-maculaire.

En autofluorescence (2), on note un aspect sombre des plages atrophiques.

Séquence angiographique à la fluorescéine (3,4) : fluorescence inhomogène supéro-maculaire avec des diffusions de colorant. Il s'agit d'une récurrence néovasculaire survenant sur la berge d'une plage atrophique paracentrale.

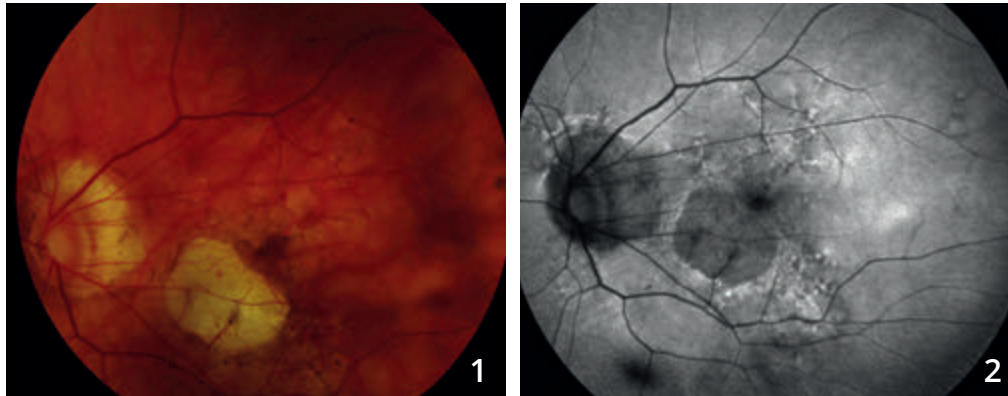


A - La cartographie de l'OCT confirme l'existence d'un épaissement supéro-maculaire.

B - OCT B-scan : on visualise le néovaisseau sous la forme d'un épaissement de la couche profonde associée à des logettes cystoïdes

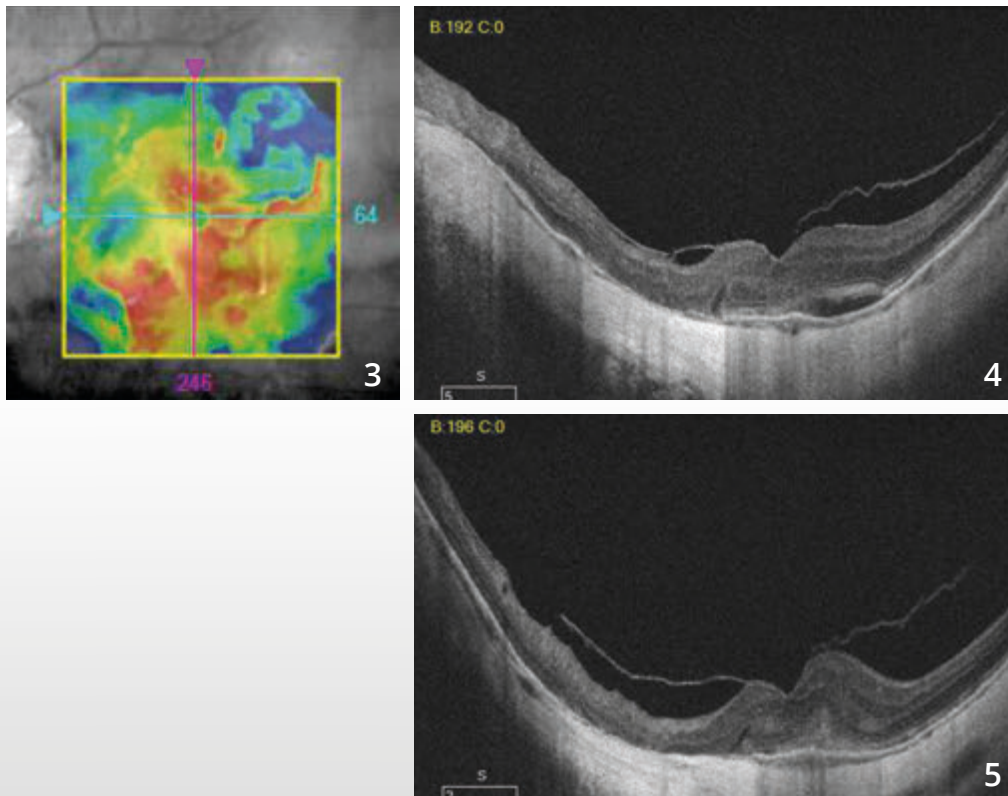
C - OCT-Angiographie : la coupe passant par l'épithélium pigmentaire montre le lacis néovasculaire correspondant au néovaisseau qui présente un pédicule nourricier, bien identifié.

NÉOVASCULARISATION CHOROÏDIENNE DU MYOPE FORT



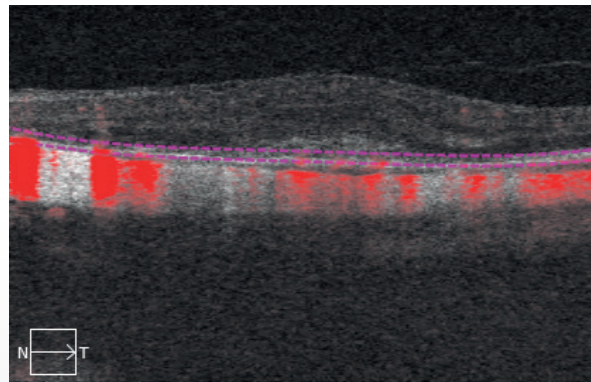
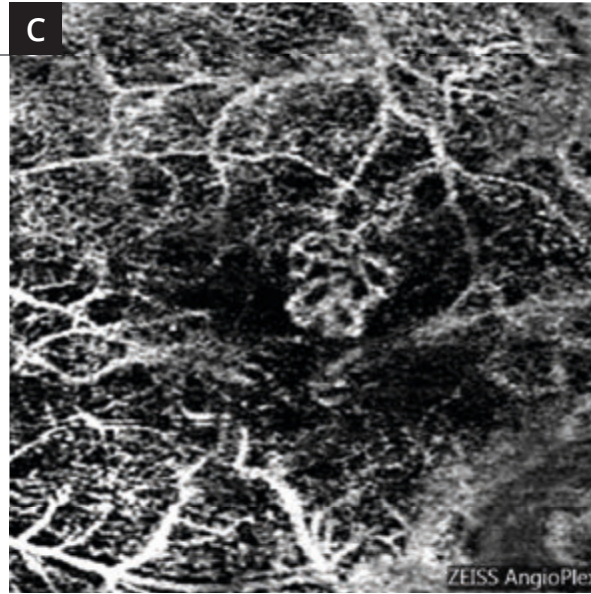
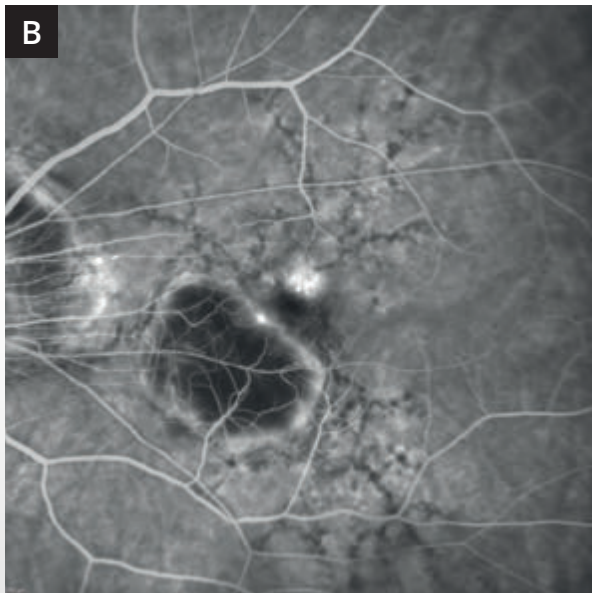
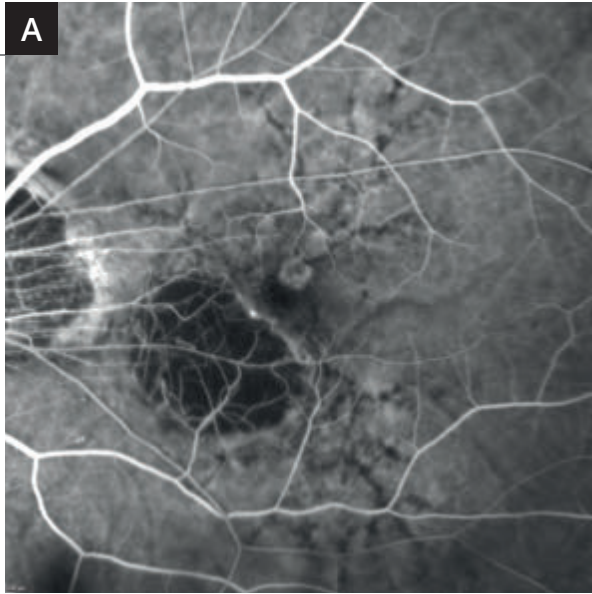
Cliché couleur (1) montrant une lésion atrophique para-centrale. On note une lésion grisâtre para-fovéolaire.

L'atrophie est bien visualisée sur le **cliché en autofluorescence (2)**.



La cartographie de l'OCT (3) est perturbée.

On observe sur les coupes B-scan (4,5) passant par la lésion néovasculaire un aspect hyper-réfléctif de la rétine profonde associé à un épaissement de la rétine sensorielle.

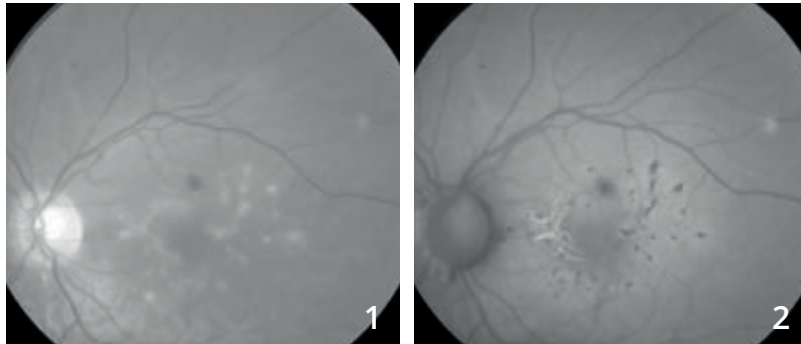


A et B : L'angiographie à la fluorescéine met en évidence une néovascularisation choroidienne développée à la partie supérieure de la macula avec une diffusion anormale de colorant.

C - OCT-Angiographie : la coupe passant en avant du plan de l'épithélium pigmentaire montre une lésion néovasculaire très bien individualisée avec un aspect en « glomérule ».

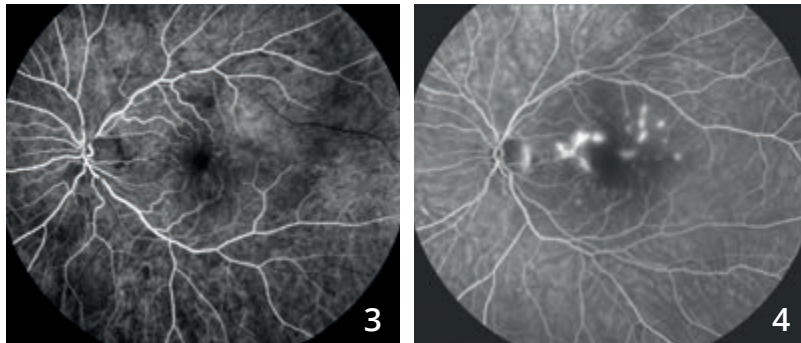


NÉOVASCULARISATION COMPLIQUANT UNE CHOROÏDITE MULTIFOCALE



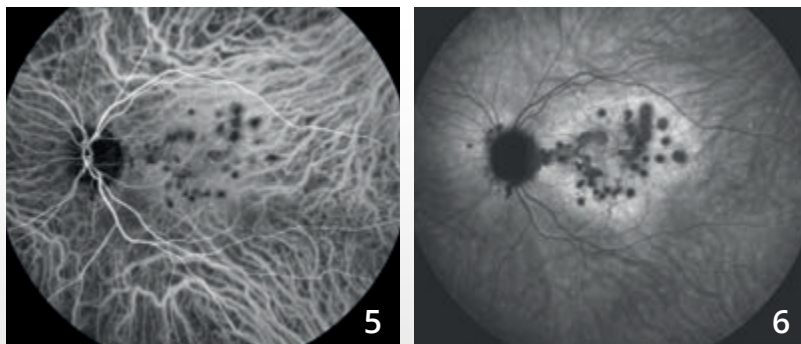
Femme de 31 ans, baisse visuelle de l'œil gauche avec photopsies.

Cliché vert (1) montrant de nombreuses taches blanches du fond d'œil.
En autofluorescence (2), on note une hypo-autofluorescence des taches qui apparaissent plus nombreuses sur ce cliché.



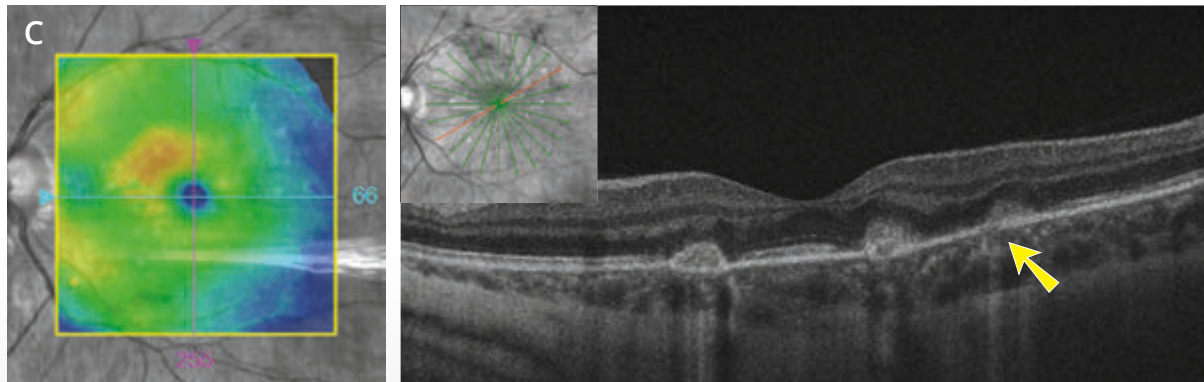
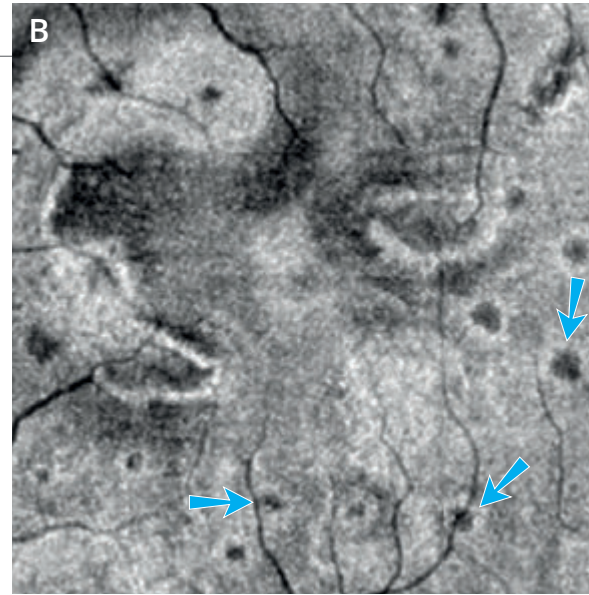
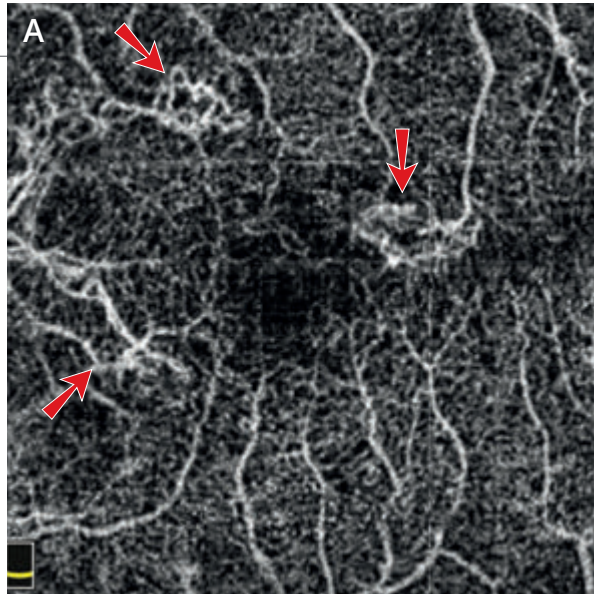
Angiographie à la fluorescéine (3,4) :

Hyper-fluorescence des lésions du pôle postérieur dès les temps précoces avec diffusion du colorant aux temps tardifs.



Angiographie au vert d'indocyanine (5,6) :

Hyper-fluorescence des taches pendant toute la séquence qui apparaissent très sombres aux temps tardifs et plus nombreuses que les taches blanches observées au fond d'œil.



A - L'OCT-Angiographie

montre des lésions hyper-réfléctives de part et d'autre de la fovéa avec aspect évocateur de lacis néovasculaire (flèches rouges).

B - L'OCT en face

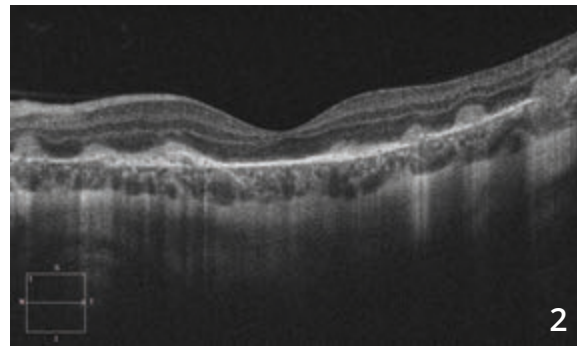
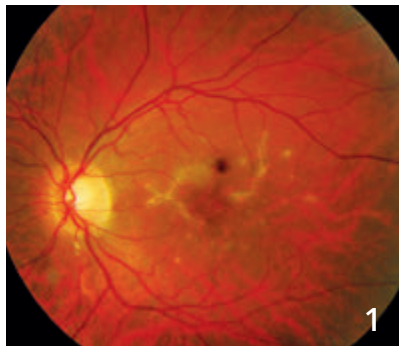
correspondant montre de nombreuses autres petites taches hypo-réfléctives sans image de flux au niveau de l'OCT-Angiographie semblant correspondre aux lésions inflammatoires (flèches bleues).

C - La cartographie de l'OCT

montre un petit épaissement nasal et supérieur de la macula. La coupe OCT B-scan montre une hyper-réfléctivité des lésions dans la rétine externe dont certaines s'accompagnent d'une hyper-réfléctivité dans la choroïde (flèche jaune).



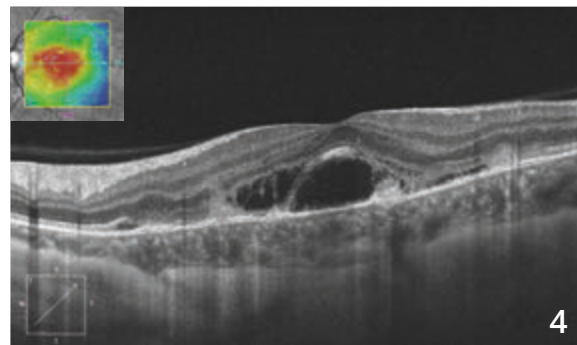
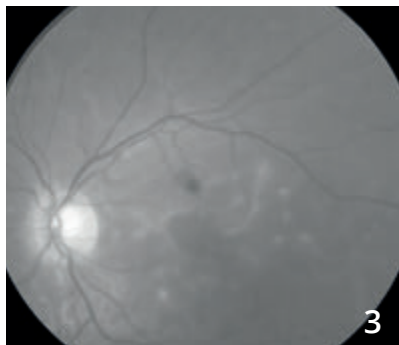
NÉOVASCULARISATION COMPLIQUANT UNE CHOROÏDITE MULTIFOCALE (Suite)



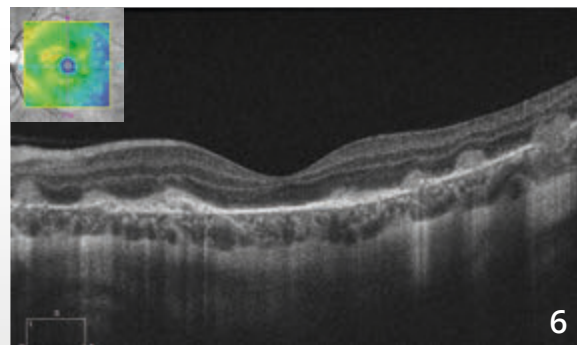
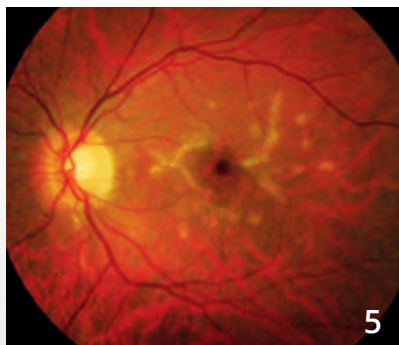
Cliché couleur (1) :

Amélioration anatomique et fonctionnelle après corticothérapie par voie orale avec apparition de fibrose de part et d'autre de la macula.

L'OCT B-scan (2) montre un aspect plus hyper-réfléctif des lésions avec fibrose des néovaisseaux choroïdiens.

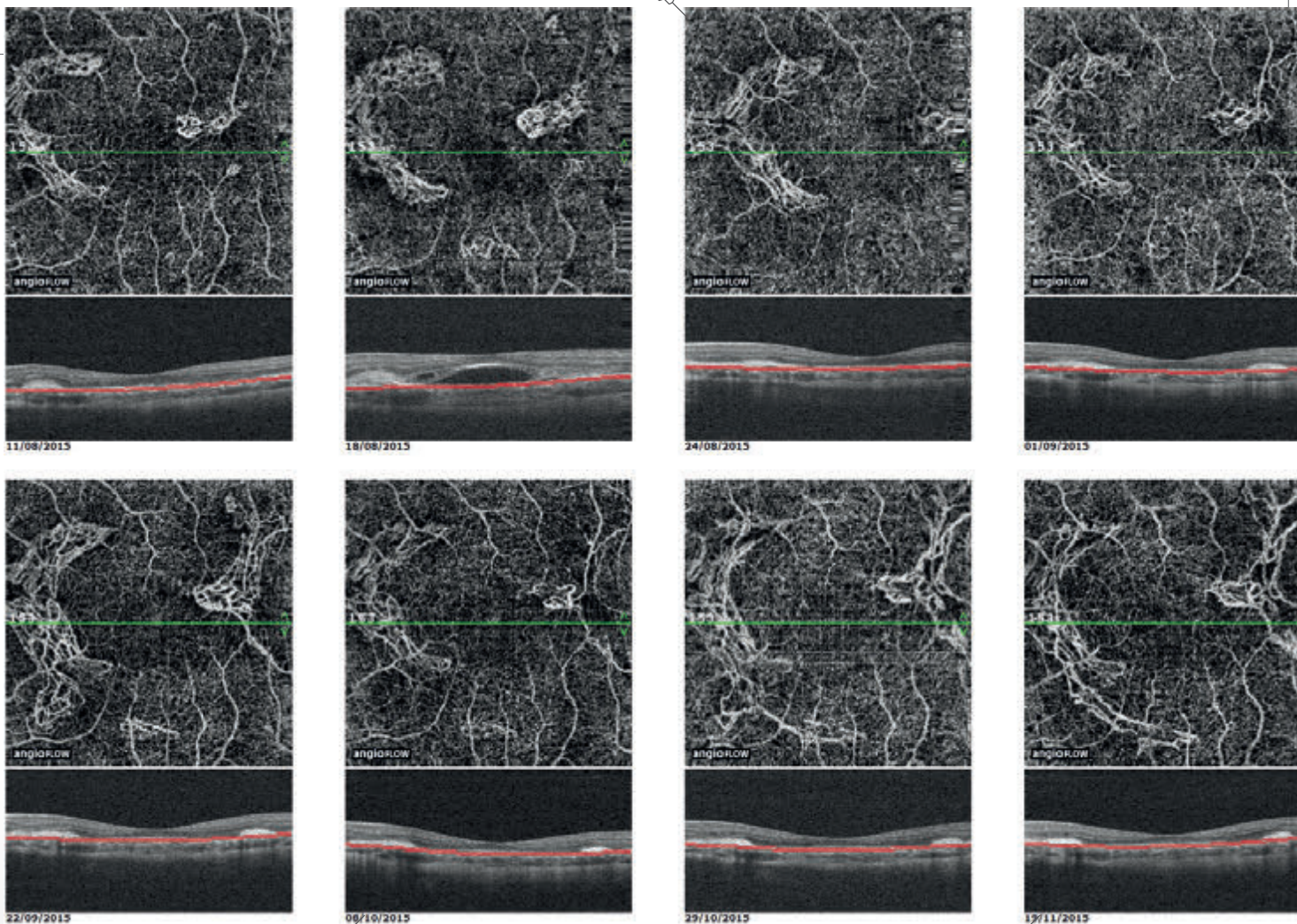


Récidive des néovaisseaux choroïdiens à l'arrêt des corticoïdes avec œdème rétinien maculaire sur le cliché vert (3) et signes exsudatifs à l'OCT B-scan (4).



Amélioration anatomique et fonctionnelle après première injection intravitréenne d'anti-VEGF et corticothérapie générale :

- fibrose des néovaisseaux choroïdiens sur le cliché couleur (5)
- disparition de l'exsudation sur l'OCT B-scan (6).



Suivi en OCT-Angiographie des néovaisseaux choroïdiens

L'OCT-Angiographie réalisée de façon rapprochée après la première injection intravitréenne montre l'évolution des néovaisseaux choroïdiens qui régressent après traitement mais récidivent au bout d'un mois sans que l'OCT B-scan correspondant ne soit perturbé de façon significative. On observe l'extension progressive des néovaisseaux puis de la fibrose malgré des injections mensuelles faisant proposer à la patiente un traitement immuno-suppresseur par voie générale.

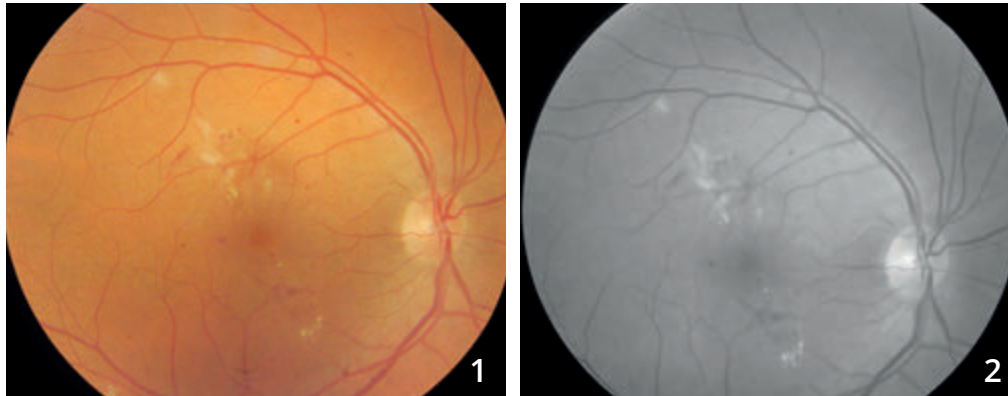
CHAPITRE 3

ŒDÈMES

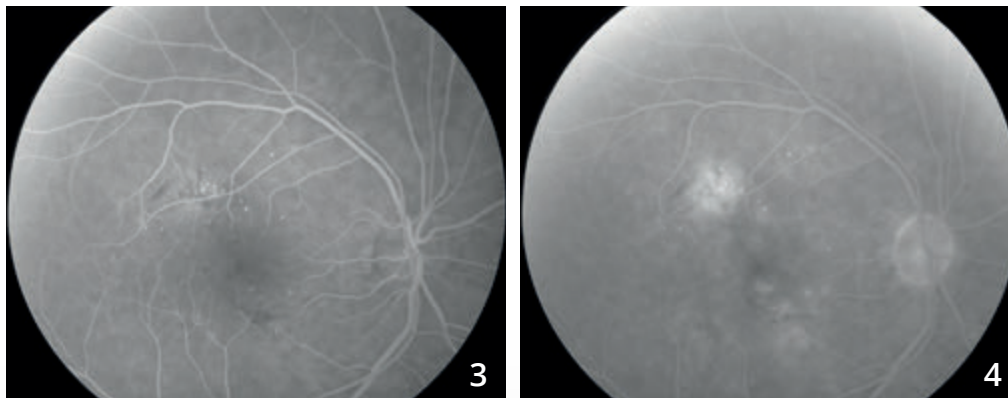
L'OCT en face permet une analyse morphologique très satisfaisante des œdèmes maculaires et en particulier des œdèmes cystoïdes. L'OCT-Angiographie permet aussi d'apprécier les anomalies vasculaires qui sont parfois à l'origine de l'œdème. La combinaison des deux examens (OCT en face + OCT-Angiographie) est donc très précieuse.

Depuis le développement de l'OCT-Angiographie, l'attention s'est portée à nouveau sur le réseau capillaire rétinien profond. On avait en effet un peu oublié qu'il existait un réseau capillaire rétinien profond, dans la mesure où ce réseau n'était pas visualisé par l'angiographie à la fluorescéine. L'OCT-Angiographie vient nous rappeler cette circulation complexe (il existe même un réseau capillaire intermédiaire). Les anomalies observées au niveau de ce réseau sont au premier plan dans la survenue des œdèmes maculaires cystoïdes compliquant la maculopathie diabétique ou les occlusions veineuses. Après traitement anti-œdémateux, on observe fréquemment la disparition des logettes cystoïdes mais la persistance des anomalies capillaires, ce qui explique sans doute la tendance à la récurrence de ces œdèmes.

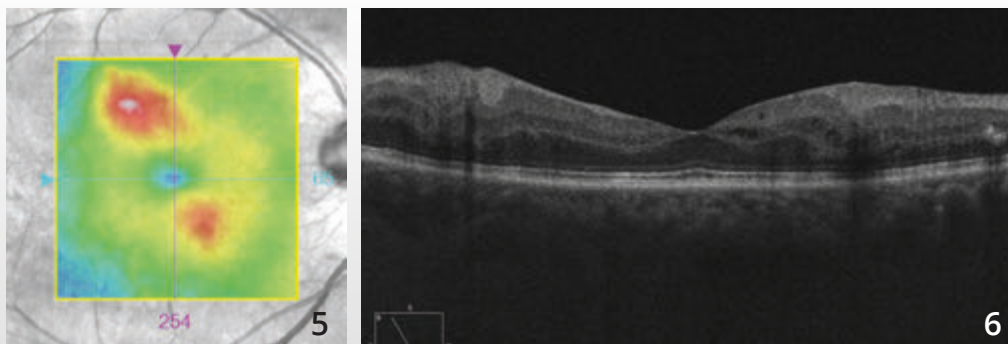
ŒDÈME MACULAIRE DIABÉTIQUE FOCAL



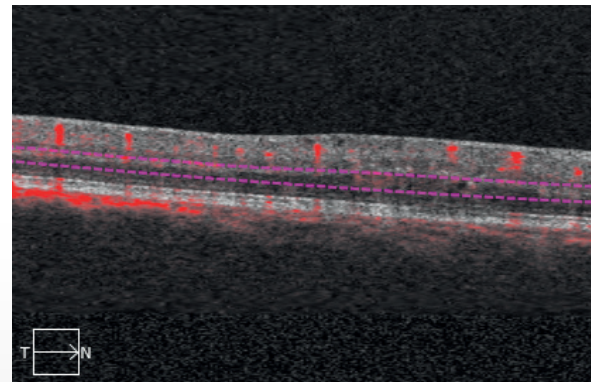
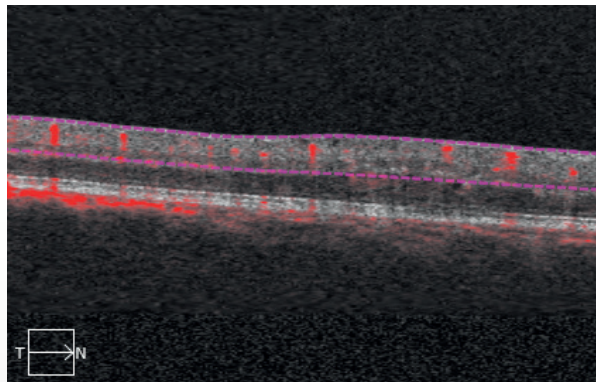

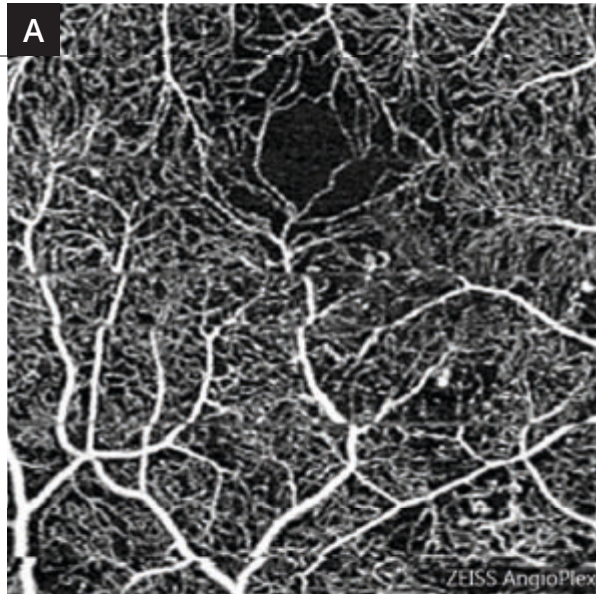
Clichés en couleur (1) et anérythre (2) montrant des petits exsudats du pôle postérieur associés à des micro-hémorragies et des micro-anévrismes.



Séquence angiographique à la fluorescéine (3,4) : les micro-anévrismes sont plus apparents. On observe une diffusion localisée du colorant au temps tardif.



La cartographie de l'OCT (5) et la coupe B-scan (6) confirme l'existence d'un œdème focal localisé à la partie temporale supérieure ainsi qu'à la partie nasale inférieure de la macula.

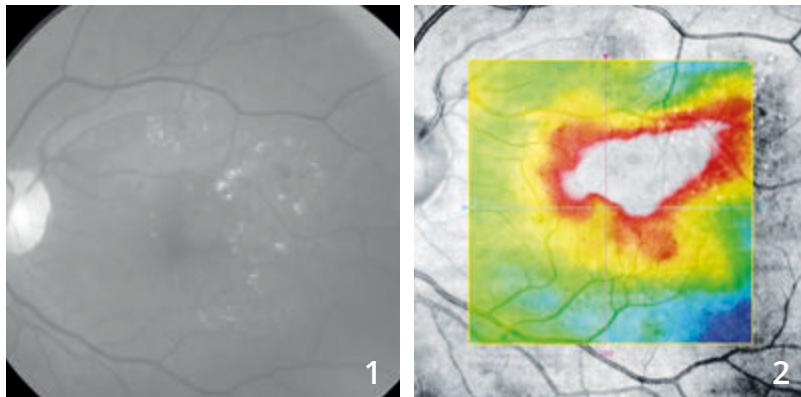


OCT-Angiographie :
des coupes centrées sur
la partie inférieure de la macula
ont été réalisées en rétine
superficielle **(A)** et en rétine
profonde **(B)**.

En rétine profonde, les
anomalies capillaires sont
plus apparentes. On note
une raréfaction capillaire
localisée à la partie nasale
inférieure de la macula.



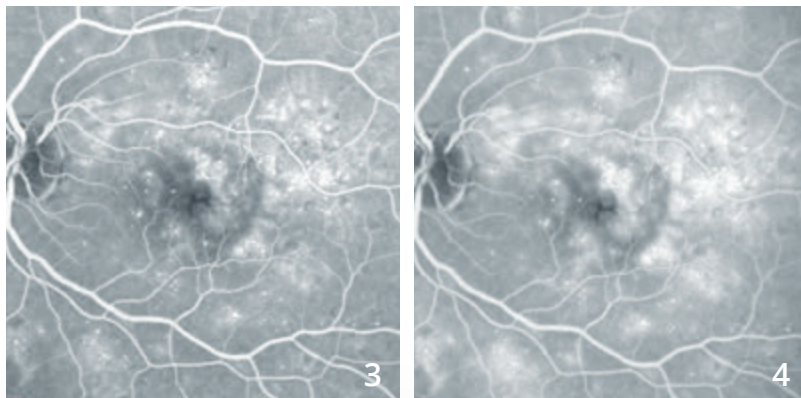
ŒDÈME MACULAIRE DIFFUS DIABÉTIQUE



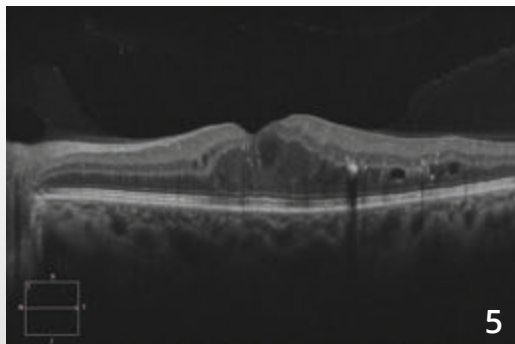
Homme 48 ans, diabétique.

Cliché anérythro (1) : micro-anévrismes et micro-hémorragies au pôle postérieur, exsudats lipidiques maculaires et para-centraux formant des couronnes circlinées.

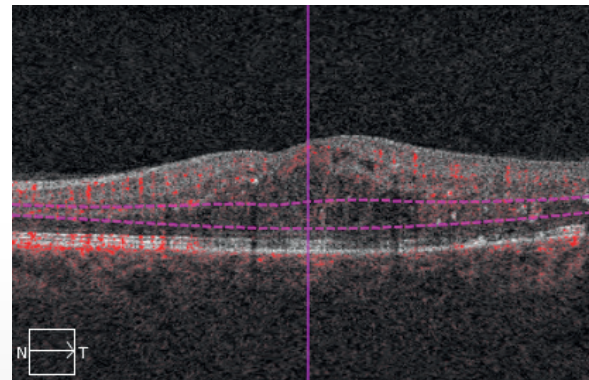
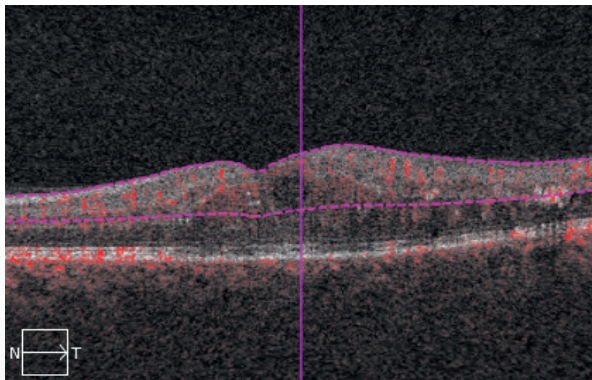
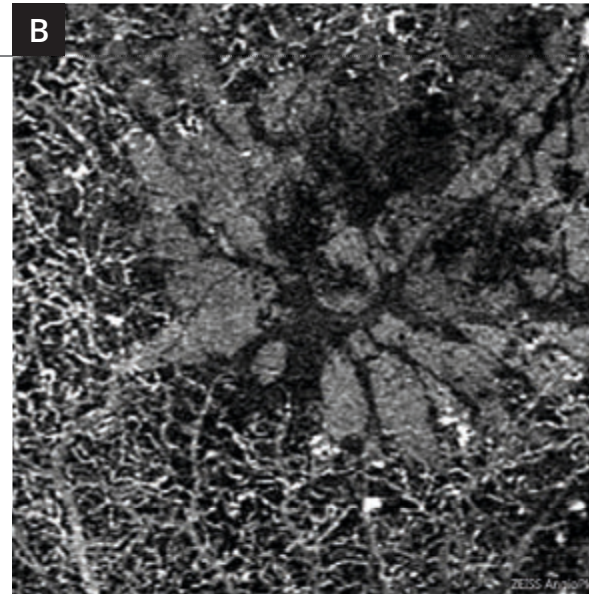
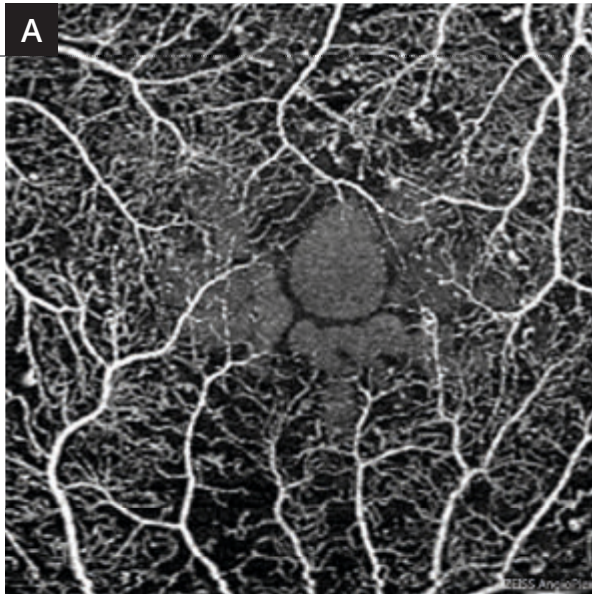
Cartographie de l'OCT (2) montrant un œdème maculaire diffus.



Angiographie à la fluorescéine précoce (3) et tardive (4) montrant des logettes d'œdème maculaire cystoïde associées à de très nombreux micro-anévrismes du pôle postérieur.



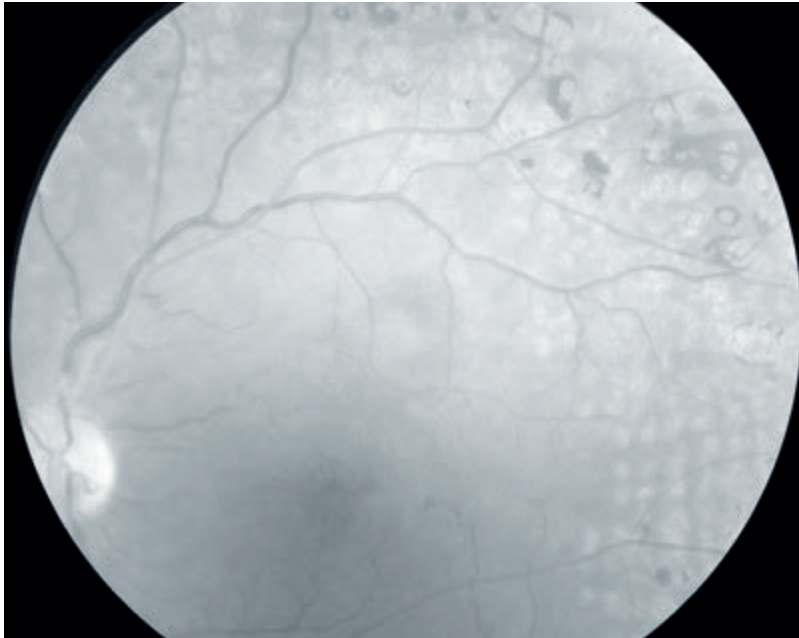
OCT B-scan : œdème maculaire cystoïde avec logettes cystoïdes et exsudats hyper-réfléctifs.



OCT-Angiographie 3 millimètres

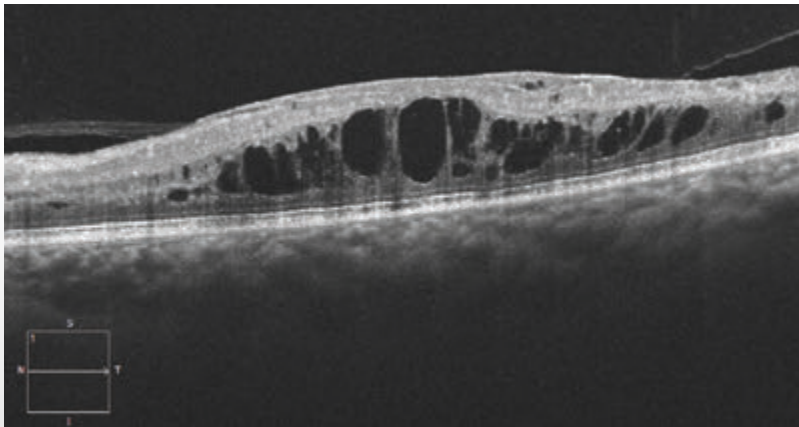
- A - Coupe passant par le réseau capillaire superficiel** montrant des micro-anévrismes en moins grand nombre que sur l'angiographie à la fluorescéine et de grosses logettes cystoïdes centrales.
- B - Coupe passant par le réseau capillaire profond** montrant des logettes beaucoup plus marquées, associées à une raréfaction capillaire. Il est à noter qu'il n'y a pas de réseau capillaire à l'intérieur des logettes.

OCCLUSION ŒDÉMATEUSE DE LA VEINE CENTRALE DE LA RÉTINE

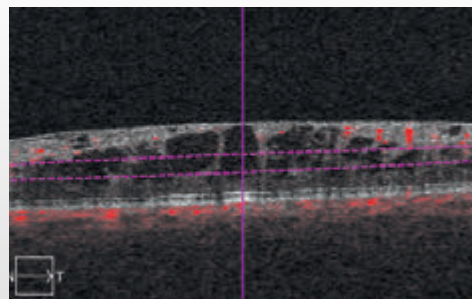
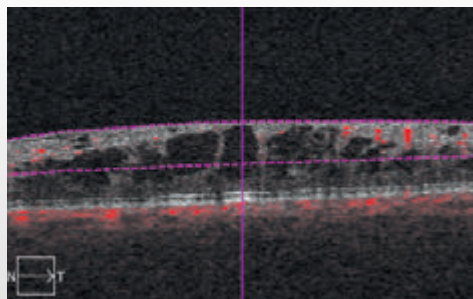
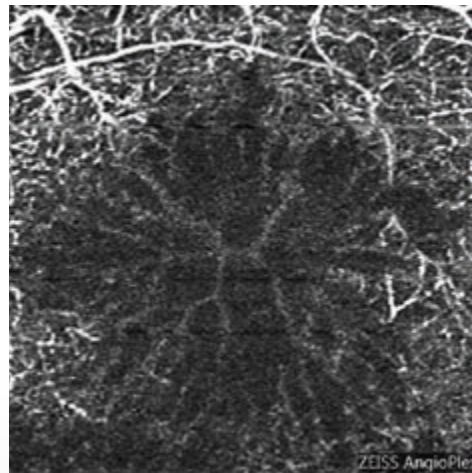
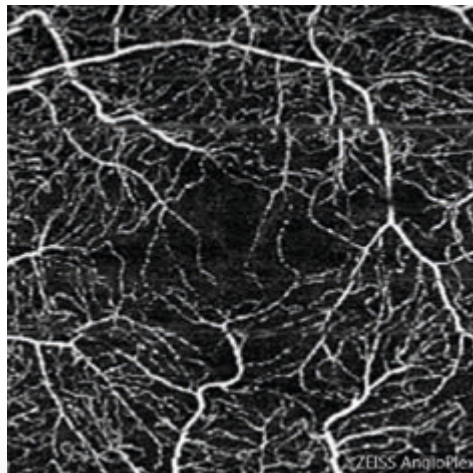
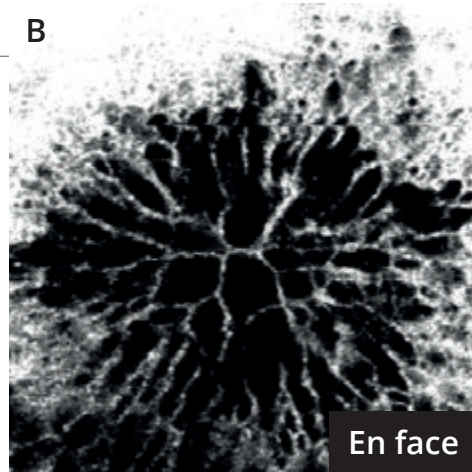
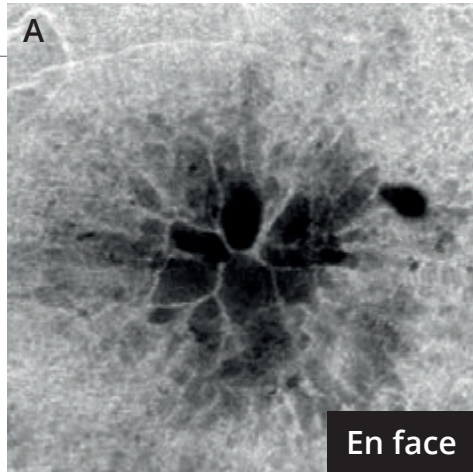


Femme de 81 ans.

Cliché anérythro montrant de nombreuses cicatrices de photocoagulation pan-rétinienne plus ou moins pigmentées, associées à une petite altération du reflet maculaire évoquant la présence d'un œdème maculaire.



L'OCT B-scan montre un œdème maculaire cystoïde.



L'OCT-Angiographie

est fortement perturbée donnant une image excellente des logettes cystoïdes.

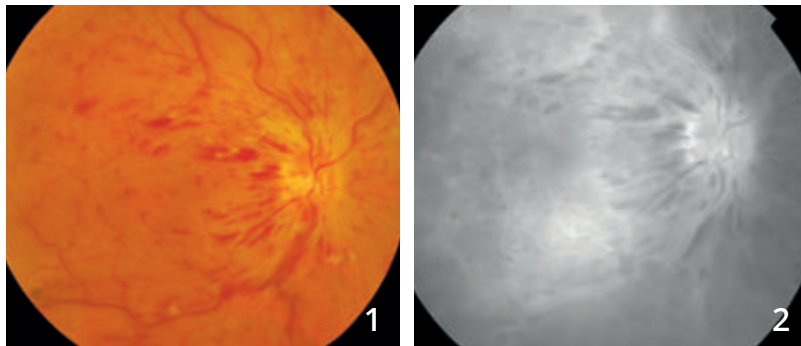
L'OCT en face permet également une très bonne visualisation des logettes cystoïdes.

A - Le réseau capillaire superficiel paraît relativement épargné. On note cependant une petite raréfaction capillaire au niveau de la maille anastomotique centrale.

B - La coupe obtenue en rétine profonde est davantage perturbée. On observe l'absence de capillaires profonds au niveau des zones de logettes cystoïdes.



OCCLUSION DE LA VEINE CENTRALE DE LA RÉTINE MIXTE

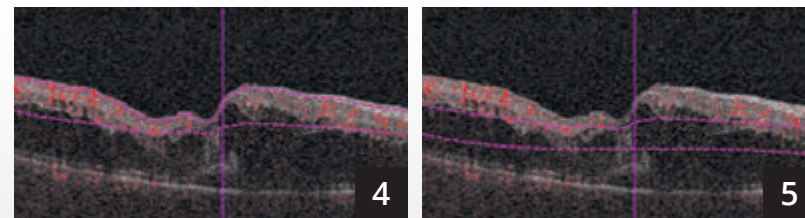
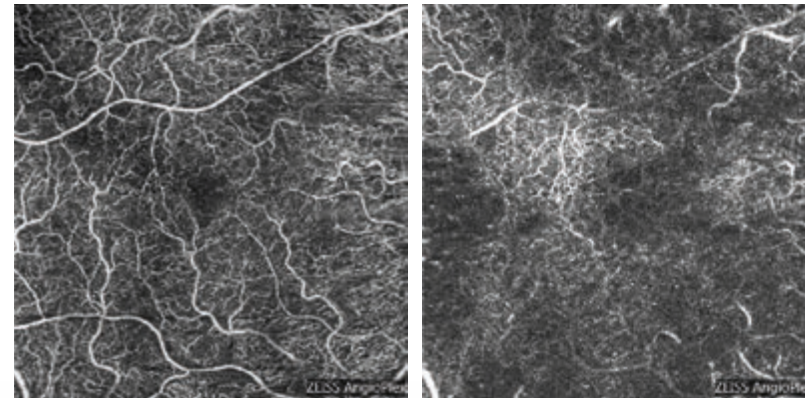
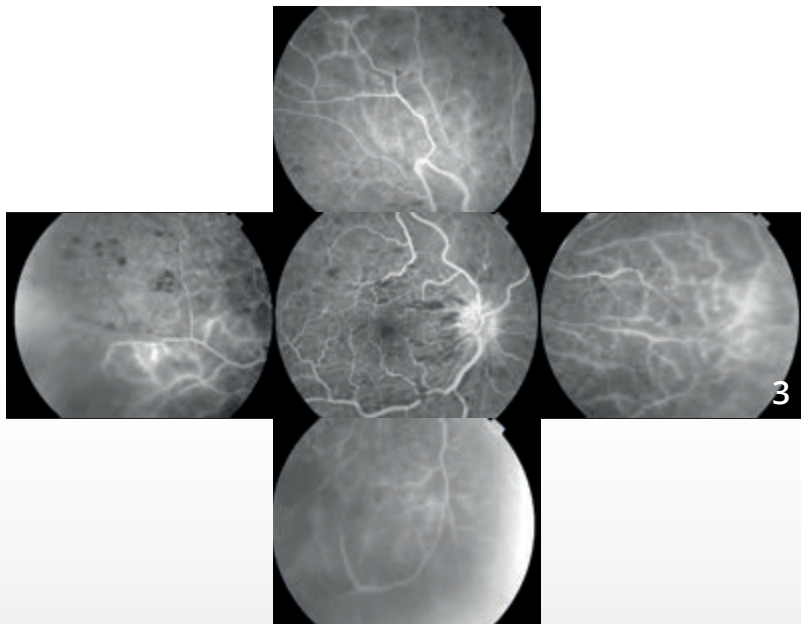


Cliché couleur (1) montrant des hémorragies en flammèche péri-papillaires, quelques nodules cotonneux et des veines rétiniennes tortueuses et dilatées.

Angiographie à la fluorescéine :

Cliché tardif (2) montrant l'image typique d'occlusion de la veine centrale avec imprégnation des parois veineuses, imprégnation forte de la papille et diffusion maculaire tardive. On note des zones de masquage liées aux hémorragies.

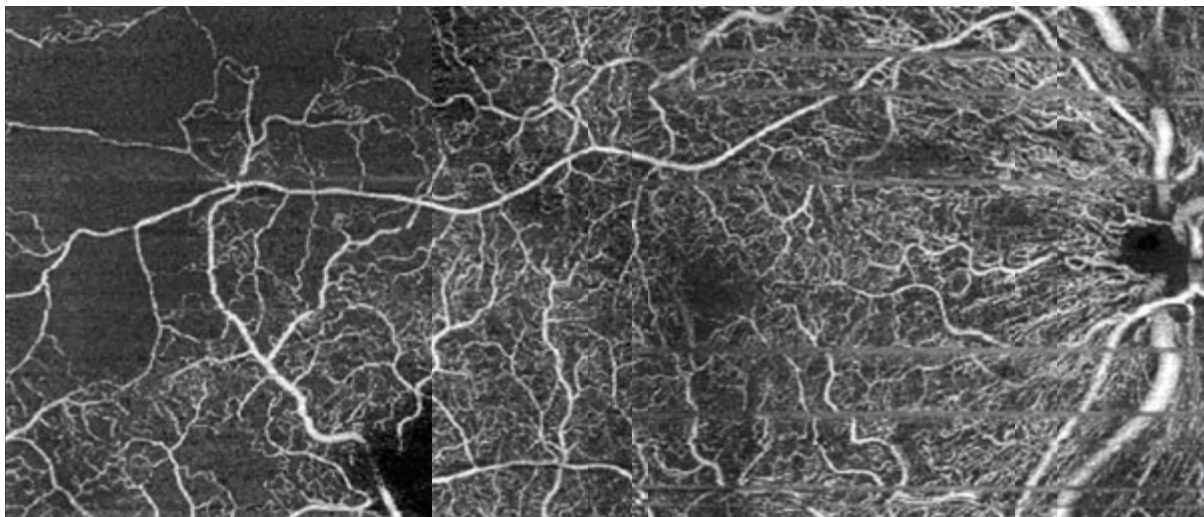
Montage avec clichés de la périphérie rétinienne (3) montrant une raréfaction capillaire traduisant l'ischémie.



OCT-Angiographie : coupes 6 mm.

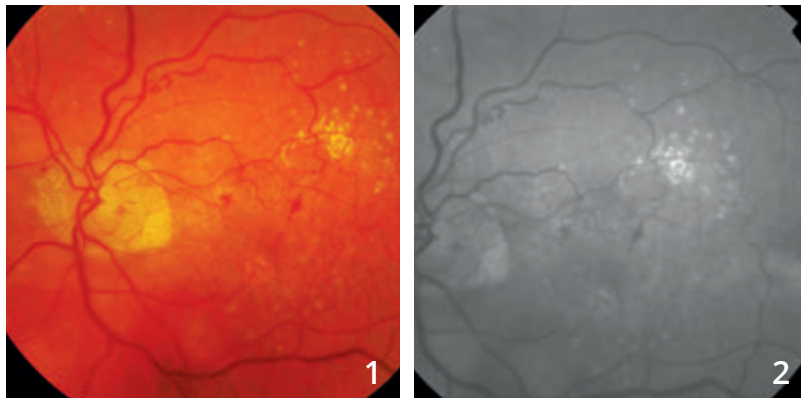
La coupe superficielle (4) est relativement préservée.

La coupe profonde (5) montre en revanche des anomalies importantes liées à la présence de l'œdème maculaire mais également à un certain degré de raréfaction du lit capillaire profond plus marqué que le lit capillaire superficiel.



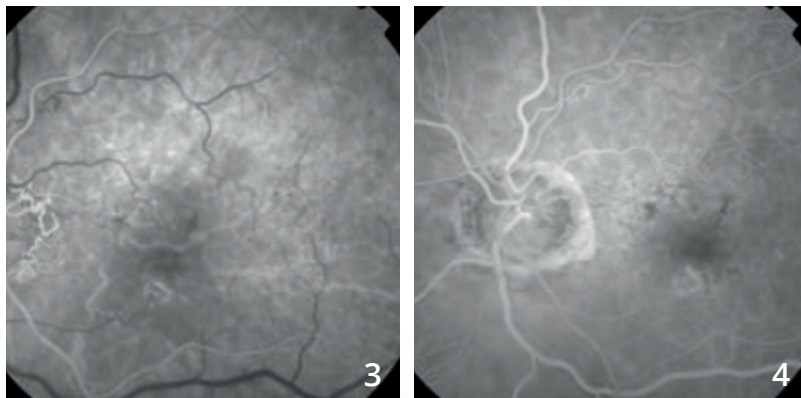
Un montage OCT-Angiographie avec des coupes de 6 mm a été réalisé mettant mieux en évidence les anomalies capillaires superficielles en particulier à la partie temporale du fond d'œil.

OCCLUSION DE LA VEINE CENTRALE DE LA RÉTINE ANCIENNE

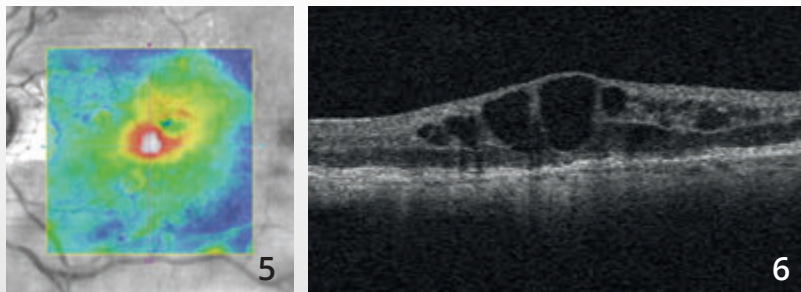


Cliché couleur (1) : micro-hémorragies et micro-exsudats du pôle postérieur.

Le cliché en lumière verte (2) montre mieux les anomalies vasculaires.

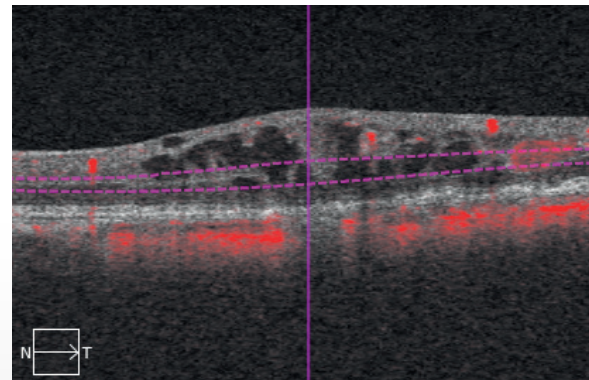
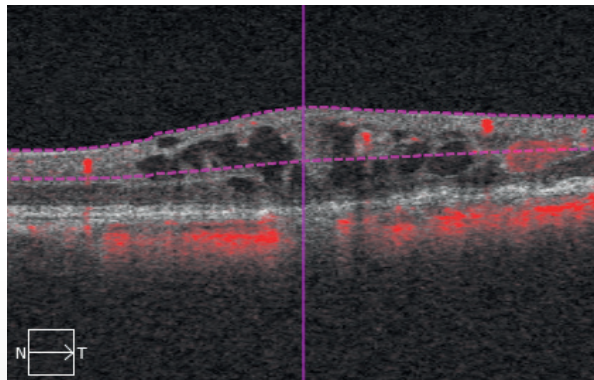
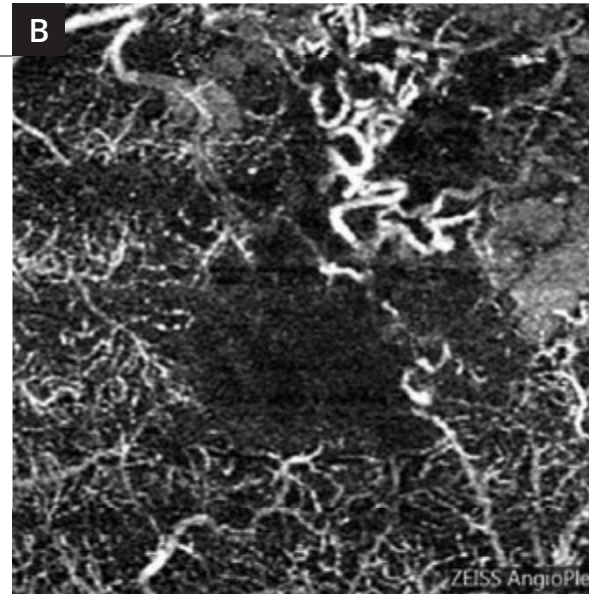
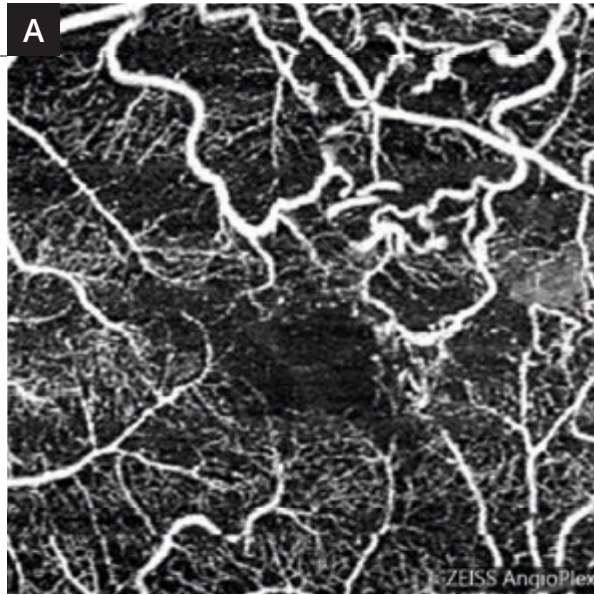


Séquence angiographique à la fluorescéine (3,4) : on observe une circulation de suppléance veineuse péri-papillaire.



La cartographie de l'OCT (5) montre un soulèvement de la rétine centrale.

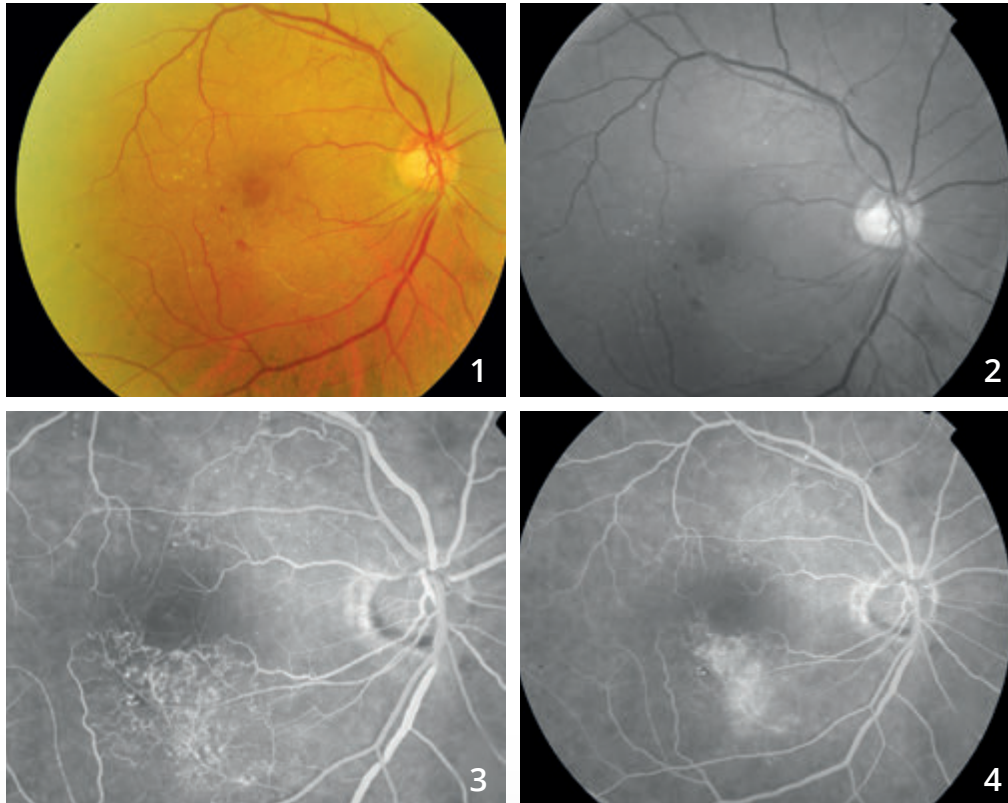
L'OCT B-scan (6) met en évidence un œdème maculaire cystoïde.



Coupes d'OCT-Angiographie réalisées au niveau de la rétine superficielle (A) et de la rétine profonde (B).

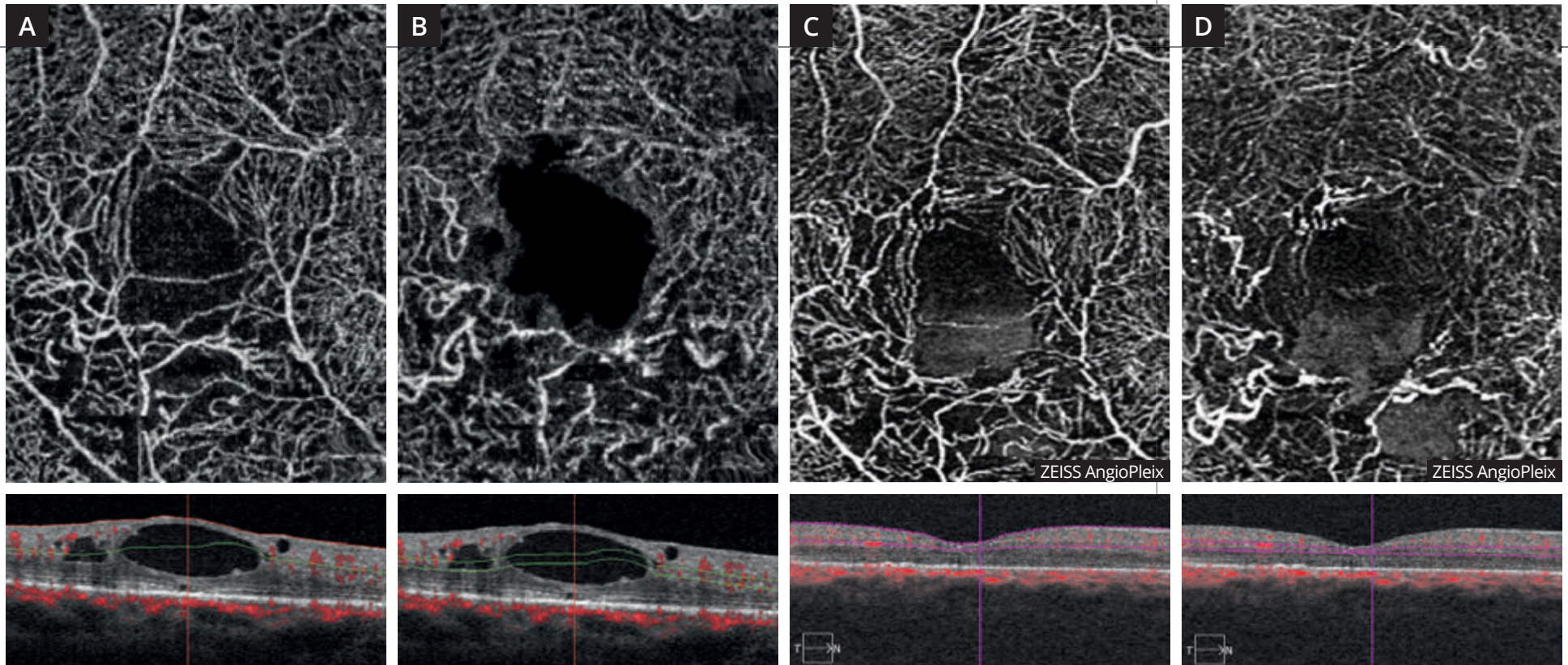
On observe bien la tortuosité des veines rétiniennes péri-maculaires en particulier dans le territoire supéro-maculaire. Les altérations capillaires sont beaucoup plus évidentes en rétine profonde qu'en rétine superficielle.

OCCLUSION DE BRANCHE VEINEUSE ŒDÉMATEUSE



Clichés couleur (1) et anérythre (2) montrant un aspect blanchâtre inter-papillo-maculaire inférieur. Il y a peu d'hémorragies résiduelles.

Séquence angiographique à la fluorescéine (3,4) : on note des circulations de suppléance dans le territoire inter-papillo-maculaire supérieur et dans le territoire inféro-maculaire où l'on observe des diffusions anormales du colorant au temps tardif.



OCT-Angiographie avec coupes passant **en rétine superficielle (A)** et **en rétine profonde (B)**. Les coupes montrent une altération du réseau capillaire superficiel mais surtout profond à la partie inférieure de la macula. On note également un aspect évocateur de logettes cystoïdes. Ces logettes sont bien visualisées sur les coupes B-scan correspondantes .

Après traitement de l'œdème par injection intra vitréenne, on observe la disparition de l'œdème sur les coupes B-scan mais la persistance des territoires ischémiques à la partie inférieure de la macula. Cet aspect est visible dans le **réseau capillaire superficiel (C)** mais prédomine dans le **réseau capillaire profond (D)**.

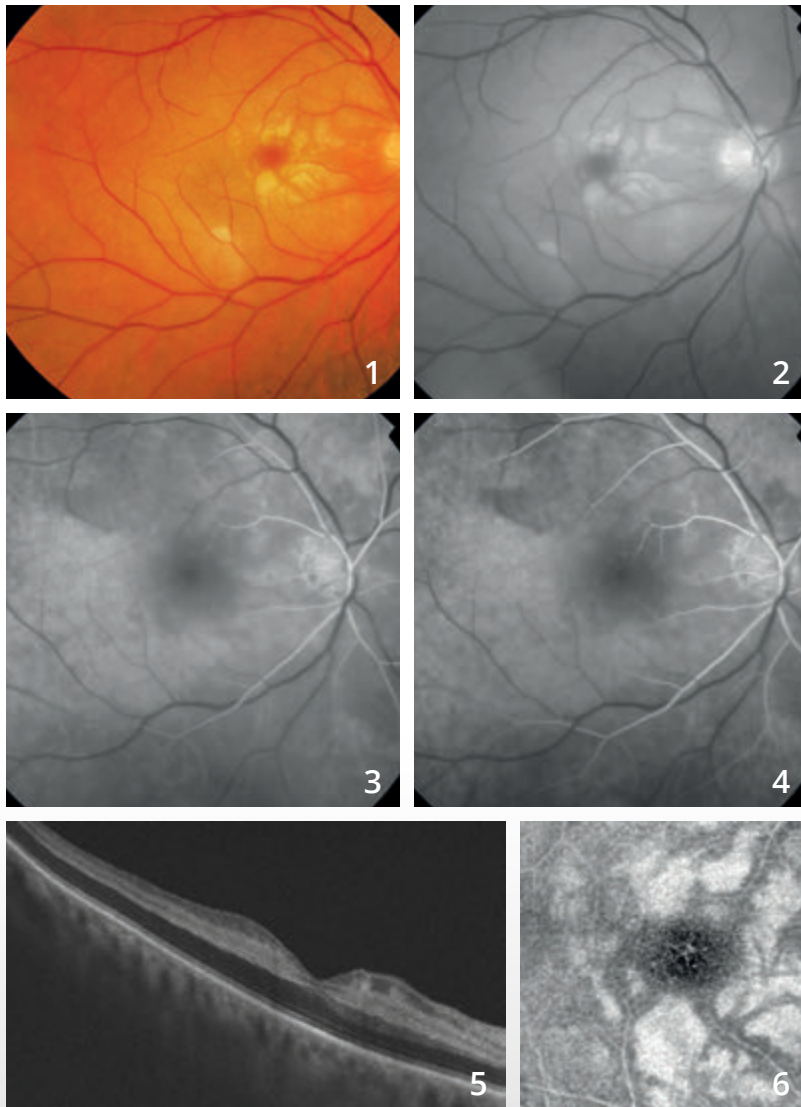
CHAPITRE 4 ISCHÉMIES

Les ischémies sont caractérisées par des occlusions vasculaires que l'OCT-Angiographie met facilement en évidence. Ces ischémies sont à l'origine des images les plus spectaculaires obtenues avec cette méthode.

L'OCT-Angiographie permet aussi de visualiser les altérations du lit capillaire dans les suites d'une occlusion d'un vaisseau de plus gros calibre, qu'il s'agisse d'une artère ou d'une veine.

En revanche, l'angiographie à la fluorescéine est sans doute plus efficace que l'OCT-Angiographie pour la visualisation des micro-anévrismes qui compliquent ces affections. Seules des études comparatives menées à la fois en OCT-Angiographie et en angiographie à la fluorescéine pourront permettre de départager le rôle respectif des deux techniques dans le diagnostic et le suivi thérapeutique des patients présentant des ischémies rétiniennes.

OCCLUSION DE L'ARTÈRE CENTRALE DE LA RÉTINE



Homme de 73 ans.

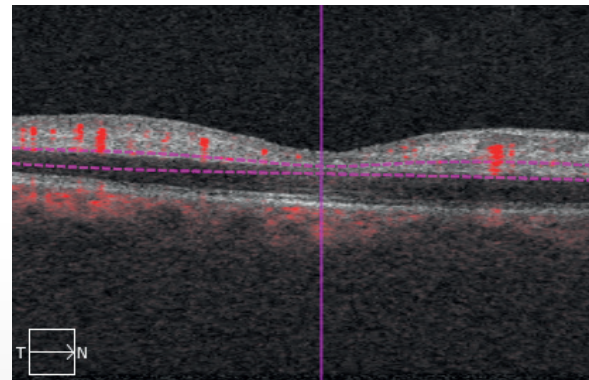
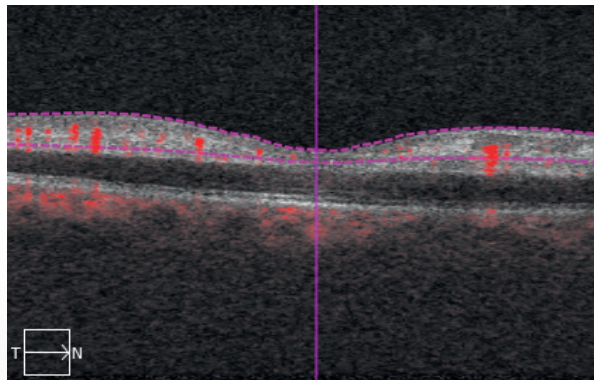
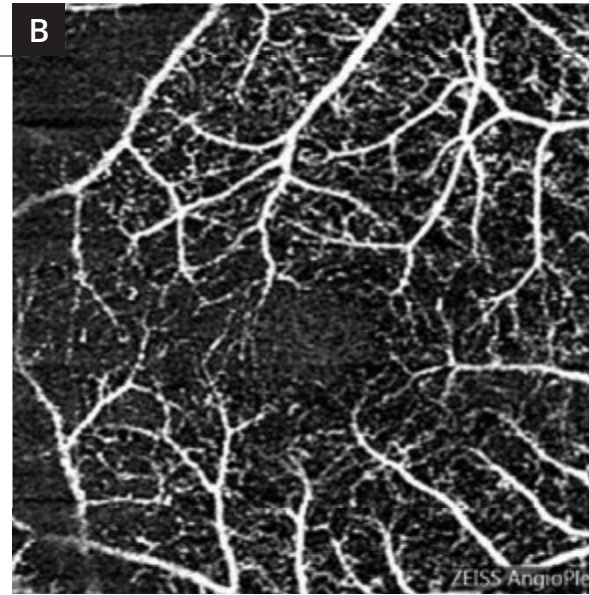
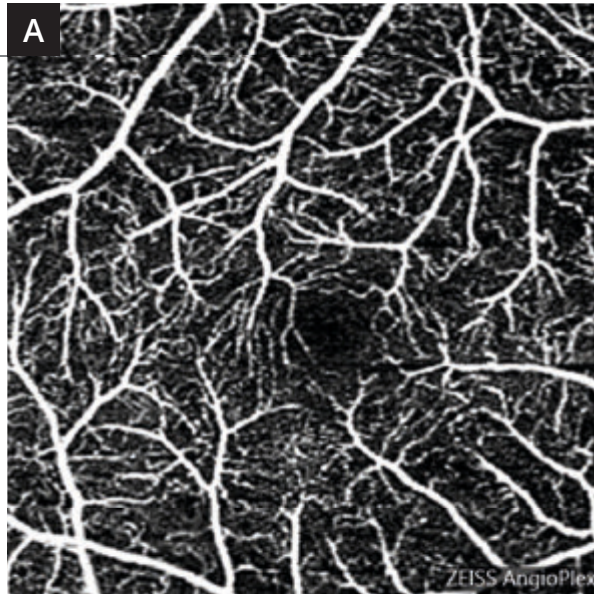
Clichés couleur (1) et anérythre (2) montrant un aspect blanchâtre de la macula et de l'ensemble du pôle postérieur. La macula elle-même apparaît sombre « rouge cerise » sur le cliché couleur.

Angiographie à la fluorescéine (3,4).

Séquence angiographique : on note un net retard de remplissage vasculaire rétinien.

L'OCT B-scan (5) met en évidence l'œdème ischémique caractérisé par un aspect très sombre des couches externes de la rétine qui sont épaissies alors qu'il existe une hyper-réflexivité intense des couches internes.

En OCT en face (6), l'aspect ischémique de la rétine est très bien observé avec une hyper-réflexivité au niveau de la couche nucléaire interne.

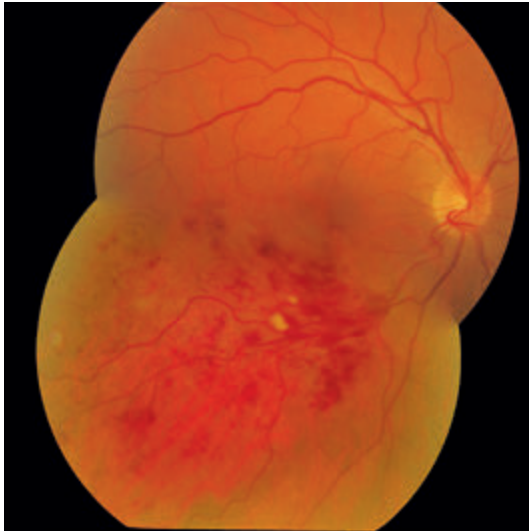


L'OCT-Angiographie réalisée au niveau des réseaux capillaires superficiels (A) et profonds (B) confirme l'existence d'altérations importantes du réseau capillaire avec une raréfaction capillaire globale.

Au niveau du réseau capillaire profond (B), on observe trop bien l'image du réseau capillaire superficiel. Cela est dû à l'artéfact de projection. En effet les flux vasculaires rétiniens superficiels se projettent beaucoup trop bien sur la rétine ischémique, ce qui explique la trop bonne visibilité des capillaires rétiniens à ce niveau.

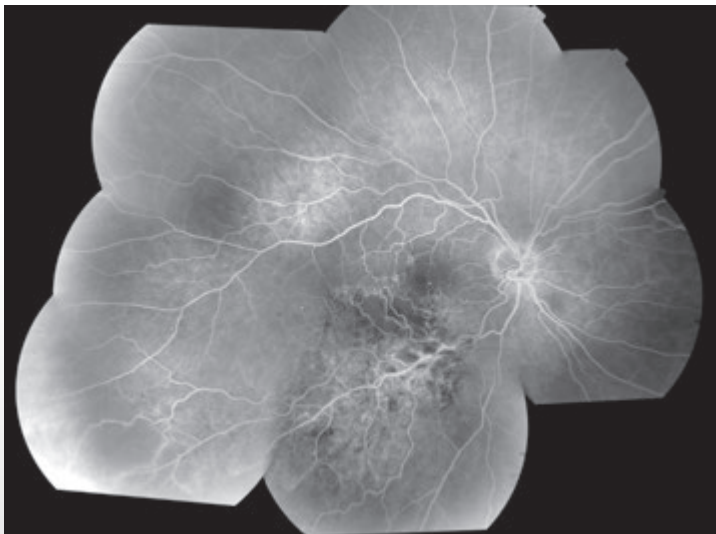


OCCLUSION DE BRANCHE VEINEUSE RÉTINIENNE ISCHÉMIQUE



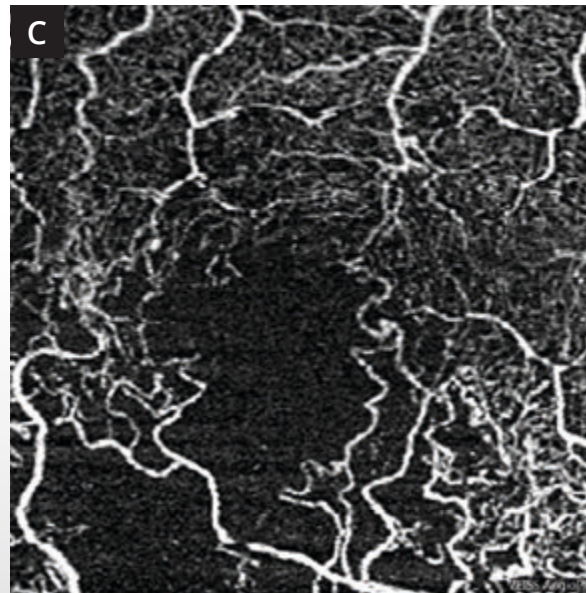
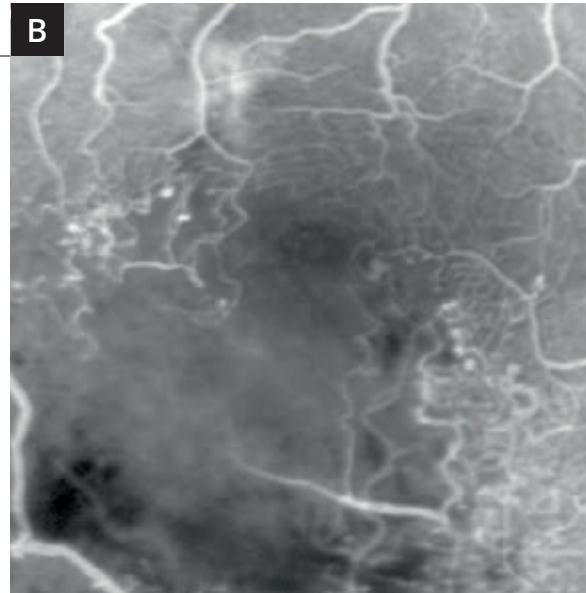
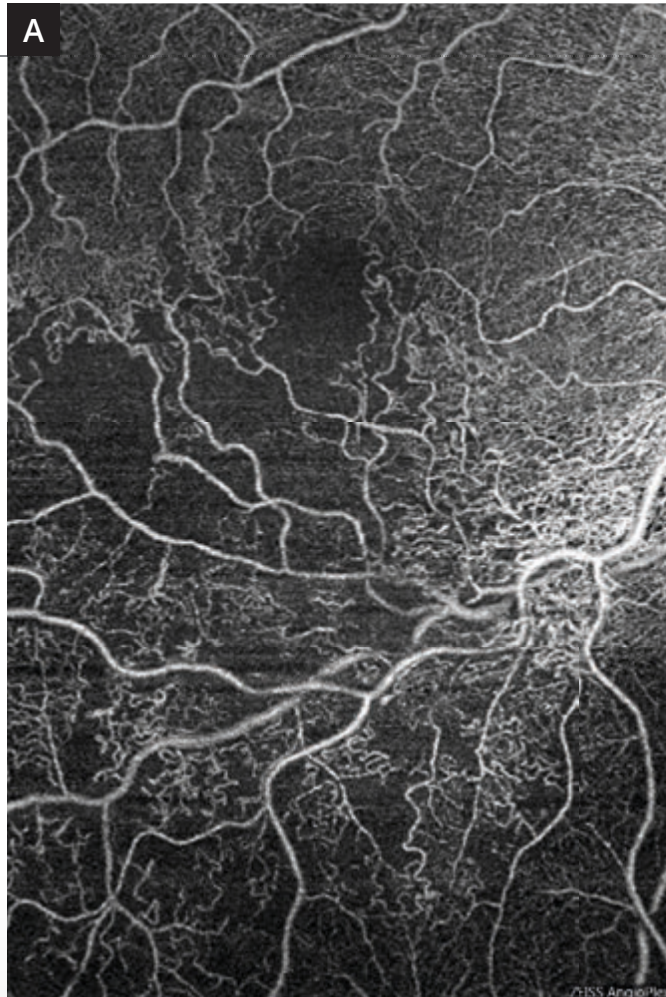
Femme de 63 ans.

Montage couleur montrant l'occlusion de branche veineuse rétinienne temporale inférieure avec territoire occlus sous la forme de nombreuses hémorragies superficielles et profondes associées à quelques nodules cotonneux.



Montage de l'angiographie à la fluorescéine montrant plusieurs anomalies :

Des anomalies capillaires liées à la présence de circulation de suppléance à la partie temporale de la macula. On note à ce niveau des micro-anévrismes. La région inféro-maculaire est le siège d'une ischémie marquée. On note également des anomalies capillaires multiples au voisinage de la veine dont les parois sont fortement hyper-fluorescentes à la partie inférieure de la macula. Ces anomalies sont associées à un certain degré d'ischémie périphérique.



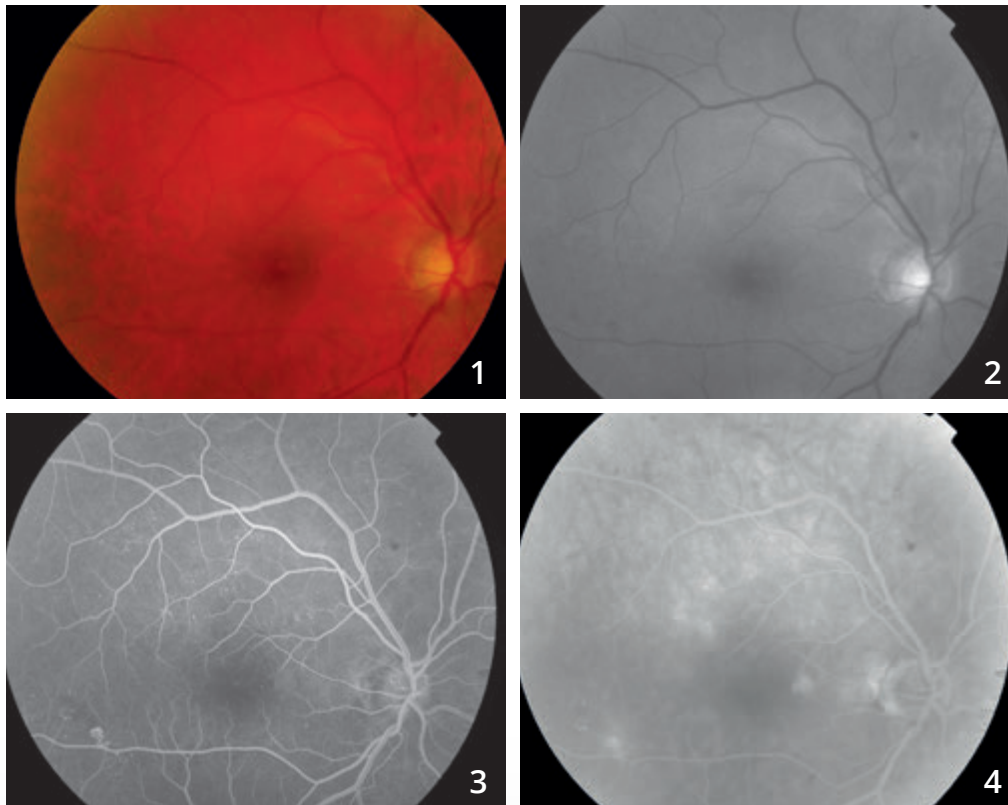
A - Montage d'OCT-Angiographie avec 2 coupes de 6 mm réalisées d'une part au centre et d'autre part à la partie inférieure de la macula, au niveau des réseaux capillaires superficiels. L'examen permet de très bien visualiser les territoires ischémiques et les anomalies liées à la disparition des réseaux capillaires au voisinage de la veine et à la partie inférieure de la macula. Noter l'élargissement de la zone avasculaire centrale.

B et C - Comparaison des images obtenues en fluorescéine (**B**) et en OCT-Angiographie (**C**).

Les territoires ischémiques sont concordants. Les micro-anévrysmes sont mieux visualisés en angiographie à la fluorescéine mais on observe mieux le contour des réseaux vasculaires en OCT-Angiographie.

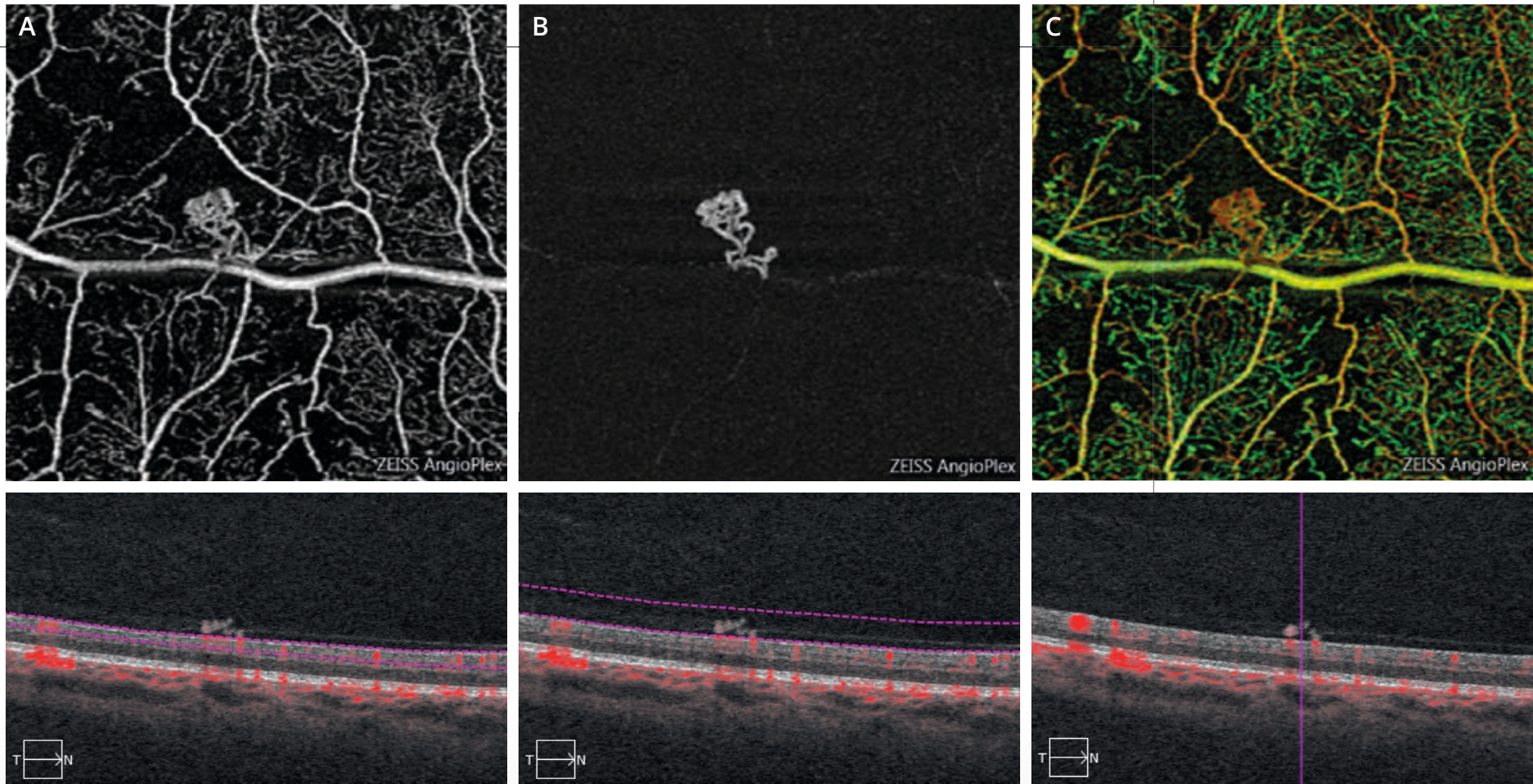


RÉTINOPATHIE DIABÉTIQUE PROLIFÉRANTE



Clichés couleur (1) et anérythre (2) : pas d'anomalie du reflet maculaire. Pas d'hémorragie au pôle postérieur.

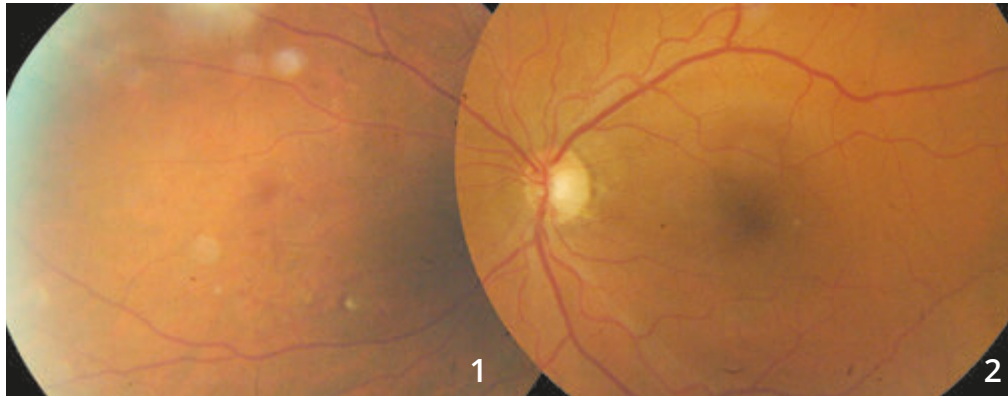
Séquence angiographique à la fluorescéine (3,4) :
on observe des petites zones hyper-fluorescentes para-centrales associées à des micro-anévrysmes du pôle postérieur.
L'examen met en évidence, au voisinage de l'artère temporale inférieure, un petit bouquet de néovaisseaux pré-rétiniens.



OCT-Angiographie de la zone de suspicion de néovaisseaux pré-rétiniens.

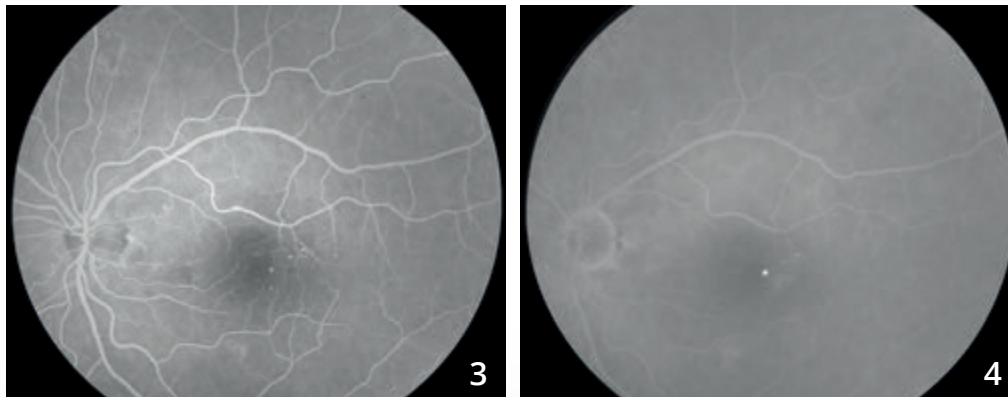
La coupe passant en rétine superficielle **(A)** montre bien le territoire ischémique et le bouquet de néovaisseaux pré-rétiniens. Ce bouquet est mieux analysé en avant du plan rétinien **(B)**, ce qui confirme la localisation pré-rétinienne du néovaisseau. La carte Angioplex **(C)** permet de regrouper l'ensemble des informations.

RÉTINOPATHIE DIABÉTIQUE PROLIFÉRANTE



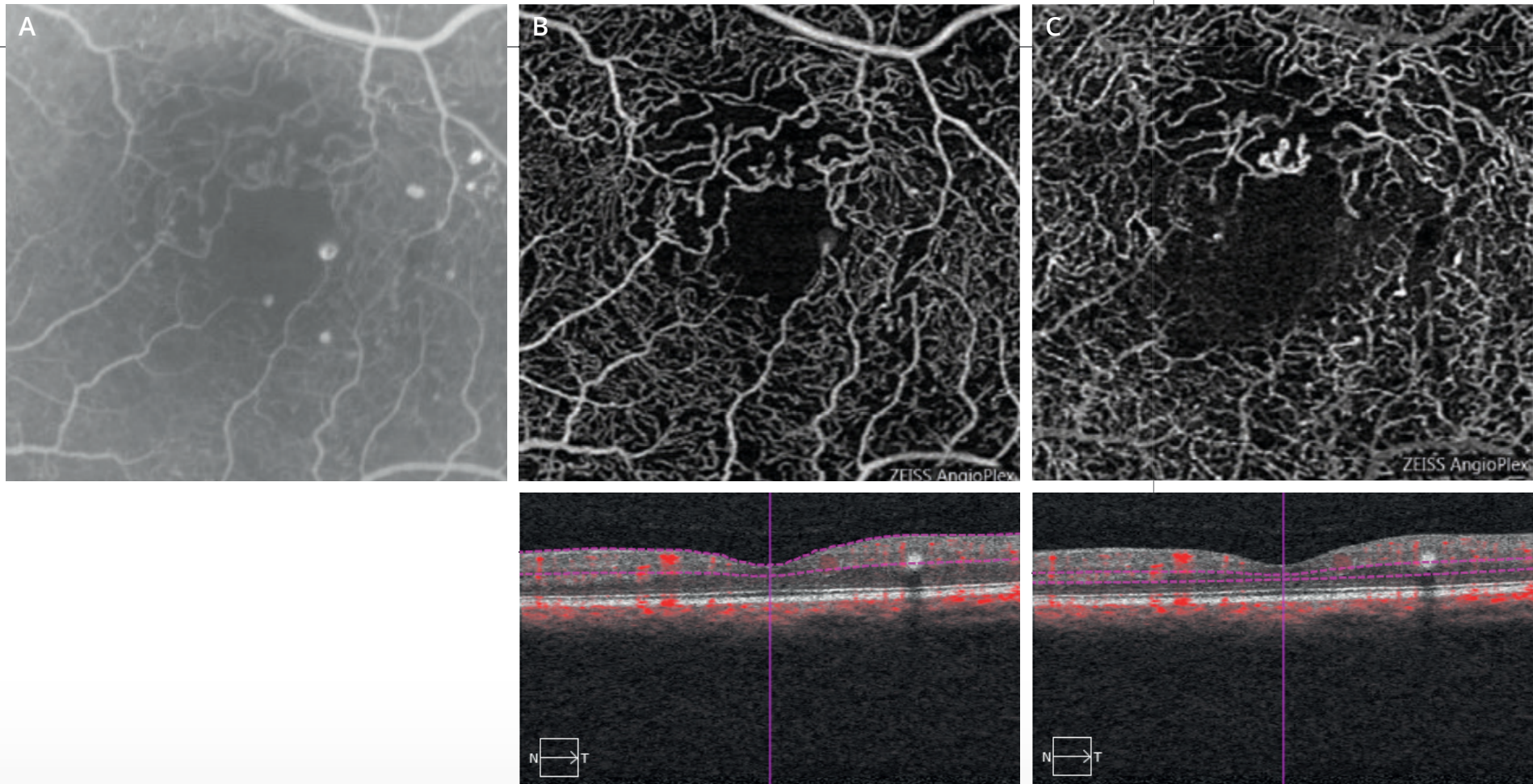
**Clichés en couleur du pôle postérieur (2)
et de la périphérie nasale (1) :**

on note des micro-hémorragies superficielles en nasal,
évocatrices de néovaisseaux pré-rétiniens dans un contexte
de diabète mal équilibré.



Séquence angiographique à la fluorescéine :

l'examen du pôle postérieur met en évidence
des micro-anévrismes para-centraux.

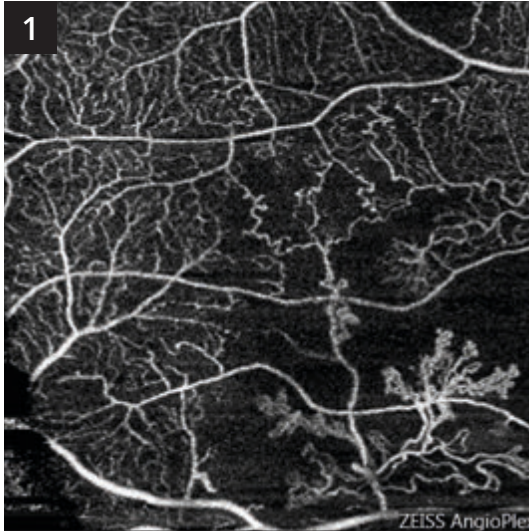


OCT-Angiographie de la région maculaire :

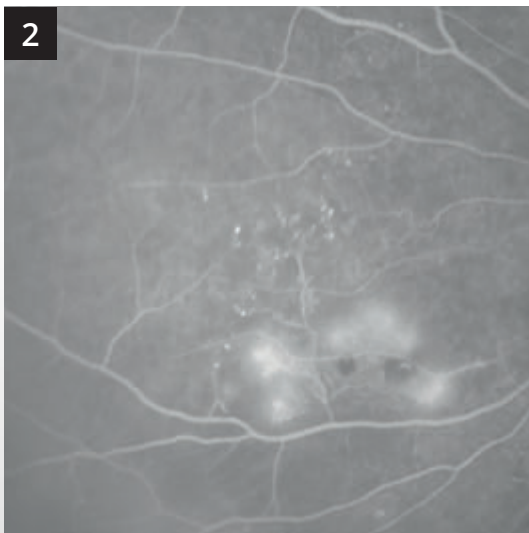
Les coupes passant au niveau de la rétine superficielle **(B)** et de la rétine profonde **(C)** montrent la désorganisation de la maille capillaire péri-maculaire. On note quelques micro-anévrysmes qui sont cependant mieux visualisés sur l'angiographie à la fluorescéine correspondante **(A)**.

RÉTINOPATHIE DIABÉTIQUE PROLIFÉRANTE (Suite)

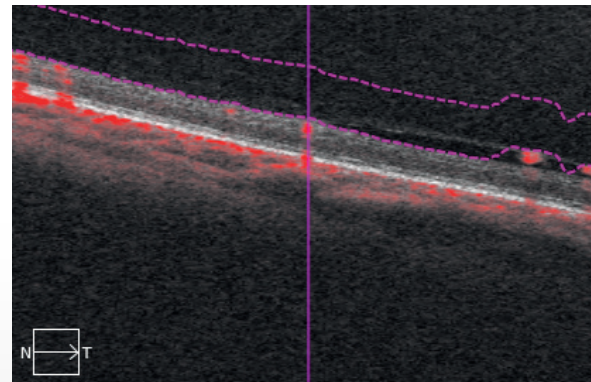
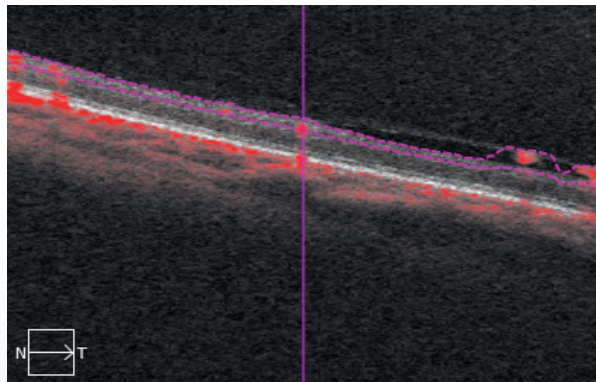
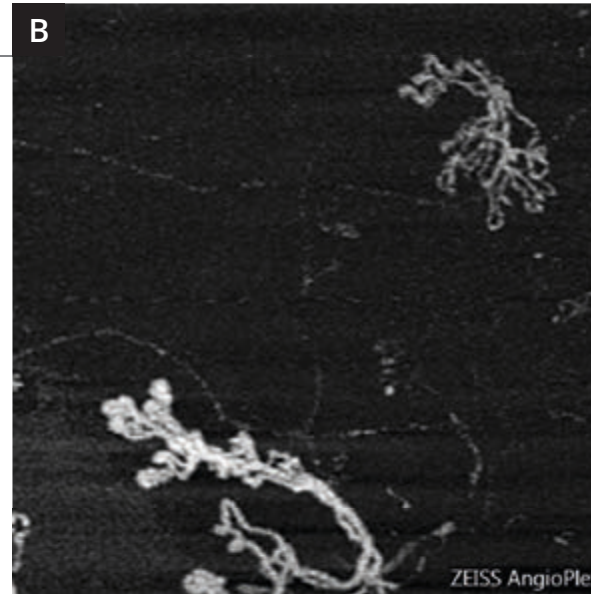
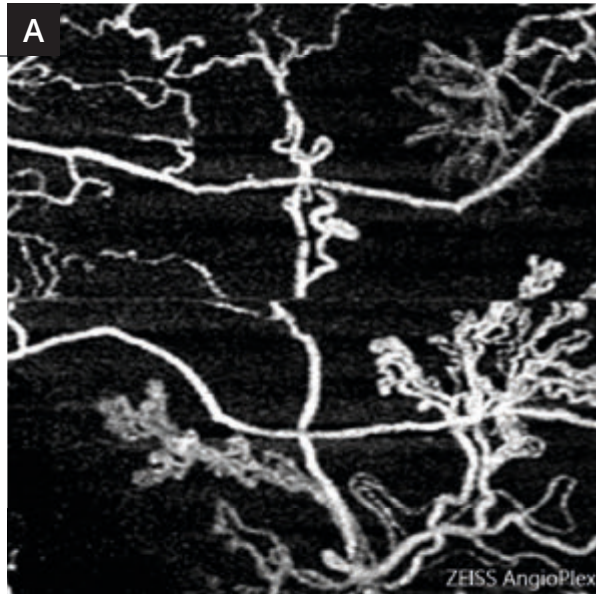
Comparaison de l'angiographie à la fluorescéine et de l'OCT-Angiographie dans le territoire nasal.



Le néovaisseau pré-rétinien est bien visualisé en OCT-Angiographie (1).
Il se situe au centre d'un territoire non perfusé.

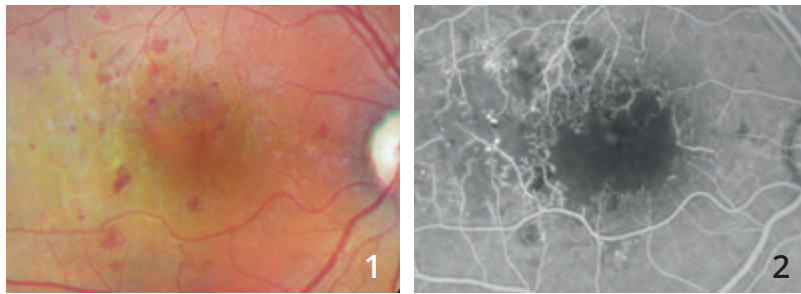


L'angiographie à la fluorescéine (2) correspondante retrouve également le territoire de non perfusion et des néovaisseaux aux limites plus imprécises en raison des diffusions de colorant.



Une **magnification** est présentée sur les images de droite. Des coupes ont été réalisées au niveau de la rétine superficielle (**A**) et en pré-rétinien (**B**). La comparaison des images montre que le néovaisseau pré-rétinien se développe à la surface de la rétine mais s'étend également en avant d'elle, le long de la hyaloïde postérieure dans la cavité vitrénne.

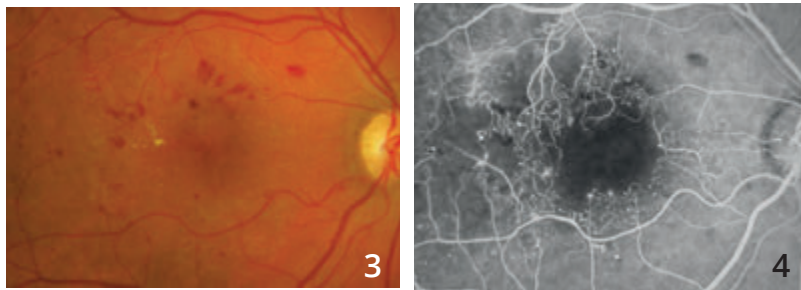
MACULOPATHIE ISCHÉMIQUE DIABÉTIQUE : SUIVI SUR 6 ANS



Cliché couleur (1) et angiographie à la fluorescéine (2) en 2010.

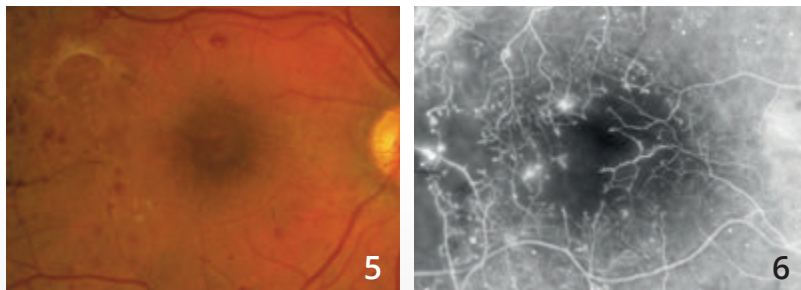
Le cliché couleur montre des micro-hémorragies mais ne permet pas de visualiser l'atteinte capillaire.

L'angiographie met en évidence la raréfaction des capillaires maculaires de la maculopathie ischémique diabétique.



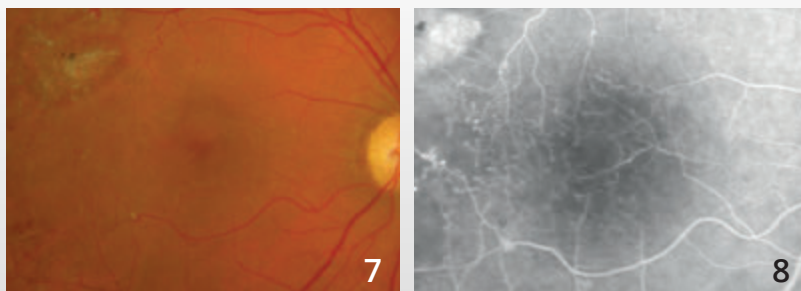
Cliché couleur (3) et angiographie à la fluorescéine (4) en 2011 :

Le suivi angiographique en fluorescence permet d'évaluer la perte des capillaires maculaires dans le temps.



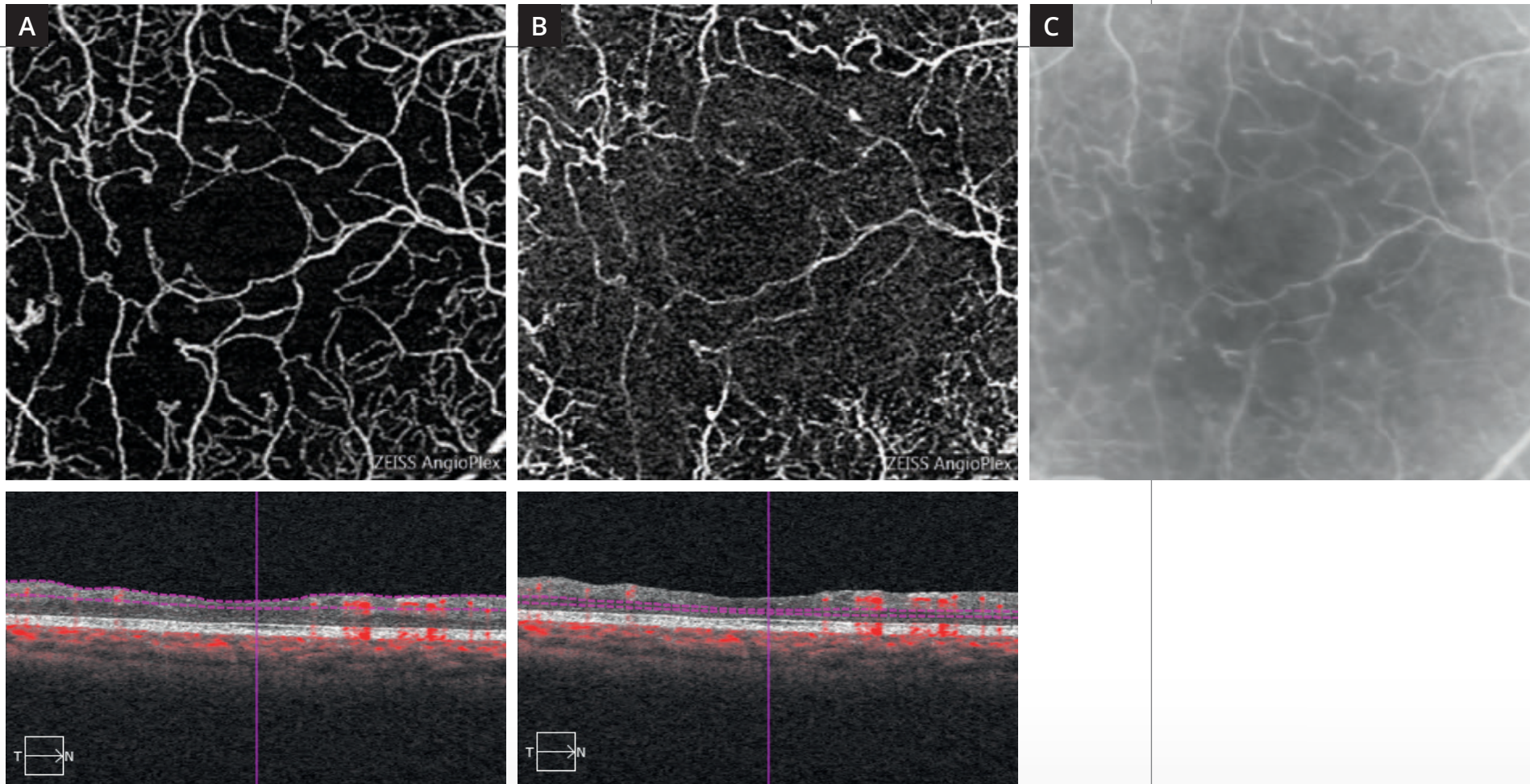
Cliché couleur (5) et angiographie à la fluorescéine (6) en 2012 :

L'angiographie permet de visualiser une revascularisation de la macula.



Cliché couleur (7) et angiographie à la fluorescéine (8) en 2016 :

La revascularisation se poursuit bien visible en angiographie à la fluorescéine.



Coupes d'OCT-Angiographie réalisées au niveau de la rétine superficielle **(A)** et de la rétine profonde **(B)** et comparaison avec l'angiographie à la fluorescéine **(C)**.

L'OCT-Angiographie apporte une image parfaitement lisible du réseau capillaire superficiel raréfié. Les altérations capillaires sont beaucoup plus importantes en rétine profonde où le plexus capillaire profond a quasiment disparu.

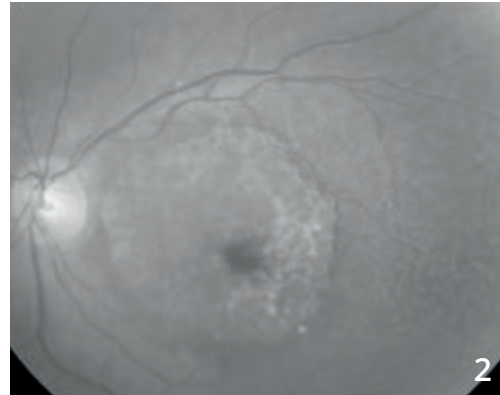
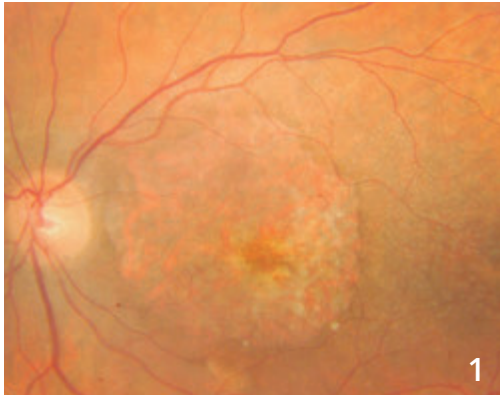
CHAPITRE 5

DÉGÉNÉRESCENCES ET ATROPHIES

Les dégénérescences sont un groupe très hétérogène d'affections. Elles s'accompagnent cependant fréquemment, à un stade ou à un autre de leur évolution, d'une disparition localisée de l'épithélium pigmentaire, c'est-à-dire d'atrophie. Les images présentées ici montrent bien les pièges possibles de l'OCT-Angiographie qui permet de visualiser de façon trop importante des zones de la choroïde (équivalent d'effet fenêtre angiographique) et donc de porter à tort des diagnostics de néovascularisation choroïdienne.

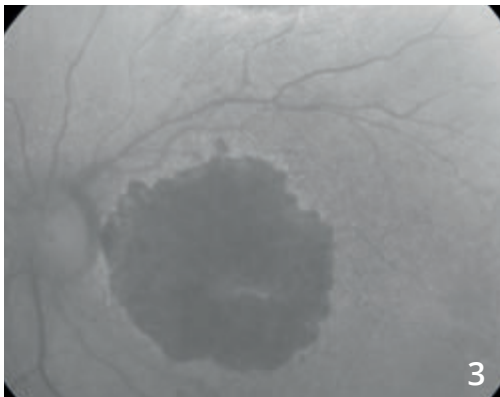
Il est donc très important de toujours comparer les images d'OCT-Angiographie avec l'imagerie conventionnelle du fond d'œil et en particulier les rétino-graphies en couleur, en lumière verte ou en autofluorescence. C'est seulement la comparaison de l'atrophie visualisée sur ces examens avec les images d'OCT-Angiographie qui permettra un diagnostic précis des lésions.

DÉGÉNÉRESCENCE MACULAIRE ATROPHIQUE

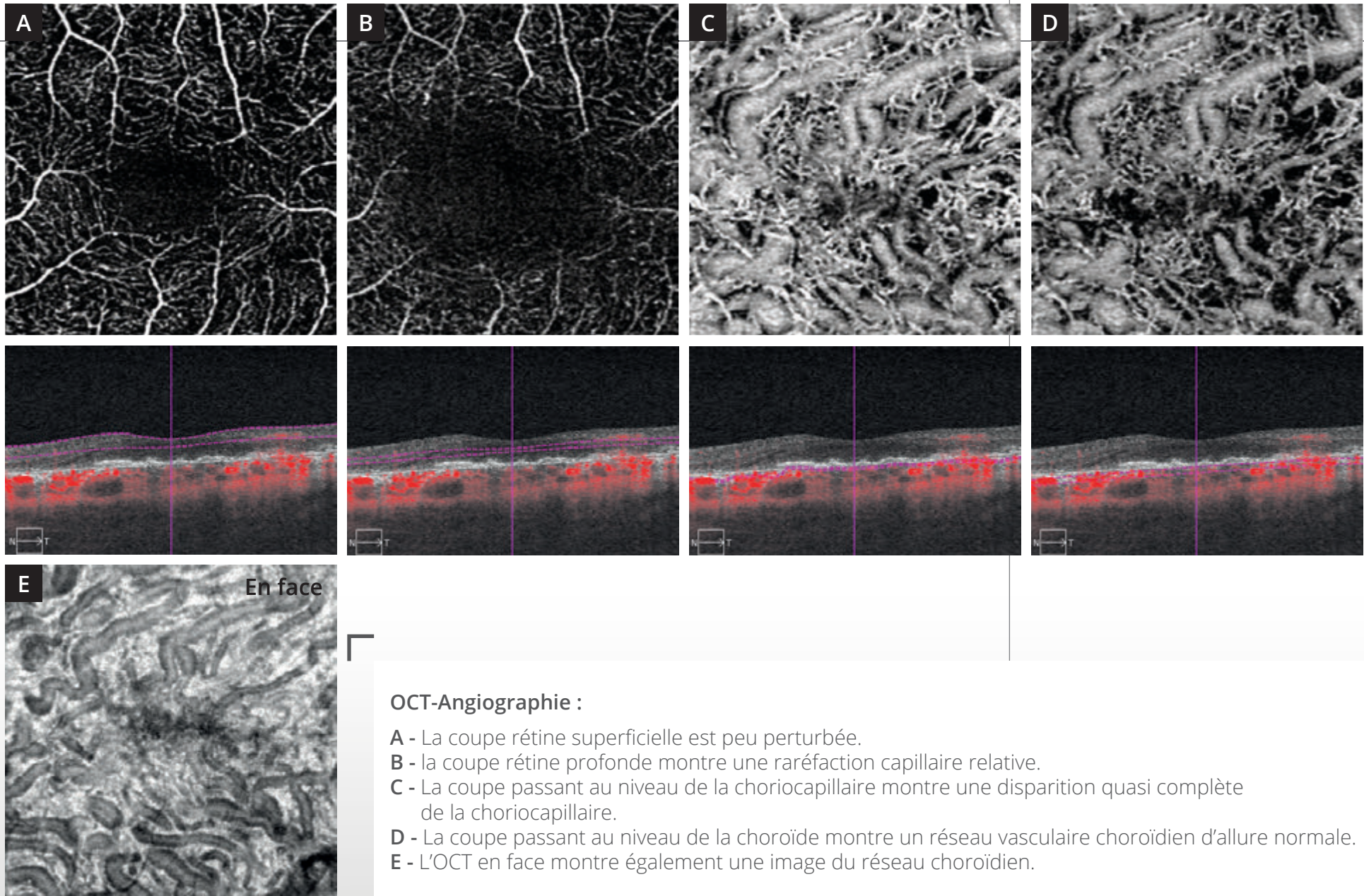


Cliché couleur (1) :
lésion atrophique de l'épithélium pigmentaire
avec visualisation des détails de la choroïde à travers.

Cet aspect est également observé en lumière bleue (2).



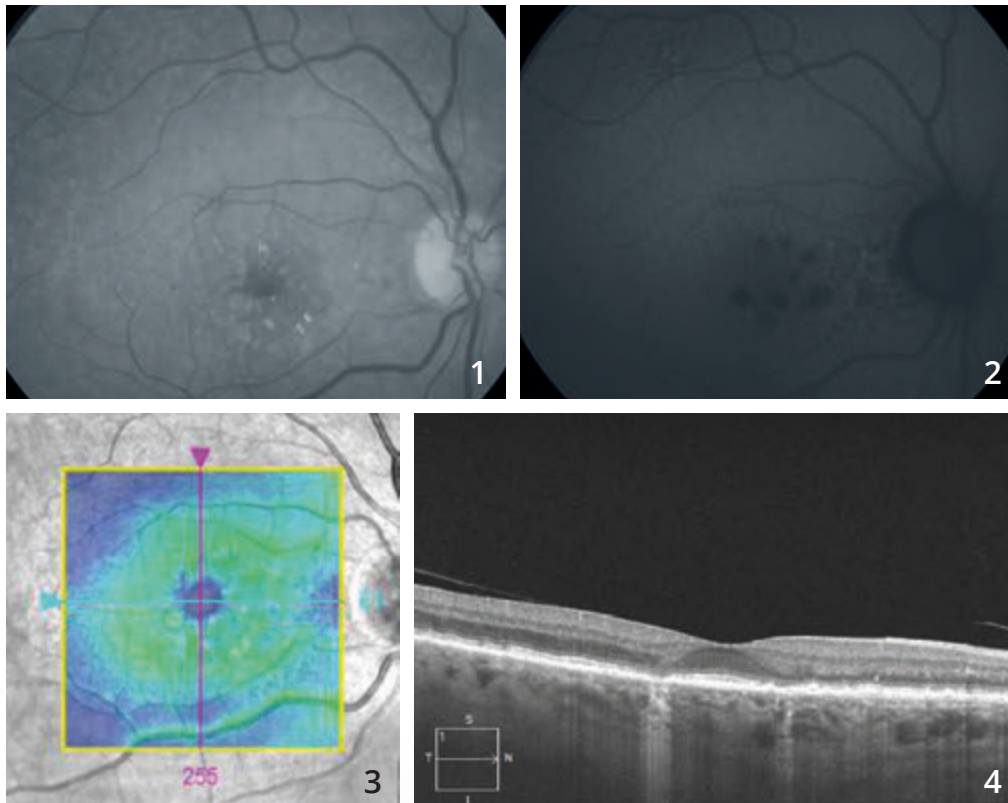
En autofluorescence (3), la zone de disparition
de l'épithélium pigmentaire apparaît très large.
On note une petite épargne inféro-fovéolaire.



OCT-Angiographie :

- A - La coupe rétine superficielle est peu perturbée.
- B - la coupe rétine profonde montre une raréfaction capillaire relative.
- C - La coupe passant au niveau de la choriocapillaire montre une disparition quasi complète de la choriocapillaire.
- D - La coupe passant au niveau de la choroïde montre un réseau vasculaire choroïdien d'allure normale.
- E - L'OCT en face montre également une image du réseau choroïdien.

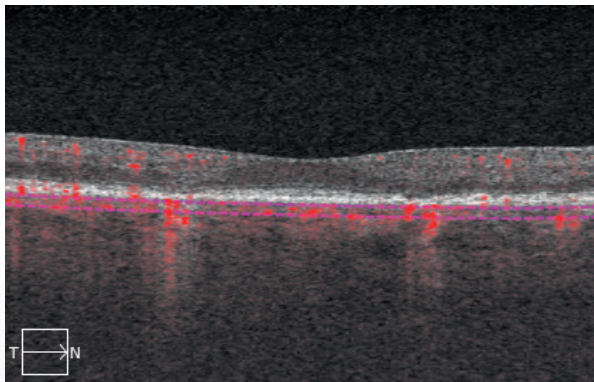
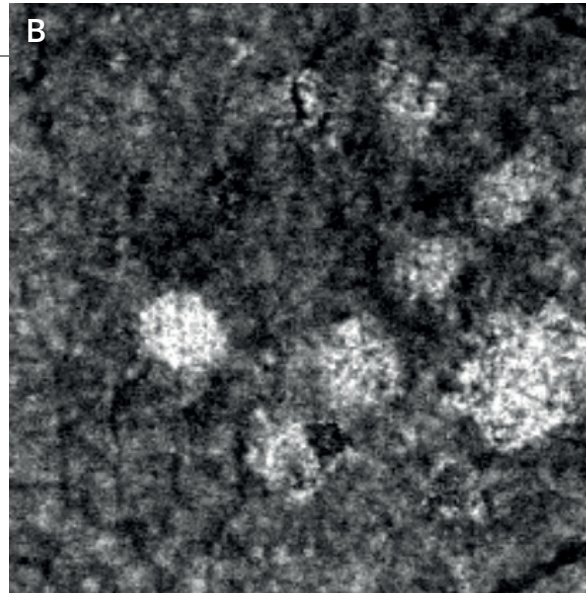
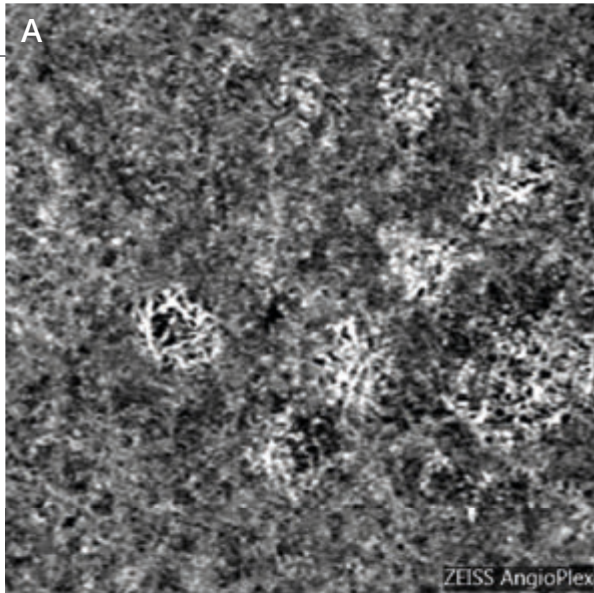
DÉGÉNÉRESCENCE MACULAIRE ATROPHIQUE



Cliché en lumière verte (1) montrant des drusen partiellement calcifiés associés à des pseudo-drusen.

En autofluorescence (2) on observe, d'une part, les pseudo-drusen et, d'autre part, l'existence de plages sombres para-centrales correspondant à l'atrophie.

L'OCT confirme l'absence d'exsudation avec **une cartographie (3)** dans les limites de la normale et sur **le B-scan (4)**, des zones d'hyper-réflexivité avec disparition de l'épithélium pigmentaire et des photo-récepteurs en regard.



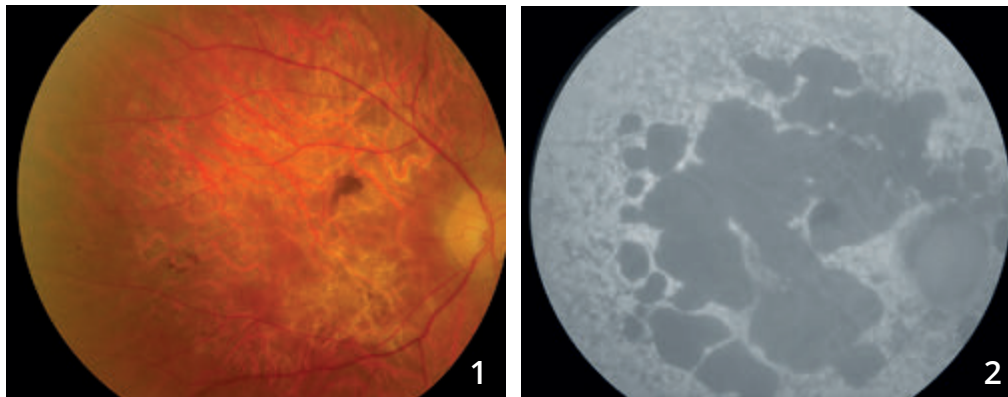
**OCT-Angiographie,
coupe passant par
la choriocapillaire (A) :**

L'OCT-Angiographie peut donner des images très trompeuses dans ce type de cas. On observe en effet au niveau des *patches* d'atrophie une trop bonne visualisation des réseaux vasculaires de la choroïde.

Cet aspect est également observé sur l'**OCT en face (B)**. L'ensemble ne doit pas être confondu avec une néovascularisation choroïdienne mais correspond à un simple effet fenêtre permettant une trop bonne visualisation des réseaux de la choroïde.

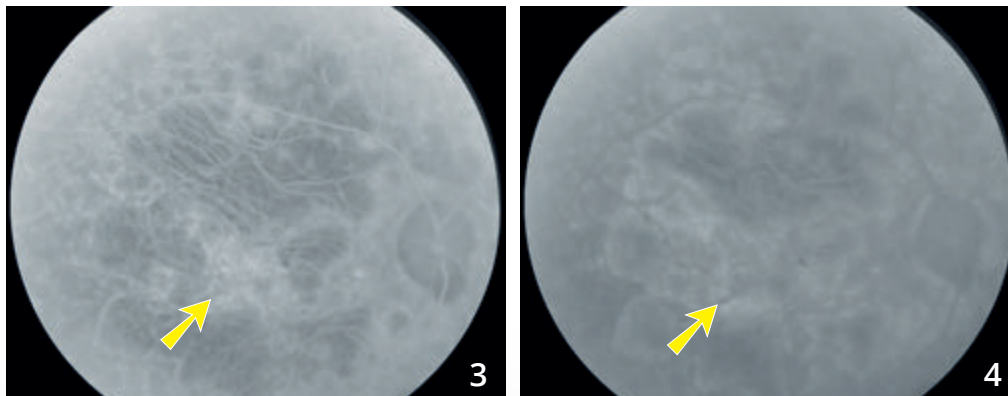


MALADIE DE STARGARDT COMPLIQUÉE DE NÉOVAISSEAUX CHOROÏDIENS



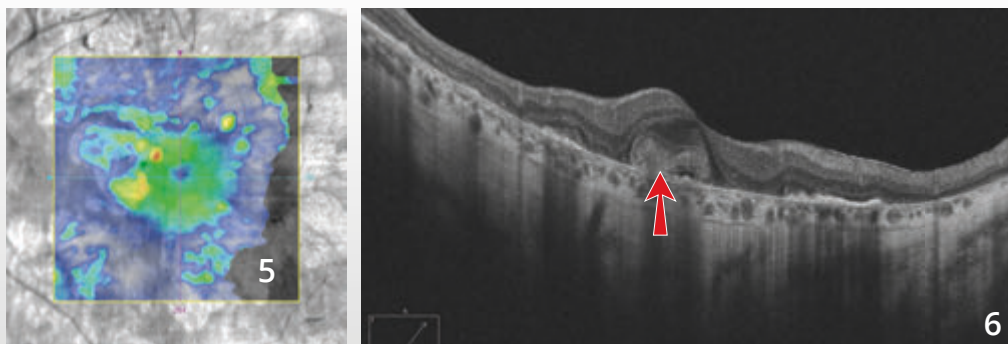
Homme 57 ans avec maladie de Stargardt connue consultant pour des métamorphopsies de l'œil droit.

Cliché en couleur (1) et en autofluorescence (2) montrant des plages atrophiques de l'épithélium pigmentaire, mieux visualisées en autofluorescence. Noter l'hyper-autofluorescence diffuse et inhomogène du fond d'œil en dehors des zones d'atrophie.

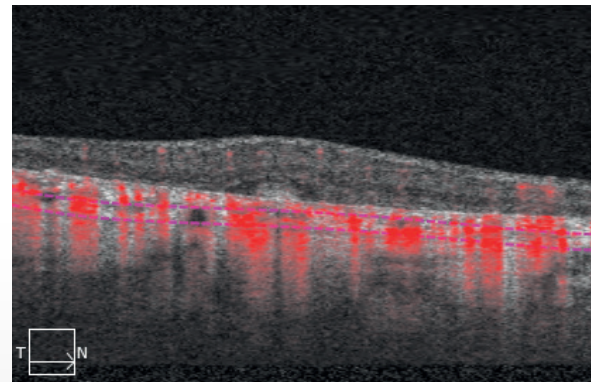
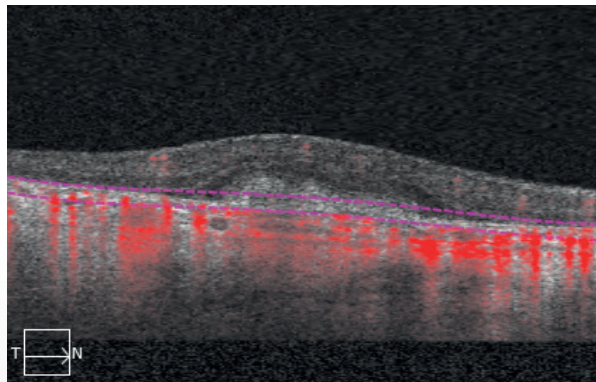
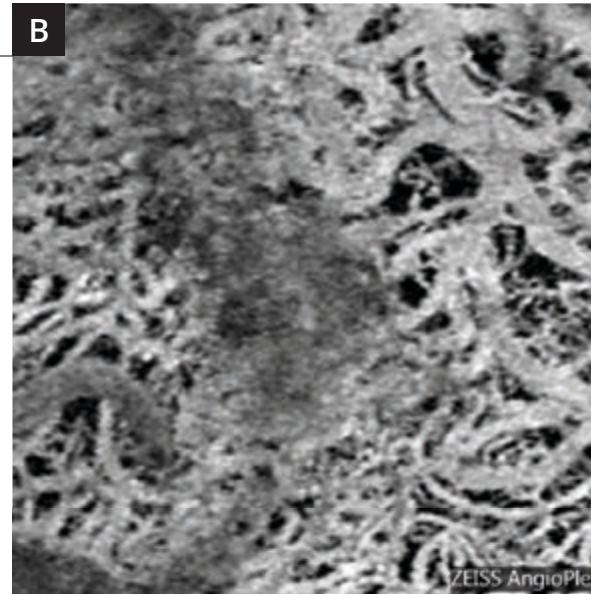
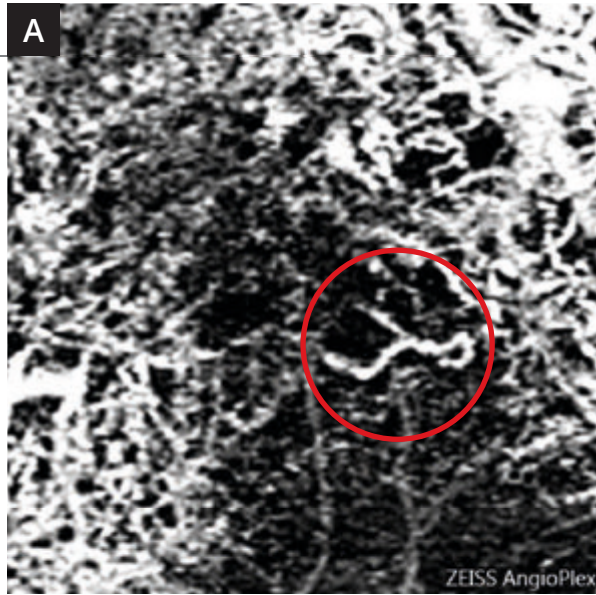


Séquence angiographique à la fluorescéine permettant la visualisation des gros vaisseaux choroïdiens dans les plages d'atrophie au temps précoce **(3)**.

On note une certaine hyper-fluorescence centrale précoce avec diffusion tardive du colorant (flèches jaunes) mais mal identifiable en raison de la coloration des nombreuses plages d'atrophie. L'image est très sombre au temps tardif **(4)**, en raison d'un silence choroïdien en dehors de l'atrophie.



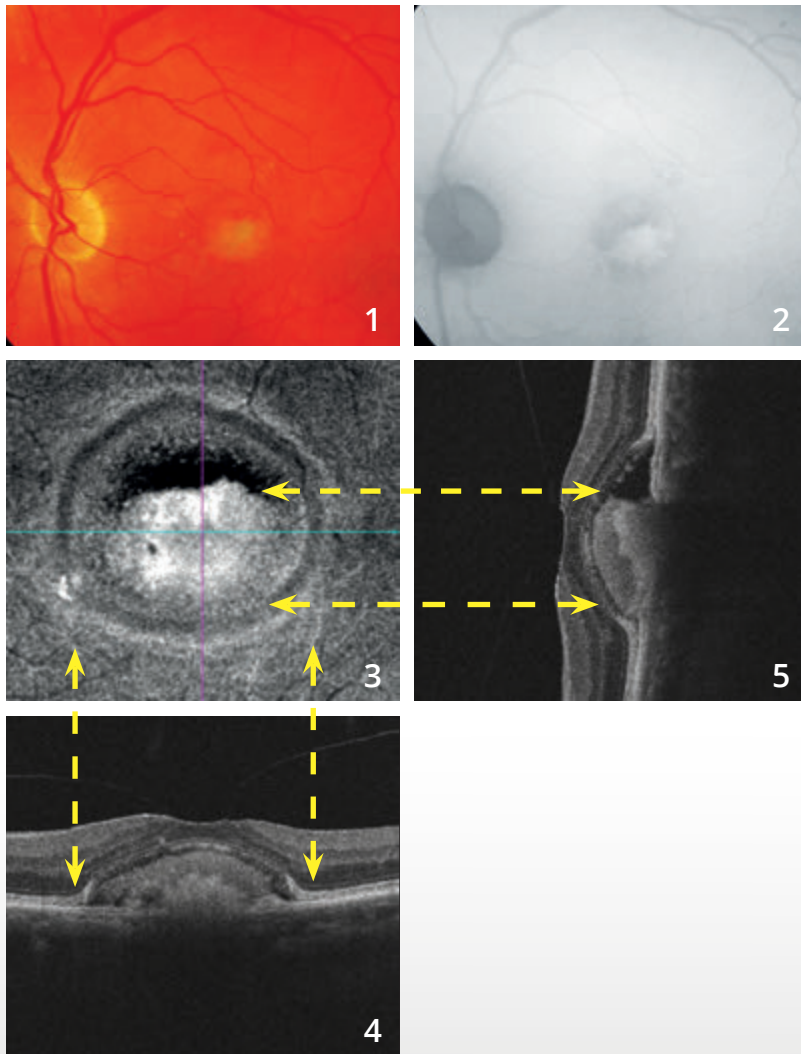
Cartographie de l'OCT (5) et coupe B-scan verticale (6) montrant un épaissement rétinien central lié à la présence d'un néovaisseau choroïdien (flèche rouge). Noter également les zones d'hyper-réflexivité postérieure correspondant à l'atrophie.



OCT-Angiographie :

Dans la maladie de Stargardt, on note une disparition quasi complète de la choriocapillaire. Cela permet de très bien visualiser les gros vaisseaux choroïdiens au niveau des coupes passant par la choroïde **(B)**. La coupe passant au niveau de l'épithélium pigmentaire **(A)** montre en revanche un lacis néovasculaire correspondant aux néovaisseaux actifs (cercle rouge).

DYSTROPHIE PSEUDOVITELLIFORME



Cliché couleur (1) :

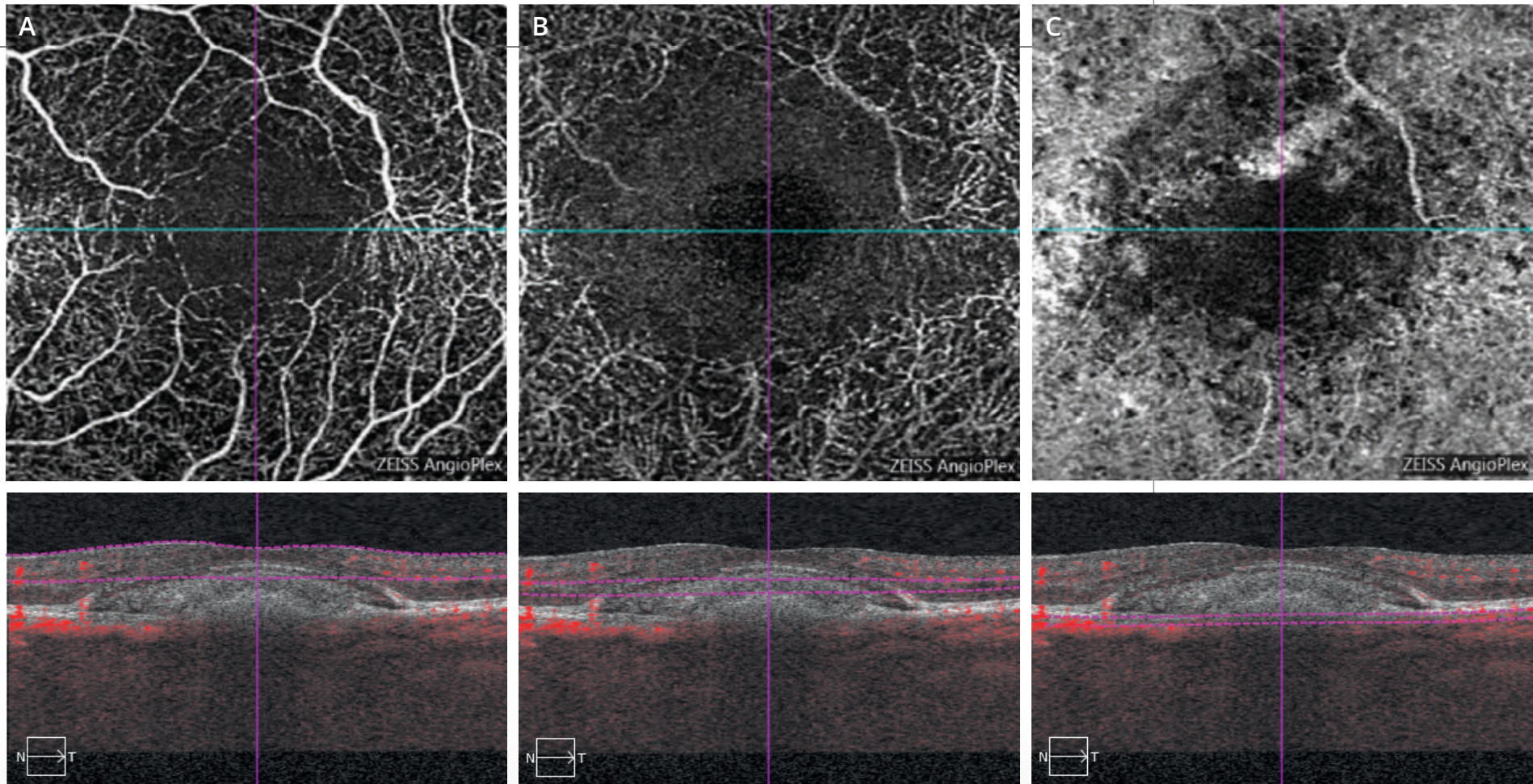
le dépôt de matériel sous-rétinien apparaît d'emblée inhomogène.

Cliché en autofluorescence (2) :

le dépôt apparaît fortement hyper-autofluorescent. On note en revanche une certaine hypo-autofluorescence à la partie supérieure du dépôt de matériel.

L'OCT en face (3) confirme l'existence de ce dépôt.

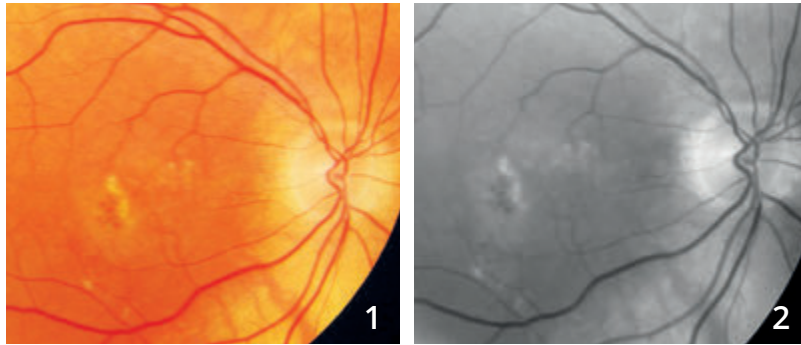Les coupes B-scan horizontale (4) et verticale (5) montrent l'aspect décliné du dépôt de matériel. On note par ailleurs une adhérence vitréo-maculaire.



OCT-Angiographie :

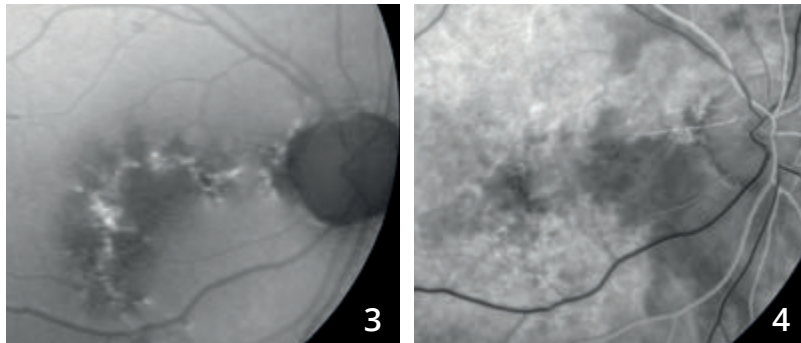
- A** - La coupe rétine superficielle ne montre pas d'anomalie du réseau vasculaire superficiel.
- B** - La coupe passant théoriquement en rétine profonde passe en fait à l'intérieur du matériel. Cet aspect se traduit par une zone sombre.
- C** - La coupe passant au niveau de la choroïde est perturbée probablement par masquage lié au dépôt de matériel sous-rétinien.
On peut cependant éliminer la présence de néovaisseaux choroïdiens (absence de flux en lacs).

NÉOVASCULARISATION CHOROÏDIENNE DE TYPE 1 OU OCCULTE COMPLIQUANT DES DÉPÔTS DE MATÉRIEL SOUS-RÉTINIEN INHOMOGÈNE



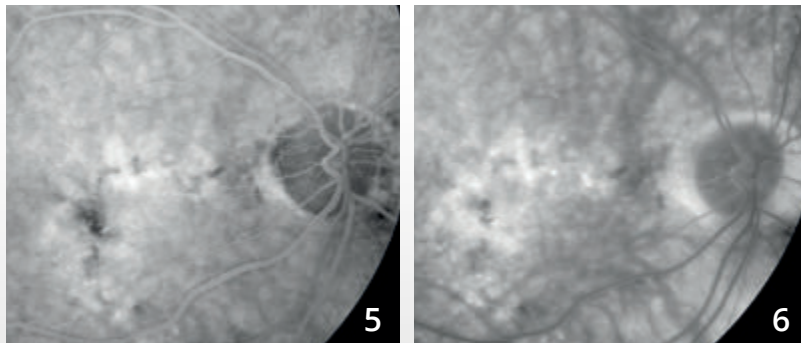
Homme de 78 ans.

Cliché couleur (1) et **anérythre (2)** montrant des altérations pigmentaires, des drusen et des dépôts de matériel.

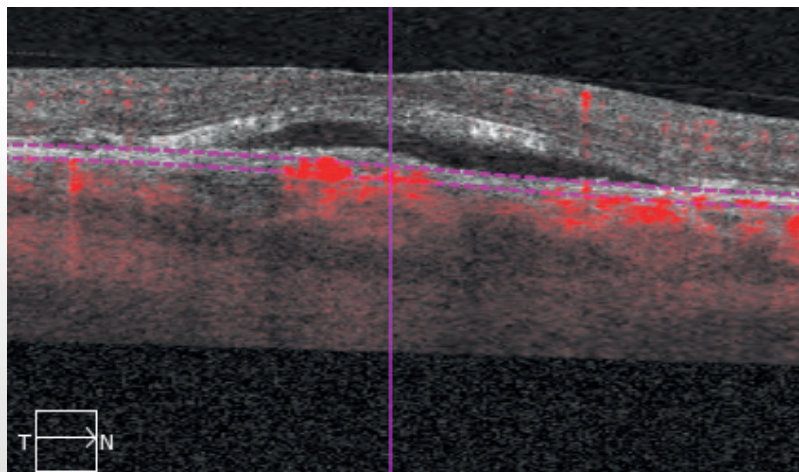
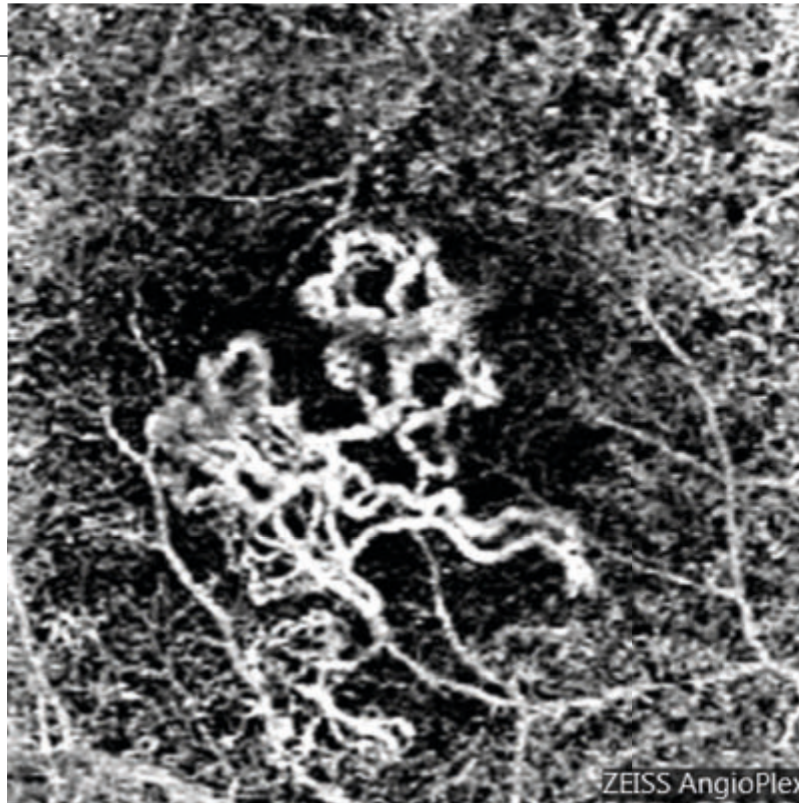


Cliché en autofluorescence (3) montrant mieux l'étendue des altérations pigmentaires et la forte hyper-autofluorescence des dépôts de matériel.

Angiographie à la fluorescéine (4,5,6).



Séquence angiographique : on observe une fluorescence inhomogène diffuse qui peut être liée soit à l'imprégnation des dépôts, soit à l'existence de néovaisseaux occultes associés.

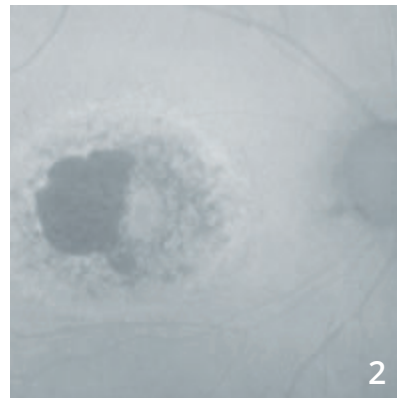
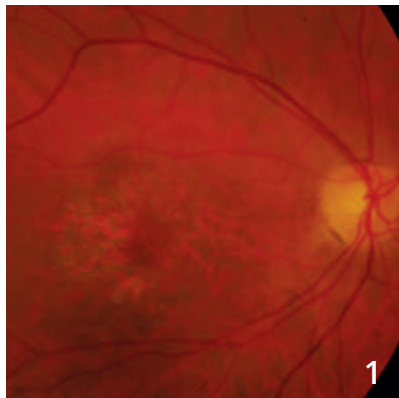


OCT-Angiographie :

La membrane néovasculaire est parfaitement individualisée à l'intérieur du dépôt de matériel.

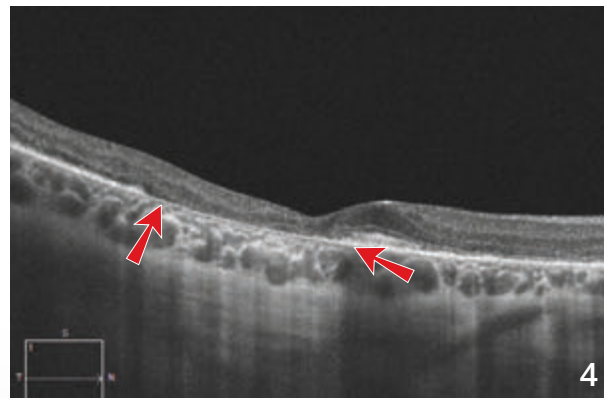
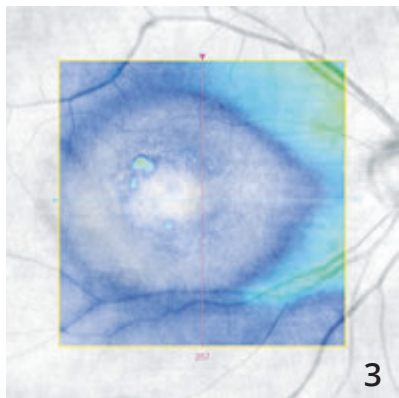
L'OCT B-scan avec la profondeur de coupe met en évidence le décollement séreux rétinien associé.

INTOXICATION AUX ANTI-PALUDÉENS DE SYNTHÈSE



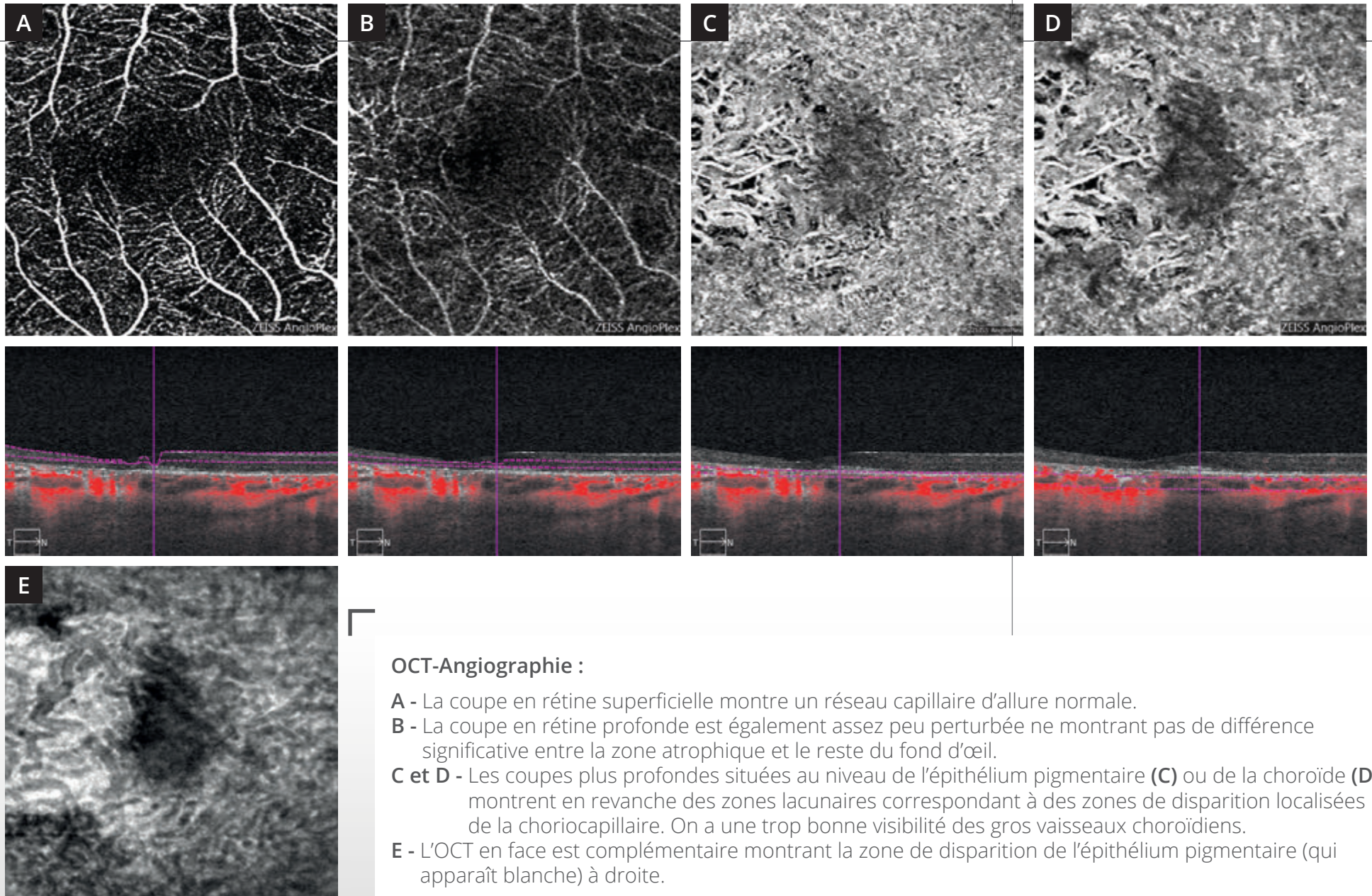
Cliché couleur montrant une lésion atrophique para-centrale (1).

Cliché en autofluorescence (2) montrant des altérations du pigment maculaire associées à une plage atrophique temporale.



Cartographie de l'OCT (3) montrant l'amincissement important de la rétine sensorielle.

L'OCT B-scan (4) montre l'atrophie sous la forme d'une disparition localisée de l'épithélium pigmentaire (entre les flèches) associée à une hyper-réflexivité postérieure. On note également un amincissement relatif de la rétine sensorielle.



OCT-Angiographie :

- A** - La coupe en rétine superficielle montre un réseau capillaire d'allure normale.
- B** - La coupe en rétine profonde est également assez peu perturbée ne montrant pas de différence significative entre la zone atrophique et le reste du fond d'œil.
- C et D** - Les coupes plus profondes situées au niveau de l'épithélium pigmentaire (**C**) ou de la choroïde (**D**) montrent en revanche des zones lacunaires correspondant à des zones de disparition localisées de la choriocapillaire. On a une trop bonne visibilité des gros vaisseaux choroïdiens.
- E** - L'OCT en face est complémentaire montrant la zone de disparition de l'épithélium pigmentaire (qui apparaît blanche) à droite.

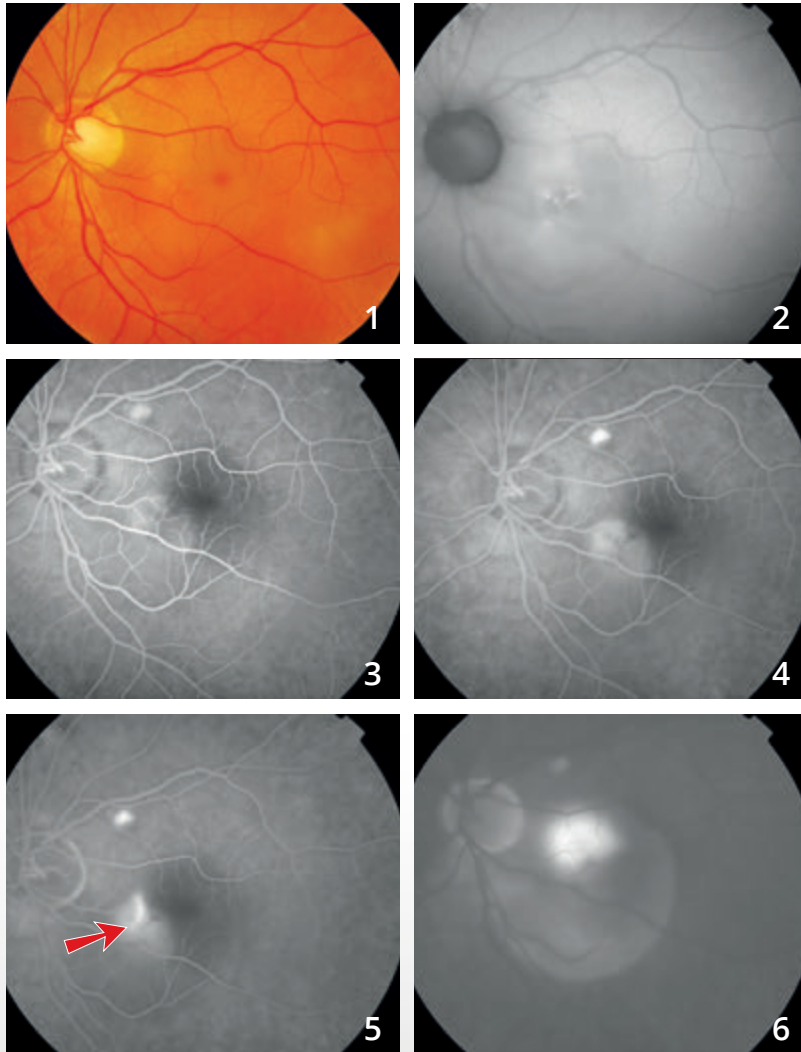
CHAPITRE 6

DIVERS

Différentes maladies ont déjà été explorées par l'OCT-Angiographie. C'est le cas des télangiectasies maculaires, de quelques tumeurs du fond d'œil et des chorioretinopathies séreuses centrales (CRSC).

Dans les CRSC chroniques, l'OCT-Angiographie a permis de mettre en évidence des néovaisseaux dans un nombre important de cas douteux d'exsudation chronique. Mais, l'image la plus souvent observée est celle d'une trop bonne visualisation d'une couche choriocapillaire inhomogène, avec vaisseaux « trop bien visibles » ne devant pas être confondue avec des néovaisseaux choroïdiens. Donc, ici encore, le processus d'apprentissage de l'interprétation des images d'OCT-Angiographie est en cours...

CHORIO-RÉTINOPATHIE SÉREUSE CENTRALE



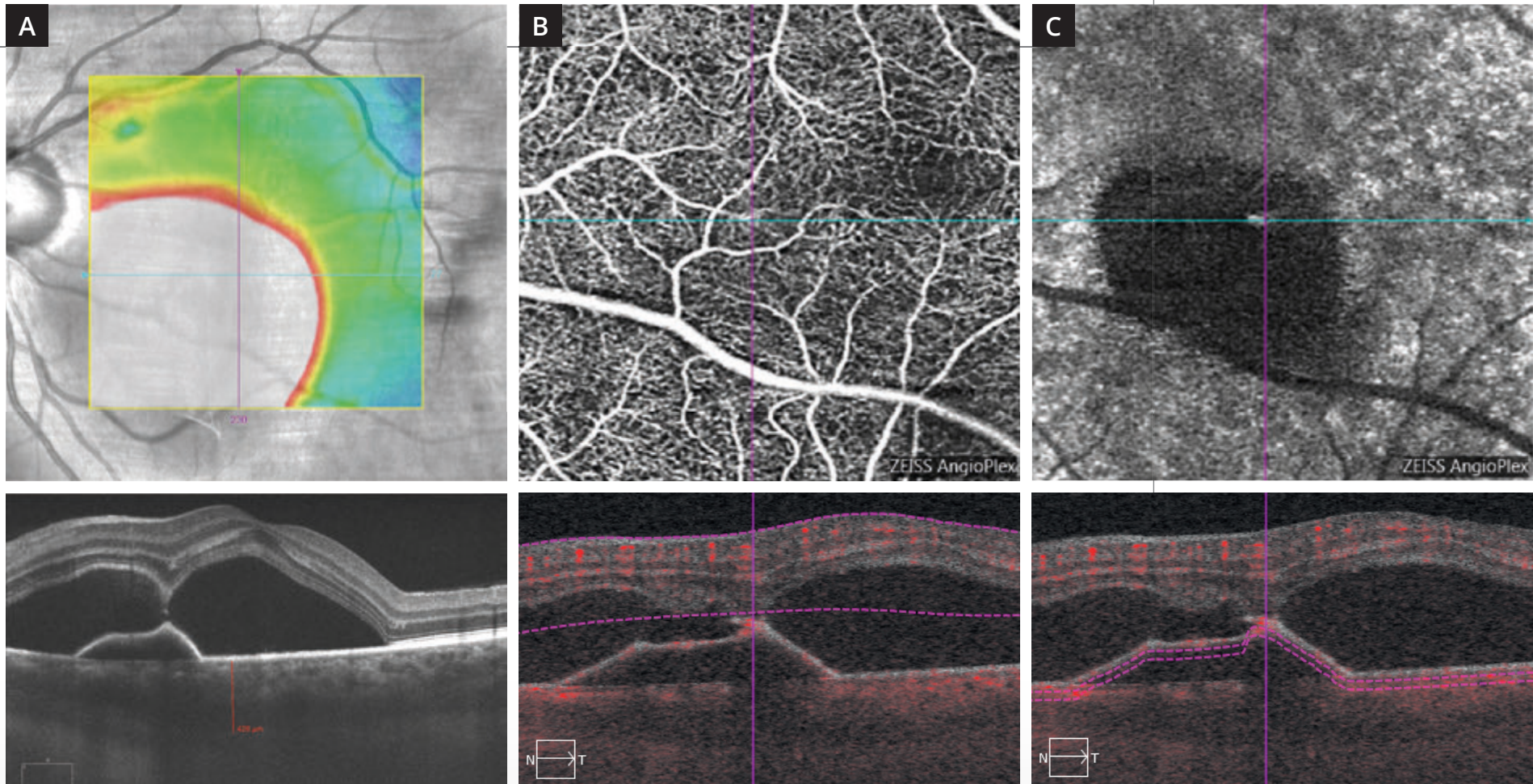
Cliché en couleur (1) : pas d'anomalie majeure du reflet maculaire.

Cliché en autofluorescence (2) : altérations pigmentaires inter-papillo-maculaires.

Séquence angiographique à la fluorescéine :

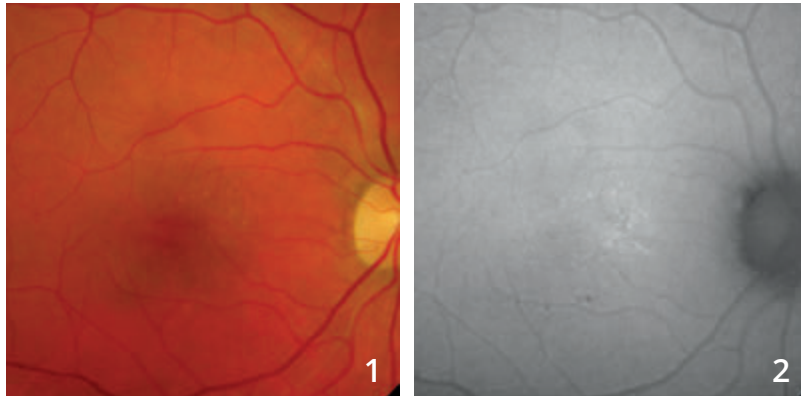
On note la coloration d'une lésion pouvant correspondre à un décollement de l'épithélium pigmentaire à la partie nasale de la macula ainsi qu'au voisinage des vaisseaux temporaux supérieurs (3,4).

On observe surtout **un point de fuite (flèche rouge)** apparaissant dès les temps intermédiaires de la séquence (5) remplissant une bulle de décollement séreux rétinien (6).

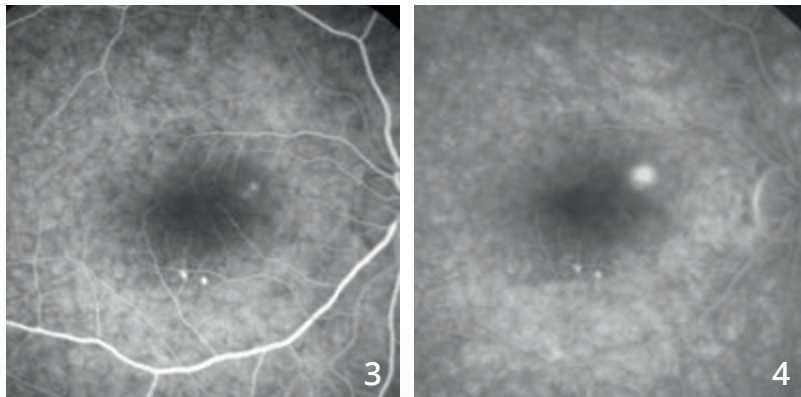


- A** - La cartographie et la coupe OCT passant par la macula montrent un soulèvement très important de la rétine sensorielle, bilobé, avec un soulèvement de l'épithélium pigmentaire. La choroïde est épaissie.
- B** - Coupe superficielle de l'OCT-Angiographie ne montre pas d'anomalie majeure des capillaires rétiens.
- C** - La coupe située sous le plan de l'épithélium pigmentaire confirme l'aspect avasculaire du décollement de l'épithélium pigmentaire.

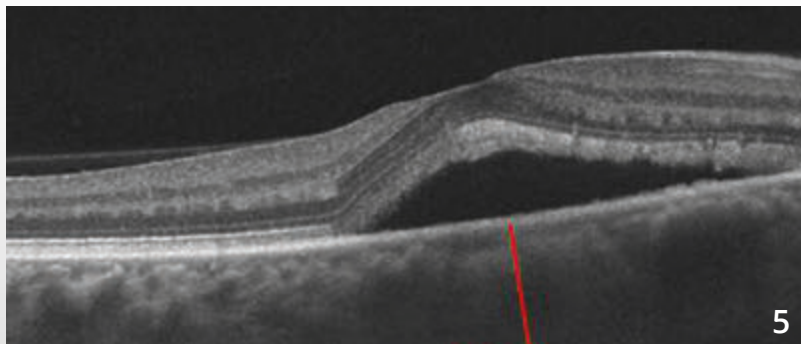
CHORIO-RÉTINOPATHIE SÉREUSE CENTRALE



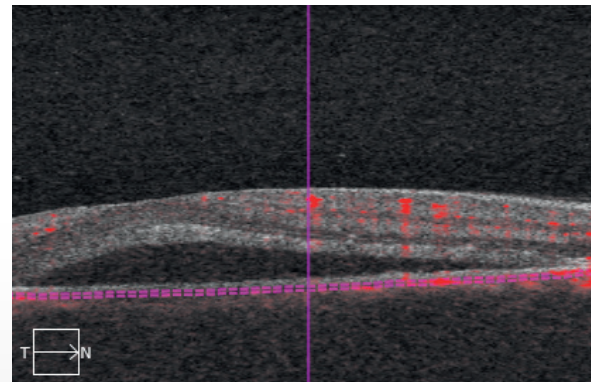
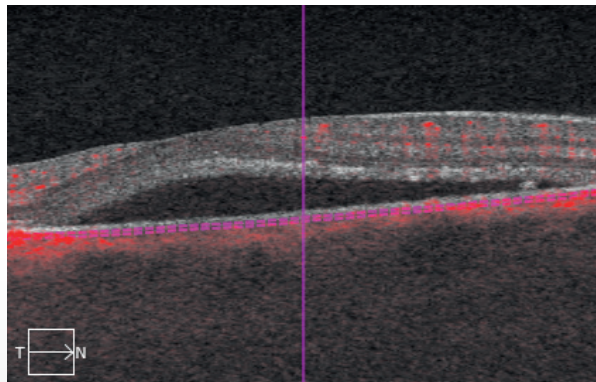
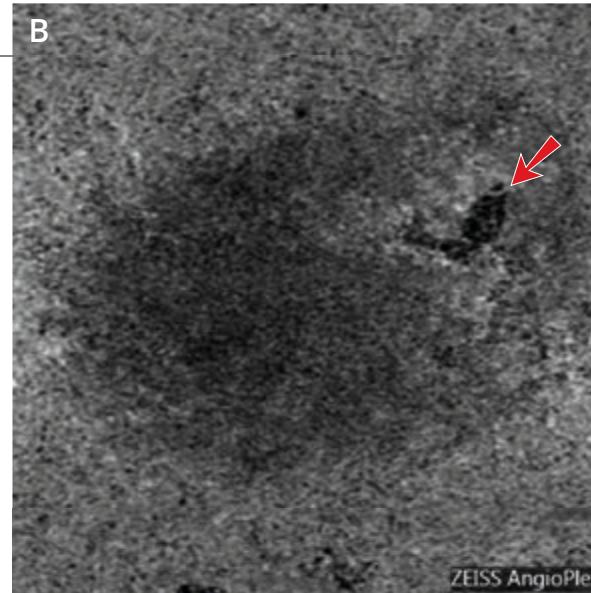
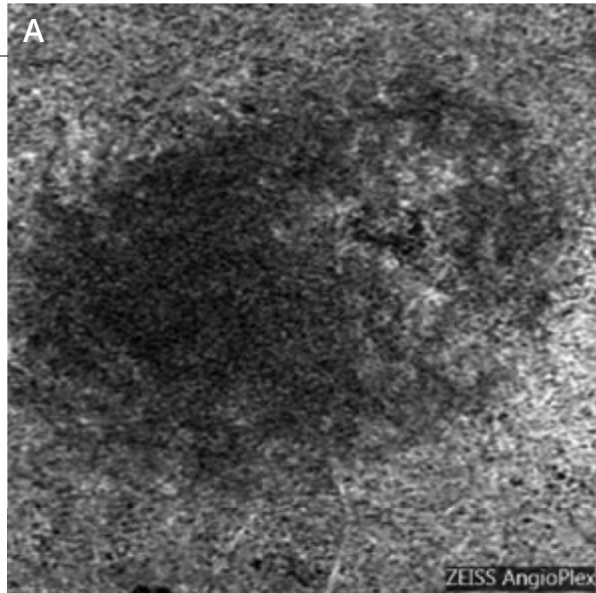
Cliché couleur (1) suggérant l'existence d'une bulle de décollement séreux rétinien. On note quelques altérations pigmentaires en **autofluorescence (2)**.



Séquence angiographique à la fluorescéine (3,4) montrant un point de fuite bien individualisé à la partie nasale supérieure de la macula. Noter l'existence d'altérations pigmentaires inféro-maculaires.



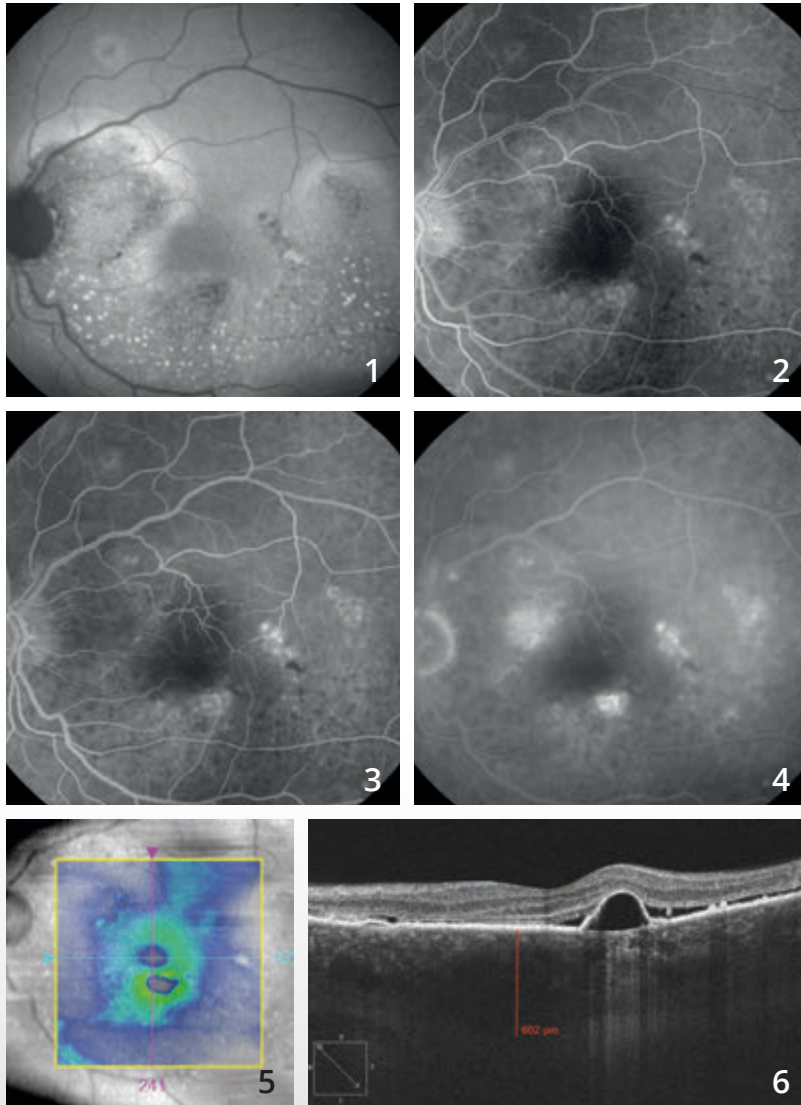
L'OCT B-scan (5) confirme l'existence d'une bulle de décollement séreux. La choroïde est épaisse, mesurée à 522 µm.



L'OCT-Angiographie a été réalisée immédiatement avant (A) et immédiatement après la photocoagulation du point de fuite (B). On observe une choriocapillaire inhomogène en nasal supérieur de la macula. Après traitement, la cicatrice laser donne lieu à une image sombre très localisée (flèche rouge).



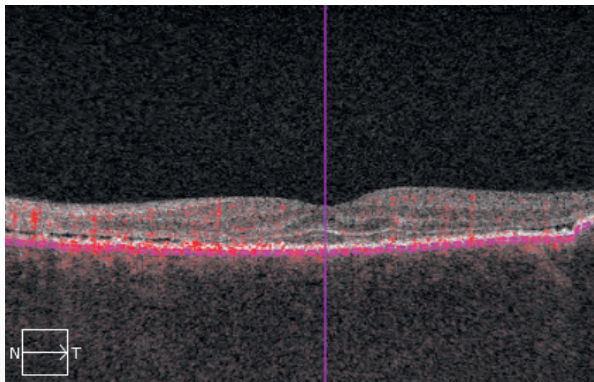
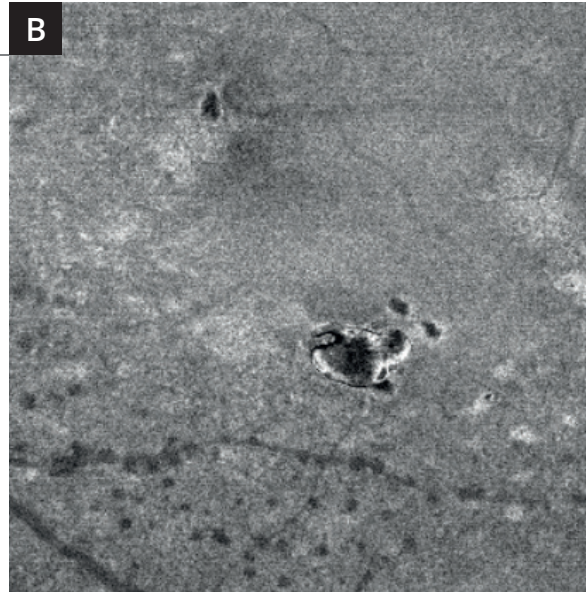

CHORIO-RÉTINOPATHIE SÉREUSE CENTRALE CHRONIQUE (ÉPITHÉLIOPATHIE RÉTINIENNE DIFFUSE)



Cliché en autofluorescence (1) montrant un aspect très inhomogène de l'épithélium pigmentaire avec des zones hypo-autofluorescentes. On note également des petites taches hyper-autofluorescentes pouvant correspondre à des débris de photo-récepteurs témoignant alors de l'aspect chronique d'un décollement séreux.

Sur la séquence angiographique à la fluorescéine (2,3,4), on note plusieurs points de fuite inhomogènes autour de la macula.

La cartographie de l'OCT (5) est paradoxalement peu perturbée. En revanche, **la coupe B-scan (6)** passant par la macula confirme l'existence de zones de soulèvement de l'épithélium pigmentaire associées à un décollement séreux rétinien.

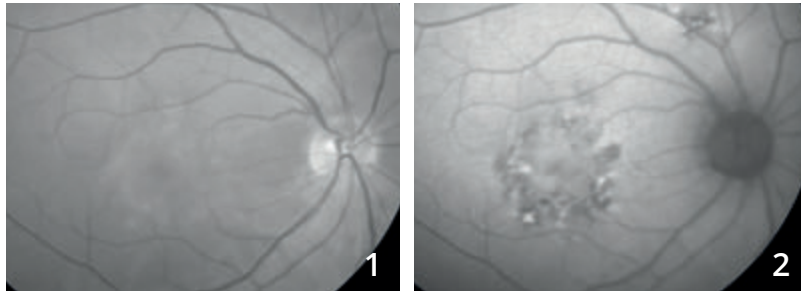


L'OCT-Angiographie (A) montre, comme souvent dans les chorio-rétinopathies séreuses chroniques, un aspect très irrégulier de la choriocapillaire. Cet aspect pourrait correspondre à une trop bonne visualisation de certains vaisseaux de la choroïde.

L'OCT en face (B) correspondant montre bien le décollement de l'épithélium pigmenté hypo-réfléctif.

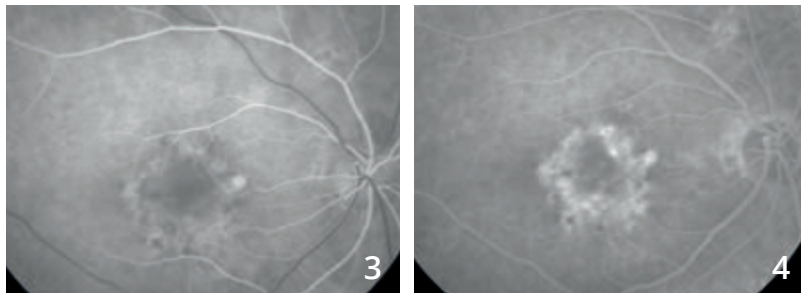


CHORIO-RÉTINOPATHIE SÉREUSE CENTRALE COMPLIQUÉE DE NÉOVASCULARISATION CHOROÏDIENNE



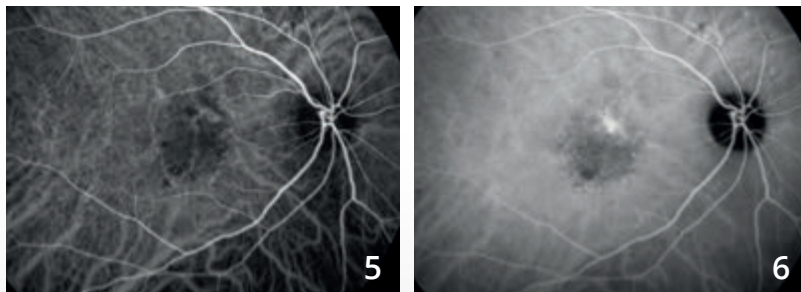
Cliché en lumière verte (1) : altération du reflet maculaire.

Cliché en autofluorescence (2) : altérations pigmentaires.

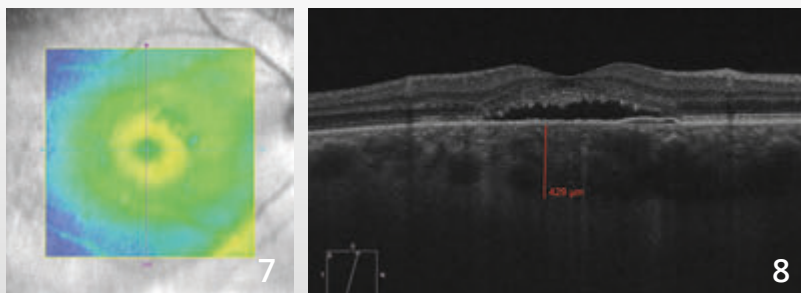


Angiographie à la fluorescéine (3,4) : la séquence angiographique montre une fluorescence très inhomogène de la région maculaire.

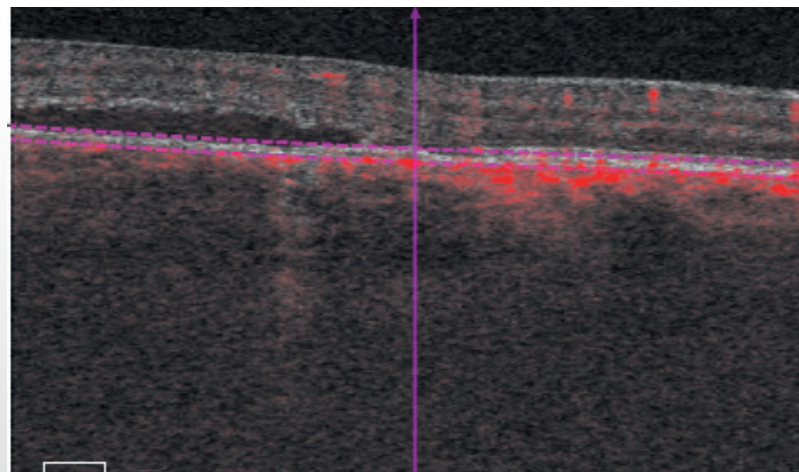
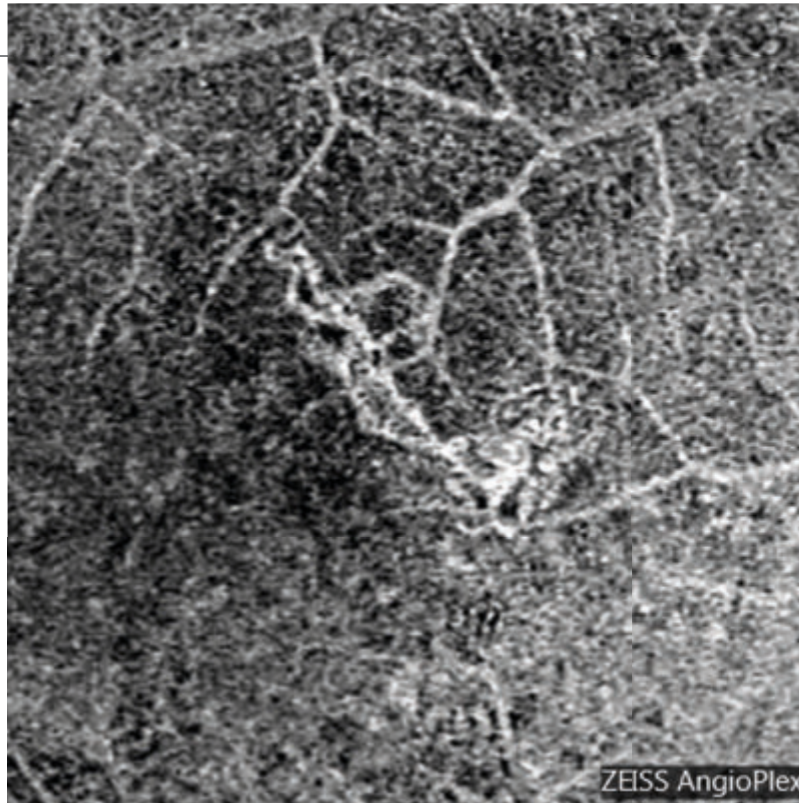
Noter également une zone hyper-fluorescente au voisinage des vaisseaux temporaux supérieurs.



Angiographie au vert d'indocyanine (5,6) : on note une dilatation des vaisseaux choroïdiens associée à une fluorescence inhomogène tardive.



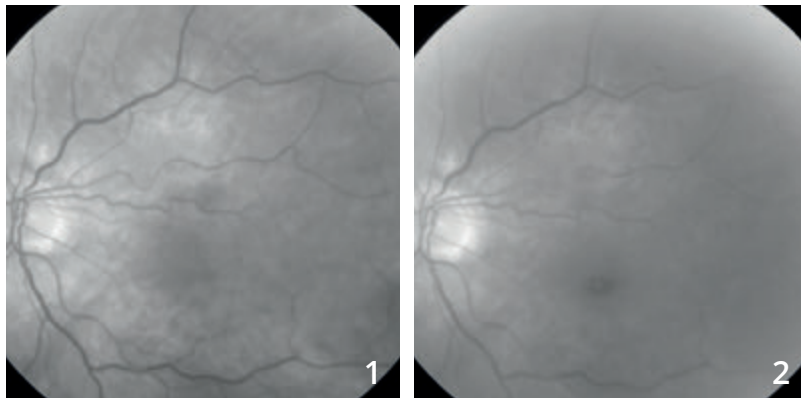
OCT : la cartographie (7) et la coupe horizontale B-scan (8) passant par la macula montrent un soulèvement de la rétine centrale, associé à une élongation des photo-récepteurs et à une choroïde épaisse.



OCT-Angiographie :

coupe située au niveau du plan de l'épithélium pigmentaire. L'examen révèle l'existence d'une néovascularisation choroïdienne sous-jacente.

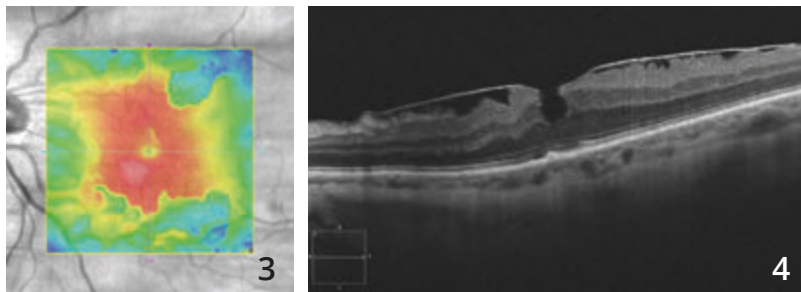
MEMBRANE ÉPI-RÉTINIENNE MACULAIRE



Femme de 73 ans.

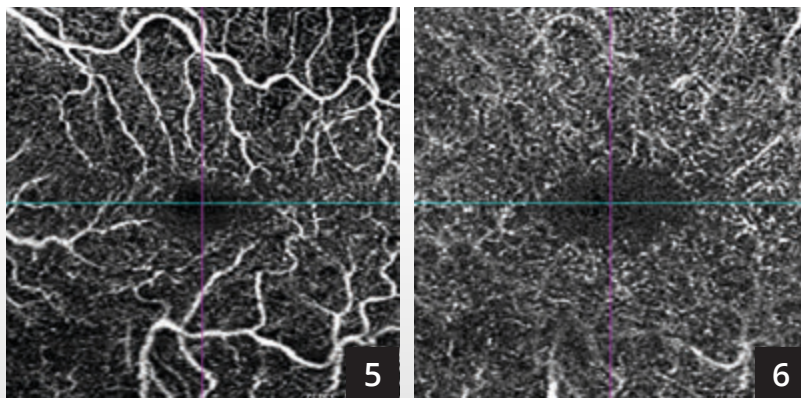
Le cliché anérythro (1) ne montre pas la membrane de façon évidente. On observe un certain degré de tortuosité du vaisseau supéro-maculaire.

Le cliché en lumière bleue (2) ne montre qu'une simple modification du reflet maculaire.

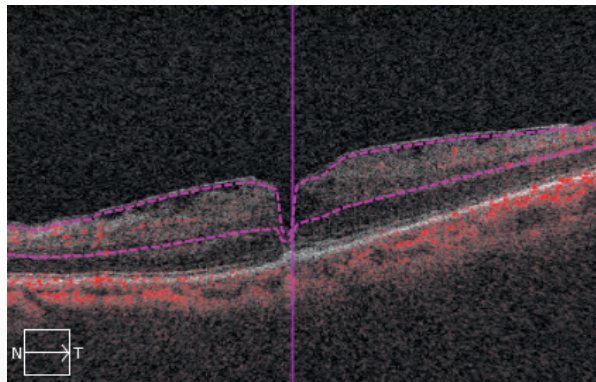
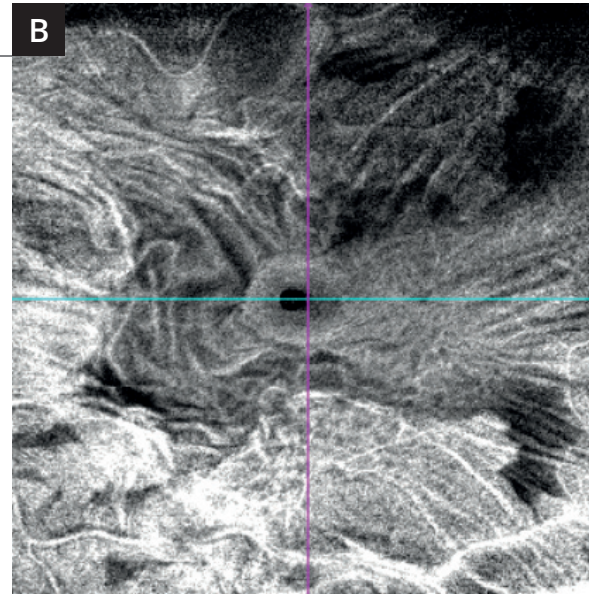
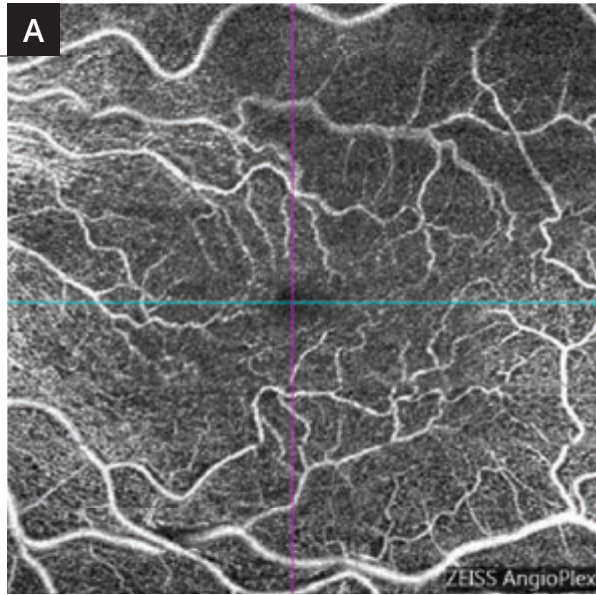


Cartographie de l'OCT (3) montrant un épaissement irrégulier de la macula correspondant aux forces de traction de la membrane.

OCT B-scan (4) : La membrane épi-maculaire est visible sous la forme d'une ligne hyper-réfléctive à la surface de la rétine responsable d'un épaissement rétinien avec aspect de pseudo-trou central.



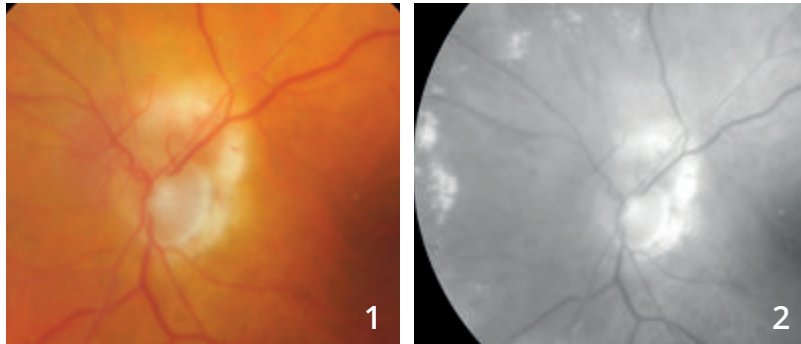
L'OCT-Angiographie en 3 mm réalisé au niveau des plans capillaires superficiel (5) et profond (6) montre essentiellement une tortuosité des réseaux vasculaires superficiels.



L'analyse OCT-Angiographie en 6 millimètres (A) permet une comparaison avec l'OCT en face (B) distinguant la tortuosité des éléments vasculaires d'une part et la membrane épi-rétinienne d'autre part.

En OCT en face (B), l'image est spectaculaire mettant en évidence les plis de la rétine ainsi qu'une image de pseudo-trou central.

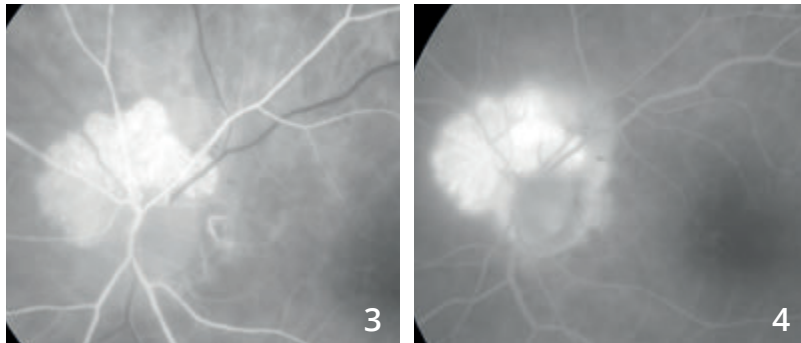
ANGIOME RÉTINIEN PARA-PAPILLAIRE



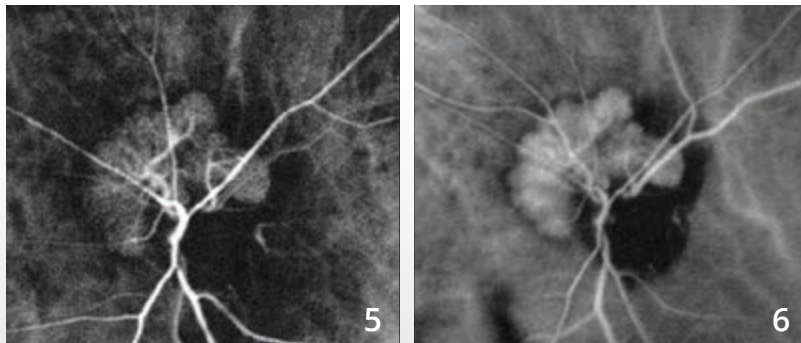
Femme de 88 ans.

Sur le cliché en couleur (1), on observe un aspect blanchâtre supéro-papillaire.

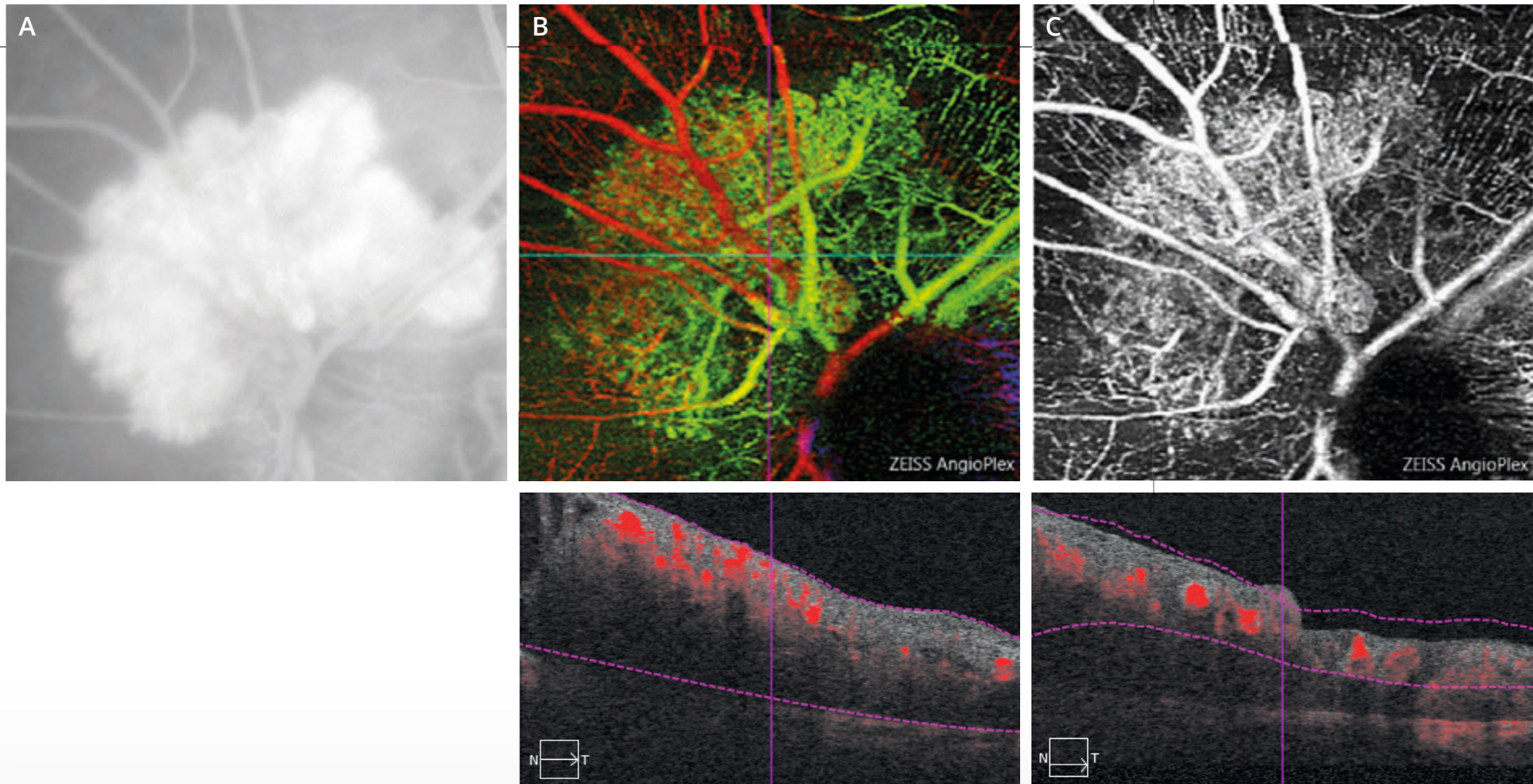
Le cliché anérythro (2) a été discrètement décentré pour mieux voir les exsudats développés à la partie nasale du fond d'œil.



L'angiographie à la fluorescéine (3,4) montre l'existence d'un angiome para-papillaire qui se remplit très rapidement.



L'angiographie au vert d'indocyanine (5,6) confirme la présence de l'angiome rétinien qui se remplit très rapidement dans le temps artériel rétinien avec des veines de drainage apparaissant presque immédiatement.

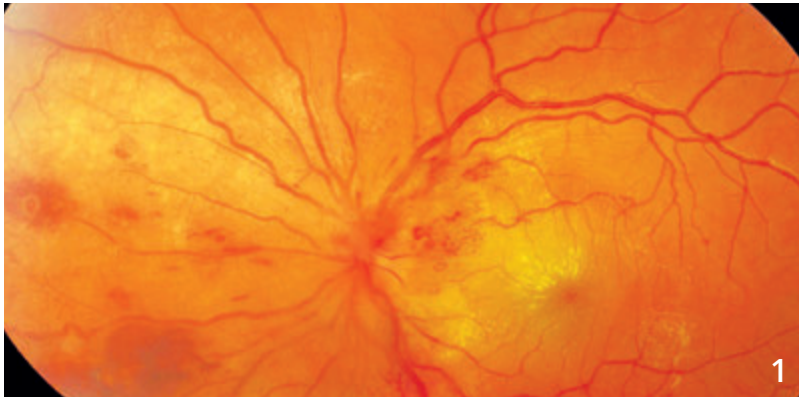


A - Image de l'angiome rétinien avec diffusion tardive du colorant à l'angiographie à la fluorescéine

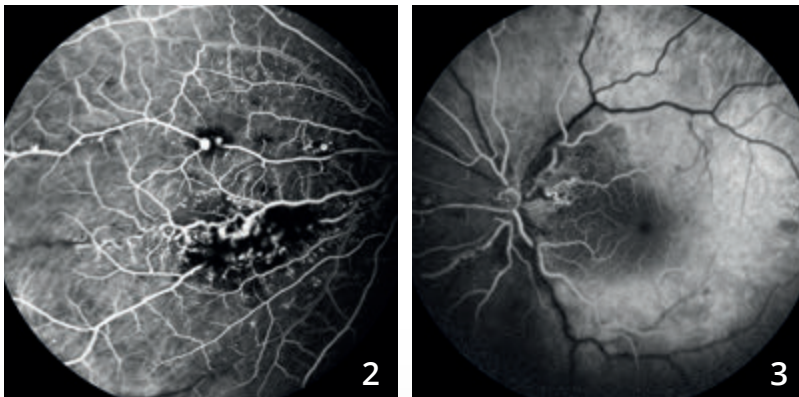
B - La superposition en pseudo-couleurs des images obtenues en OCT-Angiographie permet de visualiser l'angiome sous la forme d'une lésion bien délimitée juxta-papillaire situé au-dessous du plan des vaisseaux rétiniens.

C - La coupe réalisée au niveau du plan capillaire superficiel montre l'angiome sur lequel le réseau vasculaire se superpose. Il est à noter que les notions de diffusions de colorant n'existent plus en OCT-Angiographie.

MALADIE DE COATS

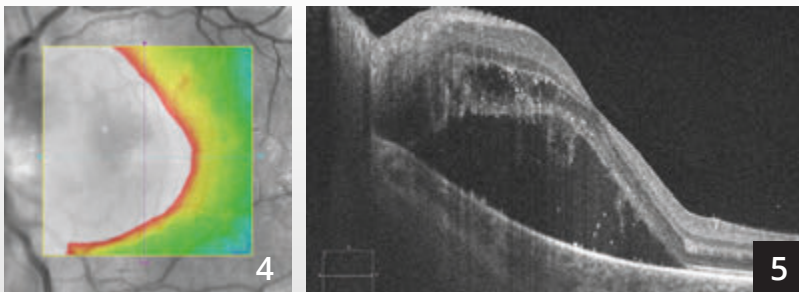


Montage couleur centré sur la papille (1) : exsudats maculaires, hémorragies et dilatations capillaires.



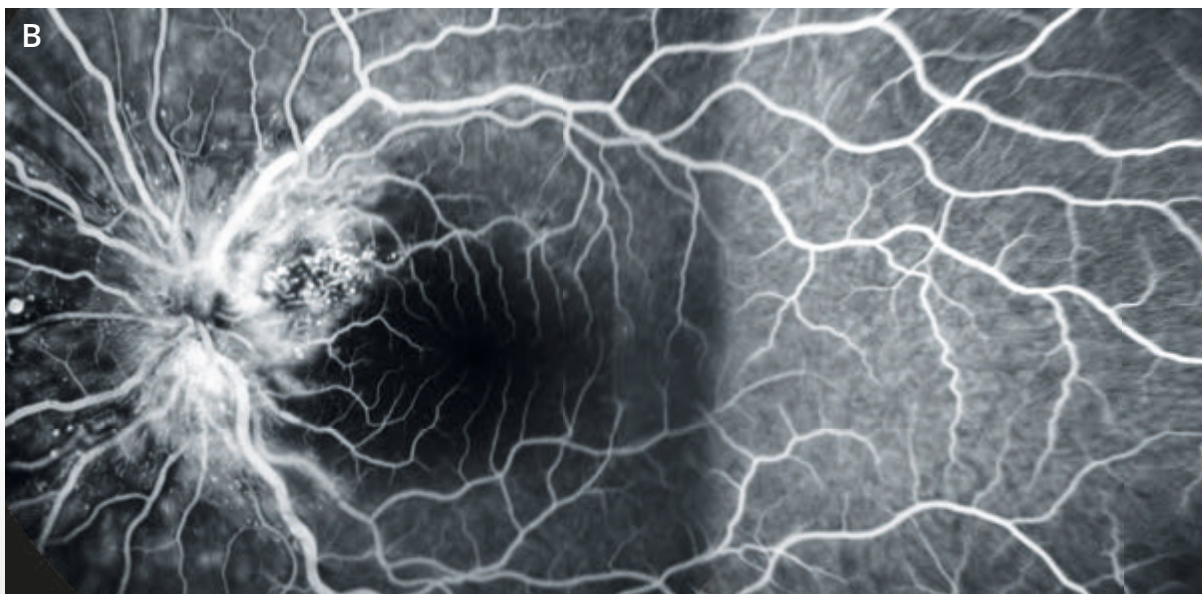
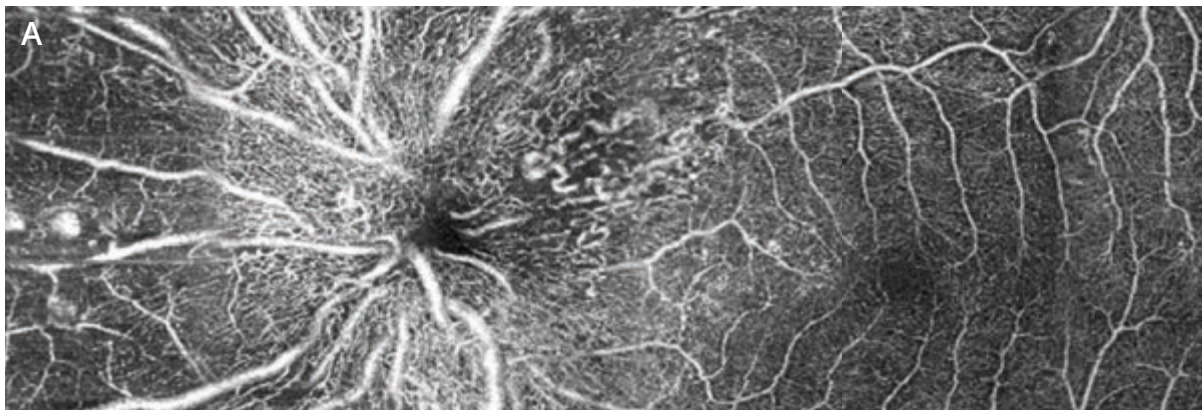
Angiographie à la fluorescéine (2,3) : les anomalies vasculaires sont mieux analysées.

On observe des dilatations sur la paroi des gros vaisseaux ainsi qu'au niveau des capillaires. Les hémorragies réalisent un masquage des lésions.



La cartographie OCT (4) est très perturbée.

La coupe B-scan horizontale passant par la macula (5) montre un décollement séreux rétinien associé à un œdème intra-rétinien.



Comparaison entre
**l'OCT-Angiographie
(montage A) et
l'angiographie
à la fluorescéine
(montage B).**

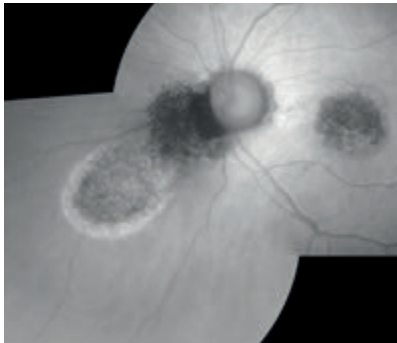
On note une excellente
corrélation des deux
examens pour la
localisation de certaines
dilatations capillaires,
mais pas de toutes. La
tortuosité des capillaires
rétiniens est mieux
mise en évidence sur
l'OCT-Angiographie.
Les microanévrismes
sont mieux visibles
en angiographie à la
fluorescéine.




NÆVUS CHOROÏDIEN



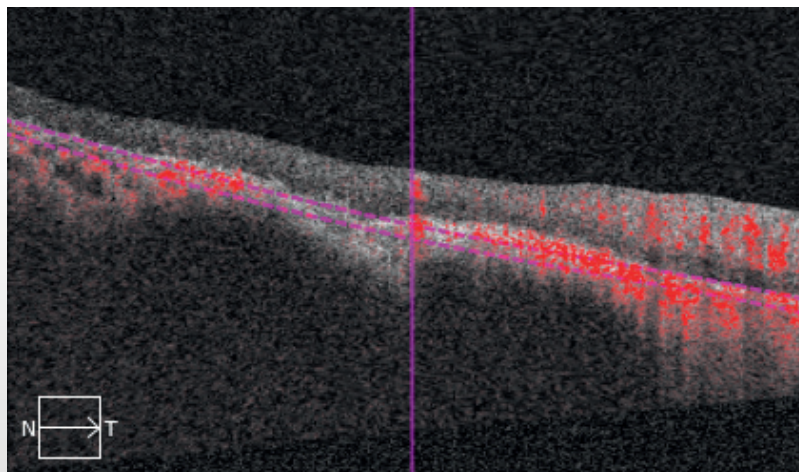

Cliché en couleur montrant un nævus développé à la partie nasale de la papille.



En autofluorescence, la lésion est sombre. Elle est entourée d'une zone hyper-autofluorescente pouvant correspondre à une zone de diffusion.



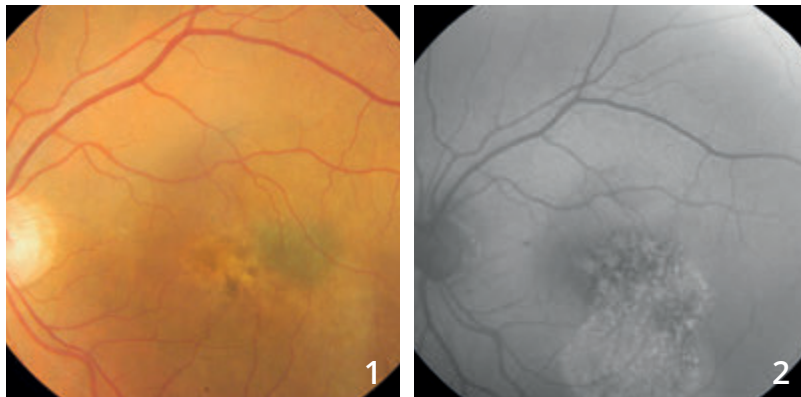
L'angiographie à la fluorescéine confirme l'existence d'une fluorescence inhomogène à distance de la tumeur.



OCT-Angiographie :

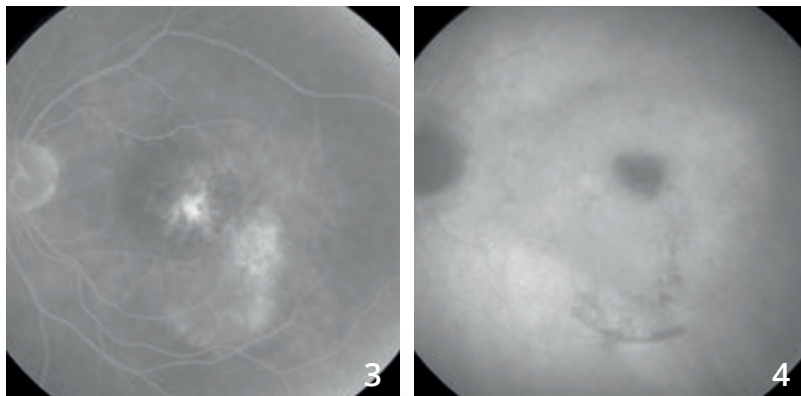
On note une image assez sombre au niveau des coupes passant par la choriocapillaire correspondant à la raréfaction de celle-ci. On distingue des ramifications vasculaires à l'intérieur de la lésion.

LÉSION PIGMENTÉE SUSPECTE



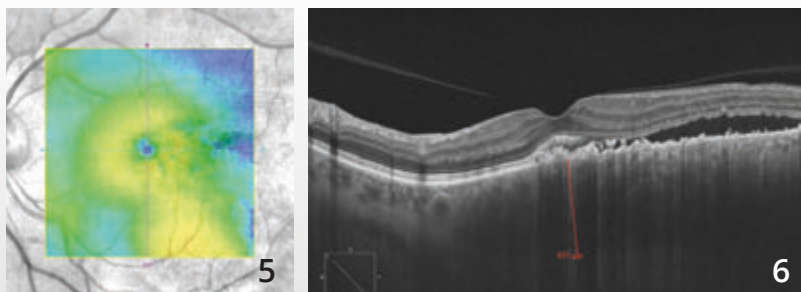
Cliché couleur (1) montrant une lésion grisâtre temporo-maculaire associée à une coulée blanchâtre pouvant correspondre à un décollement séreux rétinien.

Le cliché en autofluorescence (2) montre une image inhomogène sombre centrale associée à une hyper-autofluorescence inférieure pouvant témoigner d'un décollement séreux chronique.



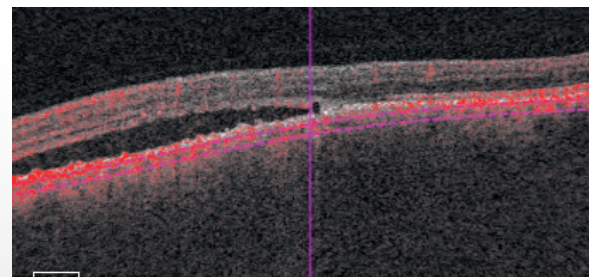

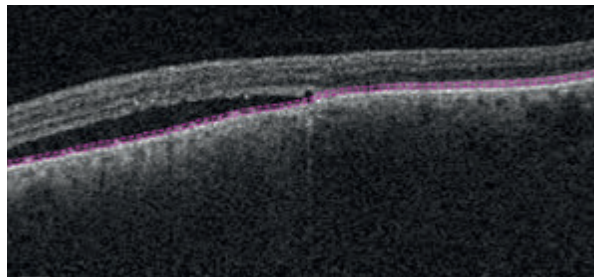
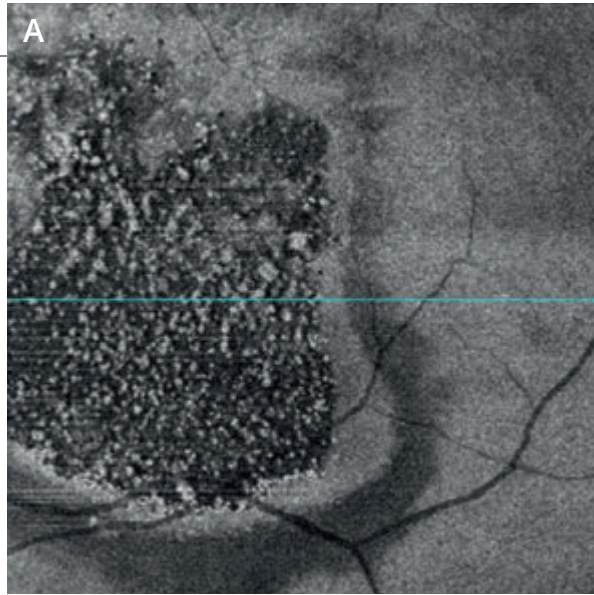
Le temps tardif de l'angiographie à la fluorescéine (3) confirme l'existence d'une fluorescence inhomogène au sein de la tumeur associée au remplissage d'un décollement séreux, inféro-maculaire.

Le temps tardif de l'angiographie au vert d'indocyanine (4) montre une image sombre, centrale, correspondant au nœvus. Il ne semble pas exister de vascularisation propre.



La cartographie de l'OCT (5) montre un soulèvement temporel.

La coupe B-scan passant à ce niveau (6) confirme l'existence d'un décollement séreux. La tumeur mesure plus de 600 microns sur l'EDI-OCT.

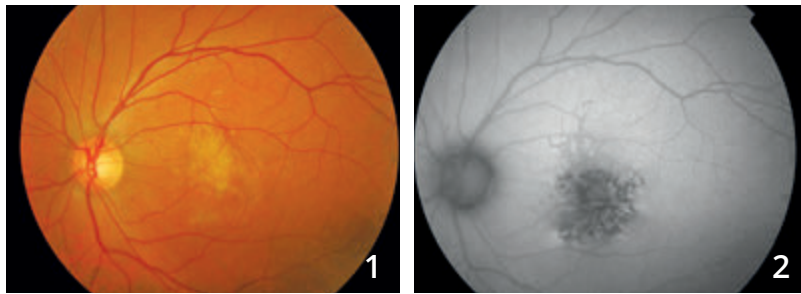

OCT en face et OCT-Angiographie avec des coupes réalisées au niveau de la tumeur :

A - L'OCT en face confirme l'existence d'altérations de l'épithélium pigmentaire et l'existence de petites taches blanches hyper-réfléctives pouvant correspondre à des débris de photo-récepteurs, témoignant alors de l'évolution relativement prolongée du décollement séreux.

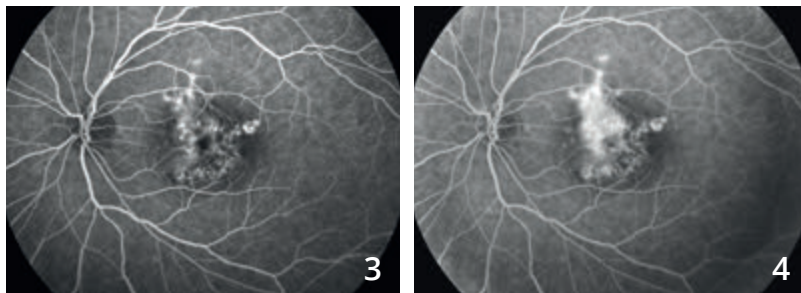
B - L'OCT-Angiographie (montage) montre un aspect inhomogène de la choriocapillaire avec une dilatation de certains vaisseaux et une irrégularité de calibre. Dans le cas présent, **l'échographie B** a conclu à un simple nœvus compliqué de diffusions sans signe de malignité.

DÉGÉNÉRESCENCE MACULAIRE LIÉE À UN PHOTO-TRAUMATISME

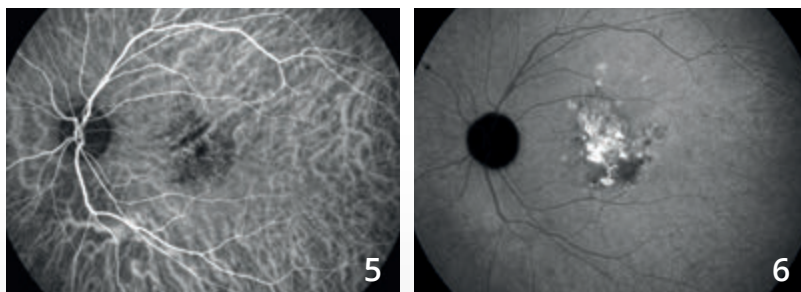


Cliché couleur (1) : aspect blanchâtre de la rétine centrale.

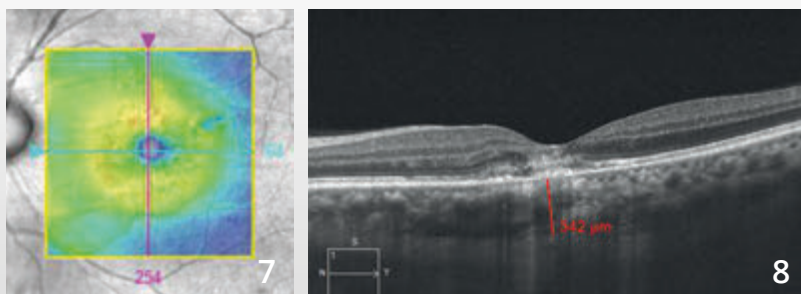
En autofluorescence (2), on observe des altérations importantes de l'épithélium pigmentaire donnant une image très sombre.



Séquence angiographique à la fluorescéine (3,4) : fluorescence très inhomogène de la macula avec des diffusions de colorant et un aspect d'hypo-fluorescence atrophique en para-central.

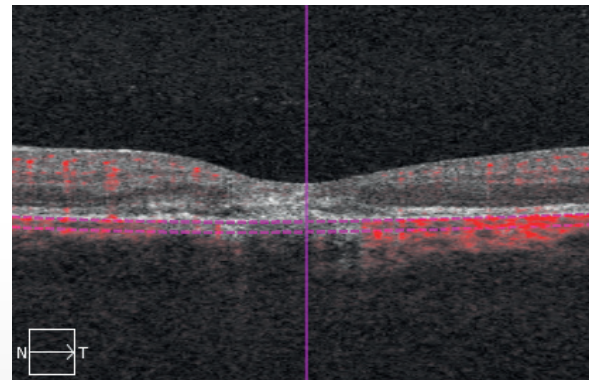
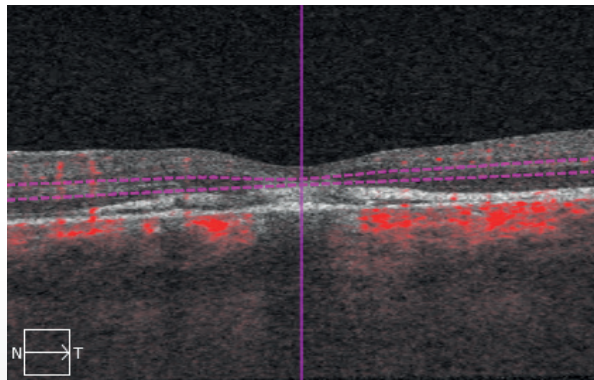
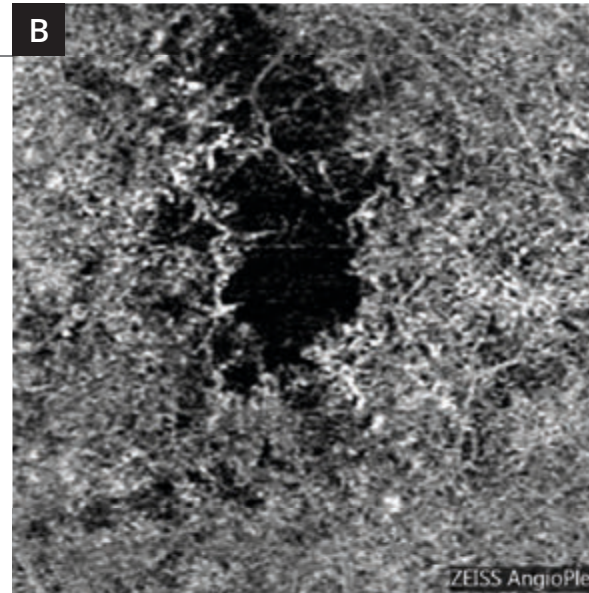
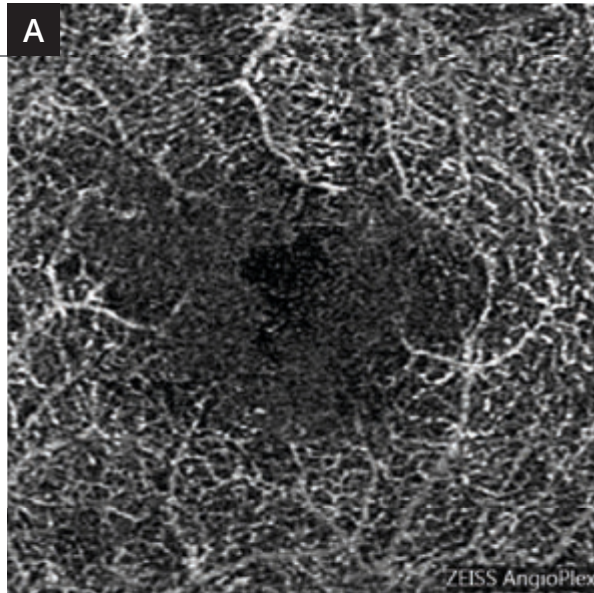


Angiographie au vert d'indocyanine (5,6) montrant une coloration tardive de la macula.



La cartographie de l'OCT (7) est proche de la normale.

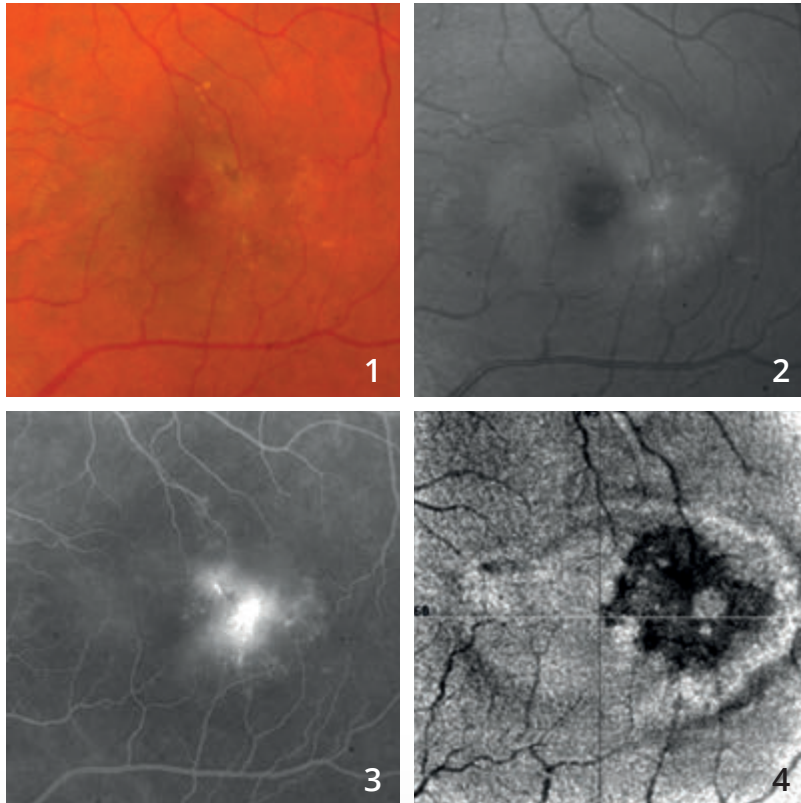
On observe sur **la coupe B-scan (8)** passant par la macula un aspect hyper-réfléctif de la rétine profonde.



L'OCT-Angiographie réalisé au niveau de la rétine profonde (A) montre des anomalies du lit capillaire rétinien profond.

Les coupes réalisées au niveau de la choroïde (B) montrent un aspect de disparition localisée de la circulation choroïdienne et de la choriocapillaire. Le photo-traumatisme était lié à l'observation du soleil dans un télescope.

TÉLANGIECTASIES MACULAIRES DE TYPE 2

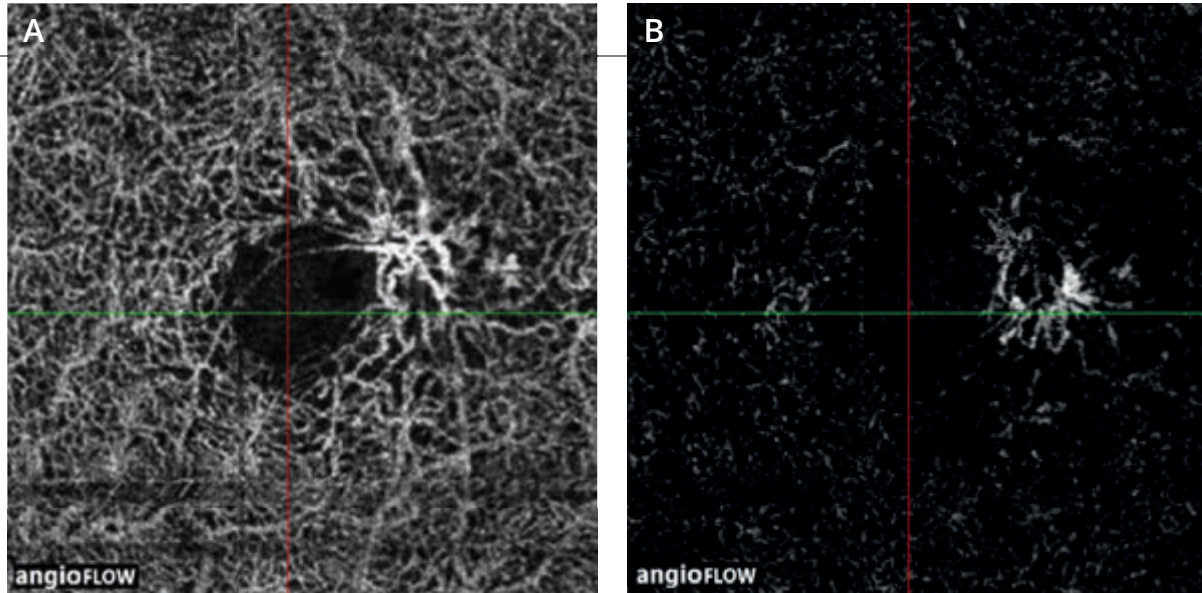


Cliché couleur (1) : aspect blanchâtre de la macula.

Cliché en lumière bleue (2) : l'ovale grisâtre est très évocateur du diagnostic de télangiectasies maculaires de type 2.

L'angiographie à la fluorescéine (3) montre des diffusions maculaires temporales en croissant, également typiques du diagnostic.

L'OCT en face (4) montre l'hétérogénéité de ce territoire.



L'OCT-Angiographie
réalisée avec des coupes
en rétine superficielle **(A)** et
profonde **(B)** montre le réseau
de malformations capillaires
typiques des télangiectasies
maculaires de type 2

BIBLIOGRAPHIE CHOISIE ET COMMENTÉE

I. Néovascularisations choroïdiennes

DMLA : diagnostic de la néovascularisation choroïdienne

Jia Y, Bailey ST, Wilson DJ, *et al.* Quantitative optical coherence tomography angiography of choroidal neovascularization in age-related macular degeneration. *Ophthalmology*. 2014 Jul;121(7):1435-44.

Diagnostic des néovaisseaux choroïdiens. L'OCT-Angiographie est un examen performant pour la visualisation des néovaisseaux, la mesure de la surface néovasculaire et du flux. Il permet une analyse structurale précise des néovaisseaux choroïdiens.

de Carlo TE, Bonini Filho MA, Chin AT, *et al.* Spectral Domain Optical Coherence tomography angiography of choroidal neovascularization. *Ophthalmology*. 2015 Jun; 122(6):1228-38.

Diagnostic des néovaisseaux choroïdiens. L'OCT-Angiographie est un examen qui offre une bonne sensibilité et spécificité pour la détection des néovaisseaux choroïdiens comparé à l'angiographie à la fluorescéine.

Novais EA, Adhi M, Moulton EM, *et al.* Choroidal neovascularization analyzed on ultrahigh-speed swept-source optical coherence tomography angiography compared to spectral-domain optical coherence tomography angiography. *Am J Ophthalmol*. 2016 Apr;164:80-8.

Néovaisseaux choroïdiens : la comparaison du Spectral Domain OCT-Angiographe (SD OCT-A) et du Swept Source OCT-Angiographe (SS OCT-A) suggère une supériorité du SS OCT-Angiographe pour la précision de mesure de la surface néovasculaire (la surface serait sous-évaluée en SD OCT-A)

Moult E, Choi W, Waheed NK, *et al.* Ultrahigh-speed swept-source OCT angiography in exudative AMD. *Ophthalmic Surg Lasers Imaging Retina*. 2014 Nov-Dec;45(6):496-505.

DMLA exsudative. Comparaison en OCT-Angiographie des altérations rétinienne et de la choriocapillaire chez des patients atteints de DMLA exsudative et chez des patients sains.

DMLA : Néovascularisation visible ou de type II

El Ameen A, Cohen SY, Semoun O, *et al.* Type 2 neovascularization secondary to age-related macular degeneration imaged by optical coherence tomography angiography.

Retina. 2015 Nov; 35(11): 2212-8.

Néovascularisation visible. Description des néovaisseaux de type II: en forme de méduse ou de glomérule. Très bonne sensibilité de l'OCT-Angiographie pour leur détection.

Kuehlewein L, Sadda SR, Sarraf D. OCT angiography and sequential quantitative analysis of type 2 neovascularization after ranibizumab therapy. *Eye*. 2015 Jul;29(7):932-5.

Néovascularisation visible. Evolution de la taille et de la densité (mesures quantitatives) des néovaisseaux visibles traités par un anti-VEGF en OCT-Angiographie.

BIBLIOGRAPHIE CHOISIE ET COMMENTÉE (Suite)

DMLA : Néovascularisation occulte ou de type I

Roisman L, Zhang Q, Wang RK, *et al.* Optical coherence tomography angiography of asymptomatic neovascularization in intermediate age-related macular degeneration. *Ophthalmology*. 2016 Feb 12.

Néovaisseau occultes : l'OCT-Angiographie permet la détection précoce de néovaisseaux occultes asymptomatiques et non exsudatifs.

Palejawa NV, Jia Y, Gao SS, *et al.* Detection of nonexudative choroidal neovascularization in age-related macular degeneration with optical coherence tomography angiography. *Retina* 2015 Nov; 35(11): 2204-11.

Néovaisseaux occultes quiescents. Ils peuvent être détectés en OCT-Angiographie à un stade non symptomatique et non exsudatif.

McClintic SM, Kim DY, Fingler J, *et al.* Detection of pigment epithelial detachment vascularization in age-related macular degeneration using phase-variance OCT angiography. *Clin Ophthalmol*. 2015 Jul 15;9:1299-305.

Décollements de l'épithélium pigmentaire : L'OCT-Angiographie combinée à l'analyse en SD-OCT augmente les chances de détection des néovaisseaux en cas de décollement de l'épithélium pigmentaire.

Kuehlewein L, Bansal M, Lenis TL, *et al.* Optical coherence tomography angiography of type 1 neovascularization in age-related macular degeneration. *Am J Ophthalmol*. 2015 Oct;160(4):739-48.

Néovaisseaux occultes. L'OCT-Angiographie permet une analyse structurelle précise des néovaisseaux de type 1 (occultes). L'observation de leur évolution sous traitement guide les décisions thérapeutiques.

DMLA : Néovascularisation de type III ou anastomoses rétino-choroïdiennes

Miere A, Querques G, Semoun O, *et al.* Optical coherence tomography angiography in early type 3 neovascularization. *Retina*. 2015 Nov;35(11): 2236-41.

Anastomoses chorio-rétiniennes. Elles apparaissent en OCT-Angiographie sans forme d'un réseau bien délimité avec flux élevé proliférant dans la rétine externe.

Vasculopathie polypoïdale

Srouf M, Querques G, Semoun O, *et al.* Optical coherence tomography angiography characteristics of polypoidal choroidal vasculopathy. *Br J Ophthalmol*. 2016 Feb 2.

L'OCT-Angiographie met en évidence les différentes structures dans la vasculopathie polypoïdale : le lacis néovasculaire au sein duquel on individualise une lésion arrondie avec un faible flux correspondant au polype.

Srouf M, Querques G, Souied EH. Optical coherence tomography angiography of idiopathic polypoidal choroidal vasculopathy. *Dev Ophthalmol*. 2016;56:71-6.

Les polypes peuvent être visualisés en OCT-Angiographie et apparaissent le plus souvent comme une structure arrondie avec un faible flux comparée au réseau vasculaire environnant.

Inoue M, Balaratnasingam C, Freund KB. Optical coherence tomography angiography of polypoidal choroidal vasculopathy and polypoidal choroidal neovascularization. *Retina*. 2015 Nov;35(11):2265-74.

L'OCT-Angiographie rend possible la détection des polypes dans la plupart des cas mais la sensibilité reste inférieure à la détection en angiographie en ICG.

BIBLIOGRAPHIE CHOISIE ET COMMENTÉE (Suite)

DMLA : Néovascularisation cicatricielle fibrosée

Miere A, Semoun O, Cohen SY, *et al.* Optical coherence tomography angiography features of subretinal fibrosis in age-related macular degeneration. *Retina*. 2015 Nov 35(11): 2275-84.

Néovaisseaux choroïdiens fibrosés. Mise en évidence d'un réseau vasculaire perfusé au sein de la fibrose associé à des modifications des couches rétinienne externes et de la choriocapillaire au contact de la fibrose.

DMLA : Néovascularisation traitée par anti-VEGF

Spaide RF. Optical coherence tomography angiography signs of vascular abnormalization with antiangiogenic therapy for choroidal neovascularization. *Am J Ophthalmol* 2015 Jul; 160(1): 6-16.

Néovaisseaux choroïdiens traités par anti-VEGF. Remaniements vasculaires sous traitement anti angiogénique mais absence de «normalisation».

Coscas G, Lupidi M, Coscas F, *et al.* Optical coherence tomography angiography during follow-up: qualitative and quantitative analysis of mixed type I and II choroidal neovascularization after vascular endothelial growth factor trap therapy. *Ophthalmic Res*. 2015;54(2):57-63

Néovaisseaux choroïdiens traités par anti-VEGF. Au cours du suivi, l'OCT-Angiographie permet d'évaluer quantitativement et qualitativement l'évolution de la néovascularisation et guide les décisions thérapeutiques.

Lumbroso B, Rispoli M, Savastano MC. Longitudinal optical coherence tomography angiography study of type 2 naive choroidal neovascularization early response after treatment. *Retina*. 2015 Nov; 35(11): 2242-51.

Néovaisseaux choroïdiens traités par anti-VEGF. L'OCT-Angiographie permet de suivre l'évolution morphologique de la membrane néovasculaire au cours du traitement par anti-VEGF (taille du néovaisseau, densité, et flux).

Muakkassa NW, Chin AT, de Carlo T, *et al.* Characterizing the effect of anti-vascular endothelial growth factor therapy on treatment-naïve choroidal neovascularization using optical coherence tomography angiography. *Retina*. 2015 Nov;35(11):2252-9

Néovaisseaux choroïdiens traités par anti-VEGF. L'OCT-Angiographie permet de monitorer la réponse thérapeutique en effectuant des mesures quantitatives des membranes néovasculaires (mesure du plus grand diamètre linéaire et de la surface du néovaisseau).

Dansingani KK, Freund KB. Optical coherence tomography angiography reveals mature, tangled vascular networks in eyes with neovascular age-related macular degeneration showing resistance to geographic atrophy. *Ophthalmic Surg Lasers Imaging Retina*. 2015 Oct;46(9):907-12.

Néovaisseaux choroïdiens résistants aux anti-VEGF: l'analyse en OCT-Angiographie des patients traités au long cours par anti-VEGF montre une corrélation entre l'aspect mature des néovaisseaux et l'absence de développement d'atrophie.

BIBLIOGRAPHIE CHOISIE ET COMMENTÉE (Suite)

Néovascularisation choroidienne compliquant la myopie pathologique

Querques G, Corvi F, Querques L, *et al.* Optical coherence tomography angiography of choroidal neovascularization secondary to pathologic myopia. *Dev Ophthalmol.* 2016;56:101-6.

Néovaisseaux myopiques. L'OCT-Angiographie est un outil pour la détection des néovaisseaux compliquant la myopie forte mais nécessite d'être intégré au bilan d'imagerie multimodale (angiographie à la fluorescéine et SD-OCT).

Néovascularisation choroidienne d'origine inflammatoires

de Carlo TE, Bonini Filho MA, Adhi M, Duker JS. Retinal and choroidal vasculature in birdshot chorioretinopathy analysed using spectral domain optical coherence tomography angiography. *Retina* 2015 Nov; 35(11):2392-9.

Anomalies vasculaires réiniennes et choroïdiennes diffuses observées en OCT-Angiographie dans la chorioretinopathie de Birdshot.

II. Œdèmes et Ischémies

Rétinopathie diabétique et œdème maculaire diabétique

Ishibazawa A, Nagaoka T, Takahashi A, *et al.* Optical coherence tomography angiography in diabetic retinopathy: a prospective pilot study. *Am J Ophthalmol.* 2015 Jul;160(1):35-44.

Cette étude est une des premières descriptions des manifestations de la rétinopathie diabétique en OCT-Angiographie : microanévrismes, zones de non perfusion, analyse des plexus superficiels et profonds, néovaisseaux.

Couturier A, Mané V, Bonnin S, *et al.* Capillary plexus anomalies in diabetic retinopathy on optical coherence tomography angiography. *Retina.* 2015 Nov; 35(11):2384-91.

La capacité à détecter des microanévrismes est plus faible en OCT-Angiographie qu'en angiographie à la fluorescéine. Mais la capacité à évaluer la non perfusion capillaire est plus élevée en OCT-Angiographie.

de Carlo TE, Bonini Filho MA, Baumal CR, *et al.* Evaluation of preretinal neovascularization in proliferative diabetic retinopathy using optical coherence tomography angiography. *Ophthalmic Surg Lasers Imaging Retina.* 2016 Feb 1;47(2):115-9.

Etude confirmant la bonne visualisation des néovaisseaux (NV) pré-réiniens en OCT-Angiographie, et précisant le rapport entre ces NV et la rétine adjacente (siège de territoires de non perfusion et d'AMIR).

de Carlo TE, Chin AT, Joseph T, *et al.* Distinguishing diabetic macular edema from capillary nonperfusion using optical coherence tomography angiography. *Ophthalmic Surg Lasers Imaging Retina.* 2016 Feb 1;47(2):108-14.

En cas d'œdème maculaire diabétique, les logettes cystoïdes peuvent être différenciées en OCT-Angiographie des territoires de non perfusion capillaire.

BIBLIOGRAPHIE CHOISIE ET COMMENTÉE (Suite)

Hwang TS, Gao SS, Liu L, *et al.* Automated quantification of capillary nonperfusion using optical coherence tomography angiography in diabetic retinopathy. *JAMA Ophthalmol.* 2016 Jan 21:1-7.

Dans cette série de faible effectif, l'analyse de la non perfusion capillaire maculaire, utilisant une méthode automatisée en OCT-Angiographie, permet d'identifier de façon fiable les patients avec une rétinopathie diabétique.

Takase N, Nozaki M, Kato A, *et al.* Enlargement of foveal avascular zone in diabetic eyes evaluated by en face optical coherence tomography angiography. *Retina.* 2015 Nov; 35 (11):2377-83.

Cette étude suggère que les yeux des patients diabétiques présentent en OCT-Angiographie des anomalies de la microcirculation rétinienne avant même qu'une rétinopathie diabétique n'apparaisse. Cet examen pourrait être un outil pour détecter des anomalies circulatoires à un stade précoce.

Freiberg FJ, Pfau M, Wons J, *et al.* Optical coherence tomography angiography of the foveal avascular zone in diabetic retinopathy. *Graefes Arch Clin Exp Ophthalmol.* 2015 Sep 4.

Etude soulignant la désorganisation de la vascularisation entourant la zone avasculaire centrale avec présence d'altérations plus marquées au niveau du plexus capillaire profond.

Occlusions veineuses

Coscas F, Glacet-Bernard A, Miere A, *et al.* Optical coherence tomography angiography in retinal vein occlusion: evaluation of superficial and deep capillary plexa. *Am J Ophthalmol.* 2016 Jan;161:160-171.

Série de 54 patients présentant une occlusion veineuse, comparant les données de l'OCT-Angiographie à celles de l'OCT et de l'angiographie à la fluorescéine, et objectivant une atteinte plus marquée du plexus capillaire profond par rapport au plexus superficiel.

Sogawa K, Nagaoka T, Ishibazawa A, *et al.* En-face optical coherence tomography angiography of neovascularization elsewhere in hemicentral retinal vein occlusion. *Int Med Case Rep J.* 2015 Oct 23;8:263-6

Cas clinique soulignant que les caractéristiques des néovaisseaux compliquant une occlusion veineuse sont bien analysables en OCT-Angiographie du fait de l'absence de diffusion d'un produit de contraste.

Mastropasqua R, Di Antonio L, Di Staso S, *et al.* Optical coherence tomography angiography in retinal vascular diseases and choroidal neovascularization. *J Ophthalmol.* 2015;2015:343515.

L'OCT-Angiographie permet de bien visualiser les zones de non perfusion dans les occlusions de branches veineuses et artérielles.

Suzuki N, Hirano Y, Yoshida M, *et al.* Microvascular abnormalities on optical coherence tomography angiography in macular edema associated with branch retinal vein occlusion. *Am J Ophthalmol.* 2016 Jan;161:126-132.

Série de 28 patients. Les anomalies microvasculaires associées aux occlusions de branche veineuse (télangiectasies, zones de non perfusions, circulation collatérales et microanevrismes) sont aussi bien, voire mieux, visualisées en OCT-Angiographie qu'en angiographie à la fluorescéine.

Rispoli M, Savastano MC, Lumbroso B. Capillary network anomalies in branch retinal vein occlusion on optical coherence tomography angiography. *Retina.* 2015 Nov;35(11):2332-8.

Série de 10 cas d'occlusions de branche veineuse. L'analyse en OCT-Angiographie permet de détecter les anomalies capillaires dans la région fovéolaire (diminution de la densité capillaire, anomalies microvasculaires et congestions vasculaires) au sein des différents plexus.

Kashani AH, Lee SY, Moshfeghi A *et al.* Optical coherence tomography angiography of retinal venous occlusion. *Retina.* 2015 Nov;35(11):2323-31.

Série de 25 patients. L'OCT-Angiographie permet d'identifier les différentes anomalies observées au fond d'œil et en angiographie à la fluorescéine en cas d'occlusions veineuses.

BIBLIOGRAPHIE CHOISIE ET COMMENTÉE (Suite)

Occlusion artérielle

Philippakis E, Dupas B, Bonnin P, *et al.* Optical coherence tomography angiography shows deep capillary plexus hypoperfusion in incomplete central retinal artery occlusion. *Retin Cases Brief Rep.* 2015 Fall;9(4):333-8.

La réduction du flux au sein de l'artère affecte principalement le plexus capillaire profond.

Bonini Filho MA, Adhi M, de Carlo TE, *et al.* Optical coherence tomography angiography in retinal artery occlusion. *Retina.* 2015 Nov;35(11):2339-46.

Série de 7 patients. L'OCT permet en cas d'occlusions artérielles de caractériser l'évolution des flux vasculaires et préciser l'extension de l'ischémie maculaire.

III. Dégénérescences et atrophies

Lupidi M, Coscas G, Cagini C, Coscas F. Optical coherence tomography angiography of a choroidal neovascularization in adult-onset foveomacular vitelliform dystrophy: pearls and pitfalls. *Invest Ophthalmol Vis Sci.* 2015 Dec 1;56(13): 7638-45.

Dystrophie pseudo-vitelliforme. Intérêt de l'OCT-Angiographie pour le diagnostic des néovaisseaux choroidiens associés.

Querques G, Zambrowski O, Corvi F, *et al.* Optical coherence tomography angiography in adult-onset foveomacular vitelliform dystrophy. *Br J Ophthalmol.* 2016 Mar 7.

Dystrophie pseudo-vitelliforme : l'OCT-Angiographie met en évidence une raréfaction des plexus vasculaires superficiels et profonds et de la couche de la choriocapillaire et montre les éventuelles complications néovasculaires, difficiles à identifier en angiographie à la fluorescéine à cause d'un « effet masque » lié au dépôt de matériel.

BIBLIOGRAPHIE CHOISIE ET COMMENTÉE (Suite)

IV. Divers

CRSC, ERD et pachychoïde

Costanzo E, Cohen SY, Miere A, *et al.* optical coherence tomography angiography in central serous chorioretinopathy. *J Ophthalmol.* 2015;2015:134783.

L'OCT-Angiographie identifie en cas de CRSC des zones sombres en regard du DSR, des spots sombres en regard des DEP et des anomalies de la vascularisation de la choroïde qui ne sont pas des néovaisseaux dans 1/3 des cas.

Quaranta-El Maftouhi M, El Maftouhi A, Eandi CM. Chronic central serous chorioretinopathy imaged by optical coherence tomographic angiography. *Am J Ophthalmol.* 2015 Sep;160(3):581-587.

12 patients analysés. L'OCT-Angiographie permet de mieux identifier la présence d'une néovascularisation que les autres méthodes d'imagerie.

de Carlo TE, Rosenblatt A, Goldstein M, *et al.* Vascularization of irregular retinal pigment epithelial detachments in chronic central serous chorioretinopathy evaluated with oct angiography. *Ophthalmic Surg Lasers Imaging Retina.* 2016 Feb 1;47(2):128-33.

L'OCT-Angiographie parvient à identifier des néovaisseaux associés à des soulèvements irréguliers de l'épithélium pigmentaire dans le cadre de CRSC chronique.

Dansingani KK, Balaratnasingam C, Klufas MA, *et al.* Optical coherence tomography angiography of shallow irregular pigment epithelial detachments in pachychoroid spectrum disease. *Am J Ophthalmol.* 2015 Dec;160(6):1243-1254.

22 yeux analysés ayant une association pachychoïde- soulèvement de l'épithélium pigmentaire. L'OCT retrouve des néovaisseaux de type 1 dans 21/22 cas, fréquence sous-estimée par l'imagerie traditionnelle.

Bonini Filho MA, de Carlo TE, Ferrara D, *et al.* Association of choroidal neovascularization and central serous chorioretinopathy with optical coherence tomography angiography. JAMA Ophthalmol. 2015 Aug;133(8):899-906.

Dans cette série la sensibilité et la spécificité de l'OCT-Angiographie à détecter des néovaisseaux associés à une CRSC sont de 100 %

Télangiectasies maculaires idiopathiques

Gaudric A, Krivosic V, Tadayoni R. Outer retina capillary invasion and ellipsoid zone loss in macular telangiectasia type 2 imaged by optical coherence tomography angiography. Retina. 2015 Nov;35(11):2300-6.

L'OCT-Angiographie identifie des zones de prolifération capillaire dans la rétine externe en regard des zones d'interruption de l'ellipsoïde

Roisman L, Rosenfeld PJ. Optical coherence tomography angiography of macular telangiectasia Type 2. Dev Ophthalmol. 2016;56:146-58.

Etude documentant en OCT-Angiographie les différentes étapes évolutives des télangiectasies maculaires idiopathiques de type 2.

Chidambara L, Gadde SG, Yadav NK, *et al.* Characteristics and quantification of vascular changes in macular telangiectasia type 2 on optical coherence tomography angiography. Br J Ophthalmol. 2016 Jan 28

56 yeux analysés : diminution de la densité capillaire et développement d'anastomoses identifiés en OCT-Angiographie.

BIBLIOGRAPHIE CHOISIE ET COMMENTÉE (Suite)

Tumeurs

Maloca P, Gyger C, Hasler PW. A pilot study to image the vascular network of small melanocytic choroidal tumors with speckle noise-free 1050-nm swept source optical coherence tomography (OCT choroidal angiography). *Graefes Arch Clin Exp Ophthalmol*. 2016 Feb 4.

L'OCT-Angiographie peut aider à visualiser la vascularisation choroïdienne dans les cas de naevi et de mélanomes.

Enfin, pour en savoir davantage sur la technologie OCT-Angiographie :

Huang Y, Zhang Q, Thorell MR, *et al*. Swept-Source OCT Angiography of the Retinal Vasculature Using Intensity Differentiation-based Optical Microangiography Algorithms. *Ophthalmic Surg Lasers Imaging Retina*. 2014;45:382-9.

Zhang Q, Huang Y, Zhang T, *et al*. Wide-field imaging of retinal vasculature using optical coherence tomography-based microangiography provided by motion tracking. *J Biomed Opt*. 2015 Jun;20(6):066008.

Zhang A, Wang RK. Feature space optical coherence tomography based micro-angiography. (*Biomed Opt Express*. 2015 Apr 28;6(5):1919-28.

Huang Y, Zhang Q, Wang RK. Efficient method to suppress artifacts caused by tissue hyper-reflections in optical microangiography of retina in vivo. *Biomed Opt Express*. 2015 Mar 10;6(4):1195-208.

Spaide RF, Klancnik JM Jr, Cooney MJ. Retinal vascular layers imaged by fluorescein angiography and optical coherence tomography angiography *JAMA Ophthalmol*. 2015 Jan; 133(1): 45-50.

REMERCIEMENTS

Tous nos remerciements :



Au **Professeur Eric Souied** pour sa gentille préface et son soutien.

Aux **Professeurs Alain Gaudric** et **Gilles Chaine** pour leur soutien amical.

Au **Professeur Bruno Lumbroso**, pour sa clairvoyance, son enthousiasme communicatif et la gentillesse de son accueil.

À **l'ensemble du personnel du CIL** et, en particulier, pour leur implication dans ce projet :





À **Christophe Debibié** et à **Noira Fellahi**,



À **l'équipe ZEISS** pour son soutien et sa disponibilité.

Et à notre équipe d'orthoptistes :

Lise Dubois, Lise Fontecave, Anna LeGloahec, Bertrand Maloberti,
Nathalie Thay, Pauline Dourmad, Lea Galbadon et Clémence Mouries.



Enfin, pour SN-B de la part de S-YC, cette phrase de René Char :

« *Impose ta chance, serre ton bonheur et va vers ton risque. À te regarder, ils s'habitueront.* »

ÉDITION

ÉDITÉ PAR :

Carl Zeiss Meditec France SAS

100 Route de Versailles
78160 Marly-le-Roi - France
Tél : 01 34 80 21 00

Laboratoires Théa

12 Rue Louis Blériot - Z.I. du Brézet
63017 Clermont-Ferrand cedex 2 - France
Tél : 04 73 98 14 36

Le contenu de cet ouvrage présente le point de vue des auteurs et ne reflète pas nécessairement les opinions des Laboratoires Théa et de la société Carl Zeiss - Meditec France SAS.

Conception - Réalisation : Elwood.

Tous droits de traduction, d'adaptation et de reproduction par tous procédés, réservés pour tous pays.

Toute reproduction ou représentation intégrale ou partielle, par quelque procédé que ce soit, des pages publiées dans le présent ouvrage, faite sans autorisation préalable et écrite de l'éditeur est interdite et illicite et constitue une contrefaçon. Seules sont autorisées, d'une part les reproductions strictement réservées à l'usage privé du copiste et non destinées à une utilisation collective, et d'autre part les analyses courtes et citations justifiées par le caractère scientifique ou d'information de l'œuvre dans laquelle elles sont incorporées (Loi du 11 mars 1957 art. 40 et 41. Et Code Pénal art. 425).